Medizinische Fakultät
der
Universität Duisburg-Essen

Aus der Universitätsklinik für Mund-, Kiefer- und Gesichtschirurgie
der evangelischen Kliniken Essen-Mitte

Postoperative Veränderungen der oberen Atemwege nach orthognather Chirurgie.

I n a u g u r a l d i s s e r t a t i o n

zur

Erlangung des Doktorgrades der Zahnmedizin

durch die Medizinische Fakultät

der Universität Duisburg-Essen

Vorgelegt von

Ran Atanasov Damyanov

aus Sofia, Bulgarien

2024

DuEPublico
Duisburg-Essen Publications online

UNIVERSITÄT DUISBURG ESSEN
Offen im Denken

ub universitäts bibliothek

Diese Dissertation wird via DuEPublico, dem Dokumenten- und Publikationsserver der Universität Duisburg-Essen, zur Verfügung gestellt und liegt auch als Print-Version vor.

DOI: 10.17185/duepublico/83378
URN: urn:nbn:de:hbz:465-20250506-123301-7

Alle Rechte vorbehalten.

Dekan:	Herr Univ.-Prof. Dr. med. J. Buer
1. Gutachter:	Herr Prof. Dr. med. Dr. med. dent. Ch. Mohr
2. Gutachter:	Herr Priv.-Doz. Dr. med. Dr. med. dent. S. H. Baum

Tag der mündlichen Prüfung: 12. März 2025

INHALTSVERZEICHNIS

Seite

1 EINLEITUNG 5

1.1 Allgemeine Einführung 5
1.2 Skelettale Dysgnathien 5
1.3 Klinische Relevanz 7
1.4 OSAS 8
1.5 Relevante Anatomie 10
1.5.1 Ober- und Unterkiefer 10
1.5.2 Pharynx 12
1.5.3 Suprahyoidale Muskulatur 13
1.6 Präoperative Vorbereitung und operatives Vorgehen 14
1.6.1 Präoperative Vorbereitung 14
1.6.2 Operatives Vorgehen 15

2 FRAGESTELLUNG 18

3 MATERIAL UND METHODEN 19

3.1 Studiendesign und Einschlusskriterien 19
3.2 Datenerhebung 20
3.3 DVT-Untersuchung 20
3.4 Bearbeitung der Primärdaten 21
3.4.1 Bearbeitung am 3D Slicer 21
3.4.2 Auswertung am IPS CaseDesigner 25
3.5 Patientengruppen 28
3.6 Statistische Datenanalyse 30

4 ERGEBNISSE 32

4.1 Alter und Geschlecht 32
4.2 Größe, Gewicht und Body Mass Index (BMI) 33
4.3 Pharynxvolumen präoperativ 33
4.4 Atemwegslänge prä- und postoperativ 34
4.5 Zeitpunkt der postoperativen DVT 34
4.6 Analyse der einzelnen Gruppen 35
4.6.1 Gruppe A – Unterkiefervorverlagerung 36
4.6.2 Gruppe B – Oberkiefervorverlagerung 39
4.6.3 Gruppe C – Oberkiefervorverlagerung, Unterkieferrückverlagerung 41
4.6.4 Gruppe D – bimaxilläre Vorverlagerung 44
4.7 Regressionsanalyse 46

4.7.1 Nasopharynx 47
4.7.2 Hypopharynx 48
4.7.3 Velo- und Oropharynx 50
4.8 Änderungen des engsten Pharynxabschnittes 51
4.9 Reliability der Messungen 52

5 DISKUSSION 54

5.1 Analyse und Interpretation der Ergebnisse 54
5.1.1 Allgemeine Methodik 54
5.1.2 Beurteilung der Verlagerungsstrecken 55
5.1.3 Analyse der Änderung der Atemwegvolumina 58
5.1.4 Regressionsanalyse 61
5.1.5 Analyse des engsten Querschnittes des Atemwegs 63
5.2 Analyse von aktuellen vergleichbaren Studien 64
5.3 Klinische Relevanz 66
5.4 Analyse der Messmethodik 68
5.5 Limitationen 68

6 ZUSAMMENFASSUNG 71

7 SUMMARY 72

8 LITERATURVERZEICHNIS 73

9 ANHANG 80

9.1 Abkürzungsverzeichnis 80
9.2 Abbildungsverzeichnis 81
9.3 Tabellenverzeichnis 82
9.4 Legende/Graphikschlüssel 83

10 DANKSAGUNG 84

11 LEBENSLAUF 85

1 EINLEITUNG

1.1 Allgemeine Einführung

Das Thema dieser Arbeit sind skelettale Dysgnathien, deren operative Korrektur sowie die Veränderungen des oberen Atemwegs, welche damit einhergehen. Von besonderem Interesse sind dabei die modernen Techniken der Bildgebung (CT - Computertomographie, DVT – digitale Volumentomographie), welche nicht nur eine präzise virtuelle Planung des Eingriffes, sondern auch eine Analyse der Morphologie der oberen Atemwege erlauben. Es sollen anhand eines Patientenkollektivs mit skelettalen Dysgnathien die oberen Atemwege prä- und postoperativ analysiert werden, ferner soll der genaue Zusammenhang zwischen der operativen Korrektur eines oder beider Kiefer in der Sagittalebene und Volumenänderungen des Pharynx festgestellt werden. Idealerweise wäre es in der nahen Zukunft möglich, anhand bereits bestehender Datenbanken in jedem individuellen Fall bei der präoperativen Planung die exakte Änderung der oberen Atemwege vorhersagen zu können. Dies ist insbesondere bei Menschen, die eine Prädisposition zu einem obstruktiven Schlafapnoesyndrom (OSAS) vorweisen, von entscheidender Bedeutung. Die klinische Relevanz des OSAS steigt seit einigen Jahren zunehmend, dabei besteht weltweit eine hohe Prävalenz. Bei einer operativen Vorverlagerung eines oder beider Kiefer kann ein OSAS geheilt werden, umgekehrt ist bei einer operativen Rückverlagerung des Kiefers besondere Vorsicht geboten, da dies in manchen Fällen zu einer empfindlichen Einengung der oberen Atemwege beitragen kann.

1.2 Skelettale Dysgnathien

Skelettale Dysgnathien werden definiert als eine Fehlstellung des Oberkiefers und/oder des Unterkiefers in Bezug zu der Schädelbasis (Kahl-Nieke, 2010). Dabei können Abweichungen in allen 3 Raumebenen bestehen (Sagittalebene, Vertikalebene, Transversalebene), welche in verschiedenen Kombinationen auftreten können. Nicht nur die Position, sondern auch die morphologische Form insbesondere des Unterkiefers kann erheblichen Variationen unterliegen, welche zu einer skelettalen Fehlstellung beitragen.

Skelettale Dysgnathien sind vermutlich zu einem großen Teil genetisch prädeterminiert, wobei Umweltfaktoren auch eine Rolle spielen können (Naini, 2017). Skelettale Dysgnathien können einerseits zu einem Fehlbiss führen und somit funktionell störend sein, andererseits auch die Gesichtsharmonie erheblich beeinträchtigen. Skelettale Dysgnathien werden in der Sagittalebene in den skelettalen Klassen I, II und III eingeteilt. Standardgemäß erfolgt die Einteilung anhand von Fernröntgenseiten (FRS)-Aufnahmen, dabei wird der Winkel zwischen der Schädelbasisebene und einem definierten Punkt am Oberkiefer und Unterkiefer gemessen. Tabelle 1 fasst die Auswertung des Sella-Nasion-A (SNA)-Winkels und Sella-Nasion-B (SNB)-Winkels zusammen. Abbildung 1 stellt die für die aktuelle Arbeit relevanten kephalometrischen Punkte auf der FRS-Aufnahme dar. Moderne Softwareprogramme wie der IPS CaseDesigner erlauben eine exakte kephalometrische Analyse, da die kephalometrischen Punkte im Programm in allen drei Schnittebenen präzise gesetzt werden können. So können Punkte, die auf der konventionellen FRS-Aufnahme oft stark von anderen Strukturen überlagert sind, wie beispielsweise die Spina nasalis posterior, genau geortet werden.

SNA-Winkel	≤ 72,9°	Extreme maxilläre Retrognathie
	73° - 75,9°	Manifeste maxilläre Retrognathie
	76° - 78,9°	Tendentielle maxilläre Retrognathie
	79° - 85°	Maxilläre Orthognathie
	85,1° - 88°	Tendentielle maxilläre Prognathie
	88,1° - 91°	Manifeste maxilläre Prognathie
	≥ 91,1°	Extreme maxilläre Prognathie
SNB-Winkel	≤ 70,9°	Extreme mandibuläre Retrognathie
	71° - 73,9°	Manifeste mandibuläre Retrognathie
	74° - 76,9°	Tendentielle mandibuläre Retrognathie
	77° - 83°	Mandibuläre Orthognathie
	83,1° - 86°	Tendentielle mandibuläre Prognathie
	86,1° - 89°	Manifeste mandibuläre Prognathie
	≥ 89,1°	Extreme mandibuläre Prognathie

Tabelle 1. FRS-Bewertung nach SNA -und SNB-Winkel. Modifiziert nach (Drescher, 2011).

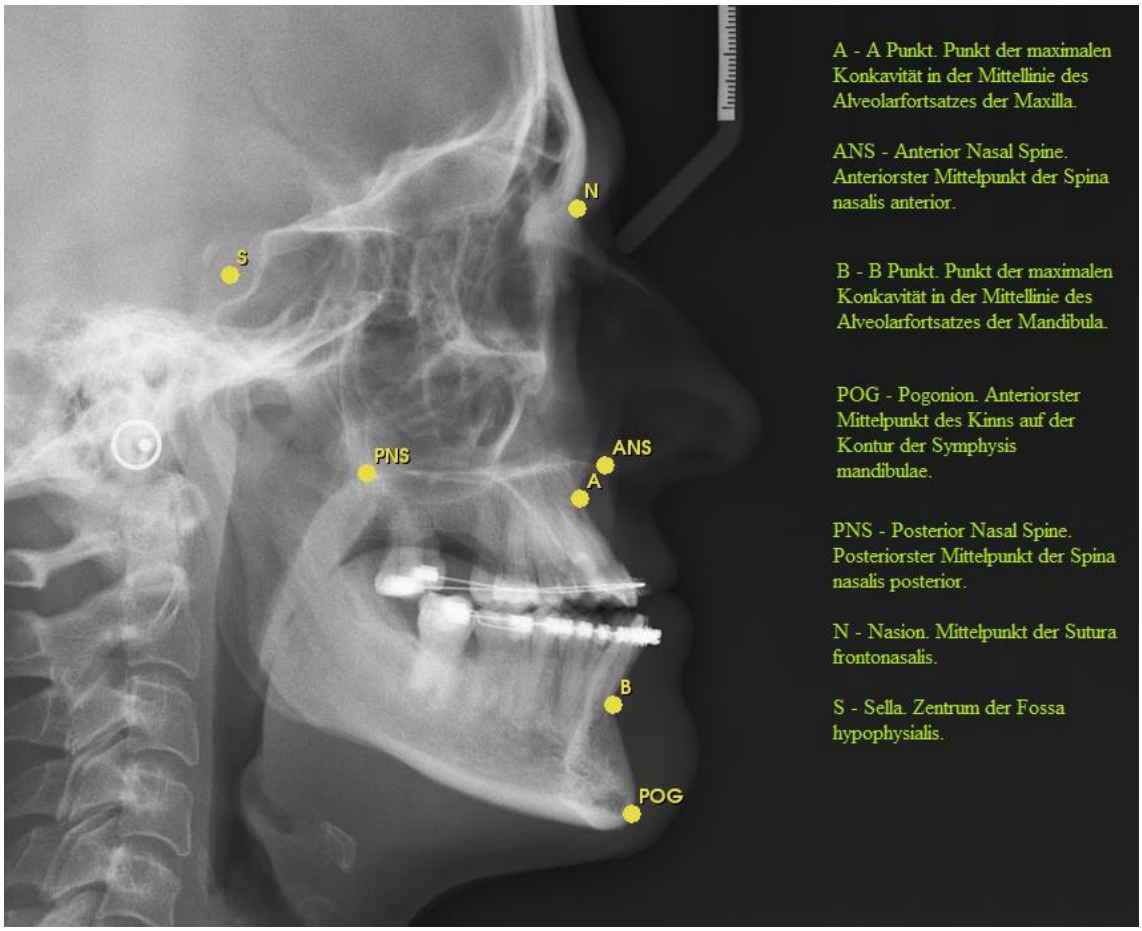

Abbildung 1. Standard - FRS Aufnahme mit den für die Studie relevanten kephalometrischen Punkten. Rechts: Legende mit Definition der markierten Punkte. Röntgenaufnahme aus dem eigenen Patientenkollektiv.

Zu beachten ist dabei jedoch, dass neben der röntgenologischen Diagnostik die klinische Erscheinung des Patienten eine herausragende Rolle für die Therapieentscheidung spielt. Beispielsweise kann eine überprojizierte Nase eine maxilläre Prognathie vortäuschen, bei Patienten mit einer dicken Haut können skelettale Komponenten kaschiert sein usw.

1.3 Klinische Relevanz

Laut einer aktuellen Metaanalyse der Literatur (Lone, 2024) liegt die Prävalenz der skelettalen Klasse II je nach Studie zwischen 4.8% und 31.8%, bei der skelettalen Klasse III beträgt sie 1.4% bis 19.4%. Die Entscheidung, ob eine kombiniert kieferorthopädisch/kieferchirurgische Therapie oder eine ausschließlich kieferorthopädische Therapie eingeleitet werden soll, hängt vom individuellen

Patientenfall ab. Bei ausgeprägten skelettalen Dysgnathien soll vorzugsweise eine kombinierte Therapie angestrebt werden, da eine alleinige kieferorthopädische Therapie entweder gar nicht zu einer Normokklusion oder zu einem nicht dauerhaft stabilen Ergebnis mit hoher Rezidivgefahr führen kann (Watted, 2017). Abgesehen vom nicht zufriedenstellenden dentoalveolären Ergebnis, würde in solchen Fällen die durch die Dysgnathie bestehende Gesichtsdysharmonie ebenfalls unkorrigiert bleiben. In Fällen, bei denen die skelettale Dysgnathie nur mild ausgeprägt ist, sollten die verschiedenen Therapiekonzepte sowie mögliche Risiken und Komplikationen gemeinsam mit dem Patienten und Kieferorthopäden abgewogen werden.

Abbildung 2 veranschaulicht die unterschiedlichen Konstellationen, bezogen auf die Sagittalebene, die sich klinisch präsentieren können. Dabei sind insbesondere solche Störungen operativ therapiebedürftig, die durch eine Diskrepanz der Kieferbasen gekennzeichnet sind.

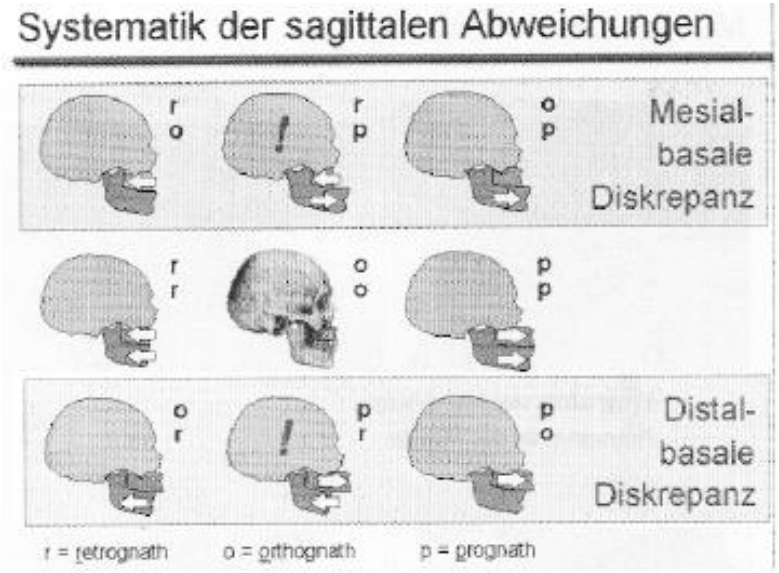

Abbildung 2. Schematische Darstellung der Relation zwischen skelettaler Lage des Ober- und Unterkiefers zur Schädelbasis. Aus „Skript Kieferorthopädie I, 2011“, (Drescher, 2011). Grau markiert sind alle Konstellationen, bei denen eine Diskrepanz der Kieferbasen zueinander besteht.

1.4 OSAS

Die klinische Relevanz des obstruktiven Schlafapnoesyndroms ist in den letzten Jahren deutlich gestiegen. Es wurden sowohl die hohe Prävalenz dieser Erkrankung mit 15% bei Männern und 5% bei Frauen (Mone et al., 2022), als auch die pathophysiologischen

Mechanismen, welche zu einer Vielzahl an Folgeerkrankungen führen können, untersucht. Neben einer gesteigerten Müdigkeit und Konzentrationsverlust ist auch das Risiko für einen arteriellen Hypertonus, Gewichtszunahme, Diabetes mellitus Typ 2 sowie für kardiale und zerebrovaskuläre Ereignisse deutlich gesteigert.

Der Goldstandard zur Sicherung der Diagnose ist die Polysomnographie. Dabei wird der sogenannte Apnoe-Hypopnoe Index (AHI) sowie eine begleitende Desaturation in der Peripherie gemessen. Für die Diagnosestellung ist ein AHI von >5/h mit Begleitsymptomen oder ein AHI >15/h mit oder ohne Symptome ausreichend (Levy et al., 2015). Davon zu unterscheiden ist das zentrale Apnoesyndrom, welches durch eine Imbalance im Bereich der zentralen respiratorischen Zentren im Hirnstamm gekennzeichnet ist.

Die Pathophysiologie des OSAS ist komplex. Es besteht ein enger Zusammenhang zwischen der Morphologie der oberen Atemwege, der skelettalen Konfiguration des Gesichtsschädels und dem Risiko für das Auftreten eines OSAS. Typische morphologische Merkmale sind ein langes Velum palatinum, ein reduzierter retroglossaler Raum, ein kurzer und vertikal konfigurierter Unterkiefer, eine Tonsillenhypertrophie sowie eine Makroglossie (Levy et al., 2015). Dazu existieren eine Reihe von modifizierbaren Risikofaktoren wie Übergewicht, Nikotin- und Alkoholkonsum, die regelmäßige Einnahme von Sedativa, aber auch von weniger erforschten pathophysiologischen Mechanismen wie der neurogenen Kontrolle der Pharynxmuskulatur, dem Muskeltonus und -responsivität (Eckert, 2018).

Die Therapie ist gestuft und richtet sich nach der zugrundeliegenden Pathologie. Neben allgemeinen Maßnahmen wie Gewichtsreduktion, sportliche Aktivität, Nikotin- und Alkoholverzicht sowie Optimierung der Schlafhygiene werden nichtoperative von operativen Therapieoptionen unterschieden. Zu den nichtoperativen Maßnahmen gehören das Tragen einer Unterkieferprotrusionsschiene oder das Tragen einer Continous Positive Airway Pressure (CPAP)-Maske. Bei den operativen Verfahren werden die Tonsillektomie, die Septorhinoplastik, die Uvulopalatopharyngoplastik (UPPP) sowie die maxillomandibuläre Vorverlagerung unterschieden. Dabei ist zu beachten, dass die nichtoperativen Verfahren nur eine symptomatische Therapie darstellen und nur effektiv sind, solange sie stattfinden. Viele Patienten tolerieren das nächtliche Tragen einer CPAP-Maske nicht (Rolfe et al., 1991), beim längeren Tragen einer

Unterkieferprotrusionsschiene können Störungen der Okklusion sowie Arthrophathien der Kiefergelenke entstehen (Martins et al., 2018). Bei den operativen Verfahren ist die maxillomandibuläre Vorverlagerung die bei weitem effektivste und langfristig erfolgsversprechendste Methode, da sie zu einer permanenten Aufweitung des oberen Atemwegs führt (Schendel et al., 2014). Eine umfassende Metaanalyse konnte zeigen, dass bei bimaxillärer Vorverlagerung eine Reduktion des AHI von 87% eintritt, währenddessen bei einer UPPP eine Reduktion des AHI von 33% zu erwarten ist (Caples et al., 2010).

1.5 Relevante Anatomie

1.5.1 Ober- und Unterkiefer

Der Oberkiefer nimmt eine zentrale Stellung im Mittelgesicht ein. Bei Erwachsenen sind beide Oberkieferknochen miteinander entlang der Mittellinie fusioniert. Das Corpus maxillae trägt den Aleolarfortsatz und enthält den Sinus maxillaris. Die zentrale Aussparung zwischen beiden Oberkieferknochen ist die Apertura piriformis, welche kaudal einen Vorsprung, die Spina nasalis anterior (ANS) vorweist. Hinter der ANS erstreckt sich die Crista maxillae, welche posterior mit dem Vomer in Verbindung steht. Die Spina nasalis posterior (PNS) stellt den hintersten Punkt des knöchernen Nasenbodens dar. Nach posterior fusioniert der Oberkiefer nahtlos mit dem Os palatinum, welches seinerseits weiter posterior über die Fissura pterygomaxillaris mit den Pterygoidfortsätzen vom Keilbein kommuniziert. Nach kranial bildet der Oberkiefer Teile des Orbitabodens und des Infraorbitalrandes. Der Nervus infraorbitalis tritt aus dem gleichnamigen Foramen kaudal des Infraorbitalsrandes aus. In Abbildung 3 ist die Anatomie der Maxilla dargestellt sowie der Anblick von oben am zahntragenden Segment nach LeFort-I-Osteotomie.

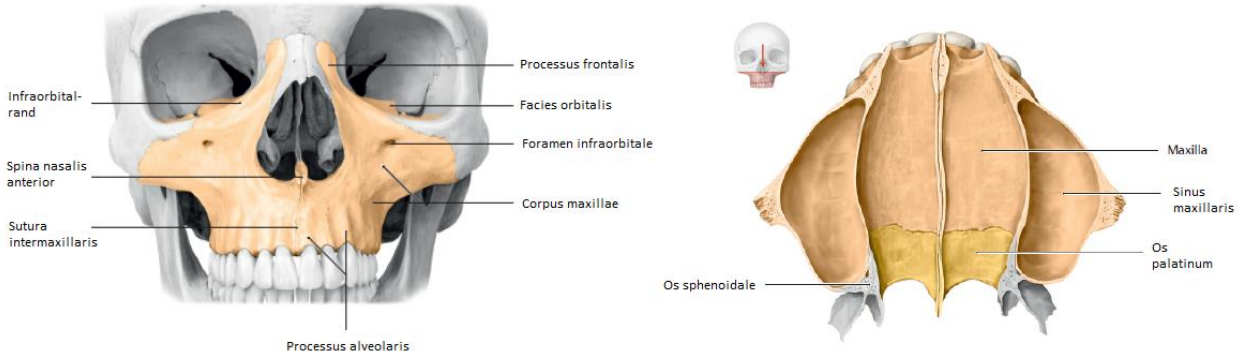

Abbildung 3. Anatomie der Maxilla. Links Ansicht von anterior, rechts von oben am zahntragenden Segment der Maxilla nach LeFort-I-Osteotomie. Aus (Schuenke et al., 2020).

Der Unterkiefer ist ein beweglicher Knochen, welcher ebenfalls ursprünglich aus zwei Hälften besteht, die in der Symphysis mandibulae miteinander fusioniert sind. Der Ramus und Corpus mandibulae schließen einen unterschiedlich ausgeprägten Winkel ein, welcher im Schnitt 126° beträgt. Deutliche Abweichungen von mehr als 10° werden bei skelettalen Dysgnathien beobachtet. Das Corpus mandibulae trägt den Alveolarfortsatz. Der Ramus hat 2 Fortsätze, den Processus coronoideus sowie den Processus condylaris, welcher einen Teil des Kiefergelenks bildet. Auf seiner lingualen Fläche befindet sich ungefähr auf halber Höhe das Foramen mandibulae, welches sich von dort aus als Canalis mandibulae bis zum Prämolarenbereich des Corpus erstreckt. Die Lingula ist ein kleiner knöcherner Vorsprung am Foramen mandibulae. Der Nervus alveolaris inferior tritt durch das Foramen mandibulae ein und aus dem Foramen mentale als Nervus mentalis aus, um die Unterlippe und das Kinn sensorisch zu versorgen. Der Nervus lingualis zweigt kranial des Foramen mandibulae nach medial ab, so dass er bei Ramusosteotomien in der Regel nicht gefährdet ist. In Abbildung 4 ist der Unterkiefer schräg von der Seite dargestellt.

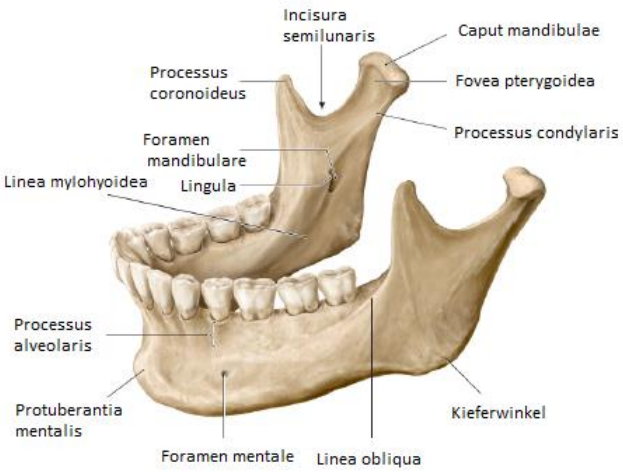

Abbildung 4. Anatomie des Unterkiefers.Aus (Schuenke et al., 2020).

1.5.2 Pharynx

Die klassische anatomische Einteilung des Pharynx in 3 Etagen – Epipharynx, Mesopharynx und Hypopharynx wird in den Lehrbüchern der Anatomie detailliert dargestellt (Benninghoff and Drenckhahn, 2003). Kurz zusammengefasst ist der Pharynx ein komplexer muskulärer Schlauch, welcher aus 3 ringförmigen Schlundschnüreren sowie aus Schlundhebern besteht. Kranial setzt er an der Schädelbasis an und kaudal geht er in den Ösophagus über. Etwa 13cm lang, erstreckt sich der Pharynx entlang der Halswirbel C1-C6. Kranial kommuniziert der Epipharynx mit dem hinteren Nasenraum, auf mittlerer Höhe der Mesopharynx mit der Mundhöhle und kaudal der Hypopharynx mit dem Larynx. Die Choanen stellen die Grenze zwischen Nasenraum und Nasopharynx dar, dabei ist die Trennebene zwischen beiden nicht exakt vertikal, sondern schräg entlang der Hinterfläche des Vomers laufend, siehe auch Abbildung 10. Der tiefste Punkt der gemeinsamen Strecke des oberen Atemweges und Speisewegs ist die Incisura interarytenodiea. In Abbildung 5 ist die Anatomie der Pharynxmuskulatur schematisch dargestellt, sowie die Ansatzflächen des Atemwegs an der Schädelbasis.

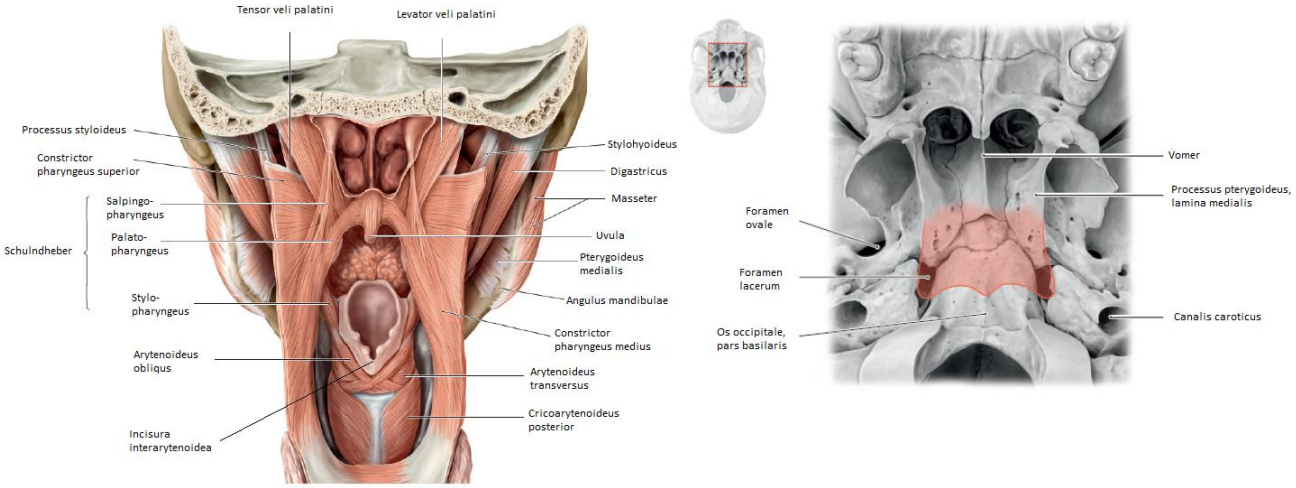

Abbildung 5. Links Anatomie der Pharynxmuskulatur, Ansicht von hinten. Rechts Ansatzfläche vom Pharynx an der Schädelbasis, rot markiert. Aus (Schuenke et al., 2020).

1.5.3 Suprahyoidale Muskulatur

Der Musculus digastricus verbindet einerseits das Zungenbein mit dem anterioren Unterkiefer, andererseits das Zungenbein mit der Schädelbasis. Die Zunge als zentrale muskuläre Struktur des Mundraumes ist anterior über den M. genioglossus mit dem Unterkiefer, über den M. hyoglossus mit dem Zungenbein und nach dorsal über den M. styloglossus mit der Schädelbasis verbunden. Weitere Muskeln verbinden den Pharynx mit der Zunge und dem Zungenbein, so dass ein komplexes Schlingensystem entsteht, wie in Abbildung 6 dargestellt. Änderungen der Position des Unterkiefers, insbesondere im mentalen Bereich, können zu Änderungen der Muskelspannung im gesamten System und somit zu Veränderungen des Rachenlumens führen (Cheng et al., 2020).

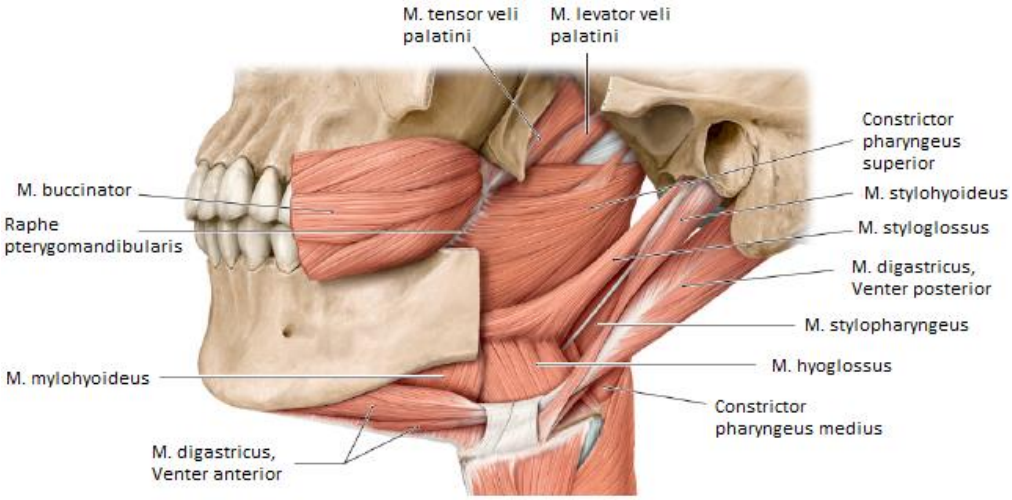

Abbildung 6. Suprahyoidale Muskulatur. Aus (Schuenke et al., 2020).

1.6 Präoperative Vorbereitung und operatives Vorgehen

1.6.1 Präoperative Vorbereitung

Nach einer fallbezogenen kieferorthopädischen Vorbereitung mit Ausformung der Zahnbögen und präoperativer Analyse des gewünschten Konstruktionsbisses, erfolgt zunächst die virtuelle Operationsplanung und Splintherstellung. Es wird vorab eine DVT des Gesichtsschädels des Patienten durchgeführt, dazu eine DVT von den aktuellen Gipsmodellen des Ober- und Unterkiefers vom Patienten, welche in den gewünschten Konstruktionsbiss gesetzt sind. Mit dem Programm IPS CaseDesigner werden dann zunächst die DVT-Daten von den Gipsmodellen mit den DVT-Patientendaten gematcht. Dabei werden an mehreren Stellen an den Zahnoberflächen von Ober- und Unterkiefer Punkte gesetzt, welche exakt beim Patienten und dem Gipsmodell übereinstimmen müssen. Anschließend erfolgt eine visuelle Kontrolle des Matchings. Als nächster Schritt erfolgt die virtuelle Osteotomie vom Ober- und Unterkiefer, standardmäßig als LeFort-I-Osteotomie im Oberkiefer und Obwegeser/Dal Pont Osteotomie im Unterkiefer. Je nach Operationsziel erfolgt dann die virtuelle Neupositionierung der Kiefer im Konstruktionsbiss. Optional kann dabei eine Kephalometrie, eine Analyse des Verlaufes vom Nervus alveolaris inferior, eine Simulation der Haut bzw. des Operationsergebnisses in Bezug auf die Gesichtsweichteile sowie eine Analyse der oberen Atemwege erfolgen.

Anschließend wird ein Endsplint und bei bimaxillären Umstellungen zusätzlich ein Zwischensplint hergestellt.

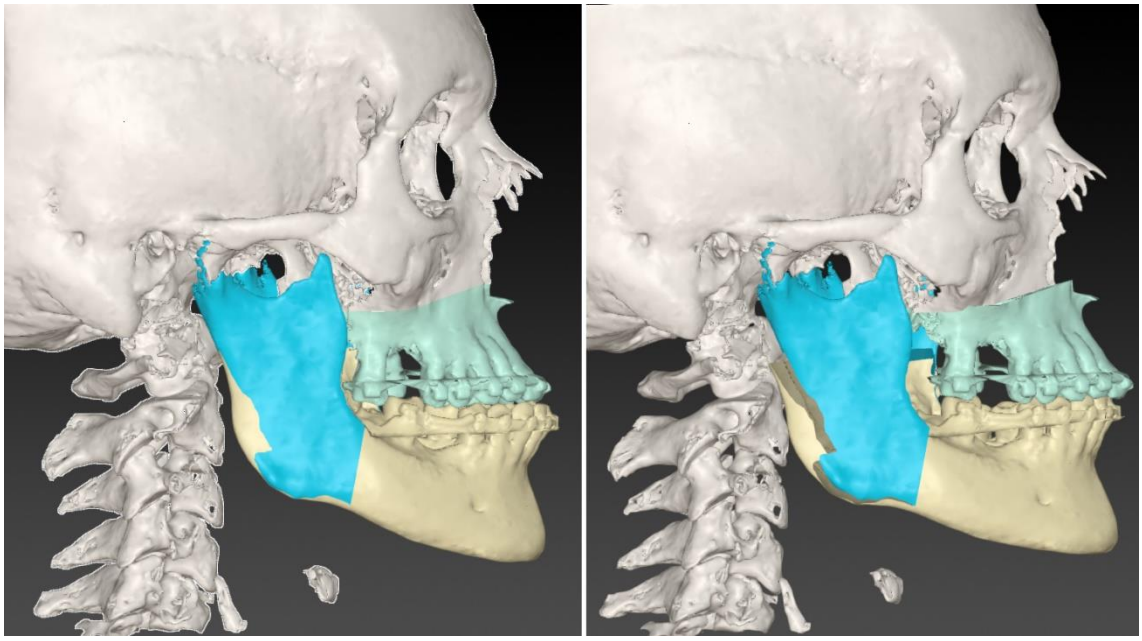

Abbildung 7. Virtuelle Planung einer bimaxillären Umstellung am IPS CaseDesigner. Links: angezeichnete LeFort-I-Osteotomie und Ramusosteotomie; rechts: virtuelle Vorverlagerung des Oberkiefers und Rückverlagerung des Unterkiefers im geplanten Konstruktionsbiss.

1.6.2 Operatives Vorgehen

Es existiert eine Vielzahl an Operationstechniken zur Umstellung des Ober- und Unterkiefers, durchgesetzt haben sich im deutschsprachigen Raum für den Oberkiefer die LeFort-I-Osteotomie und die sagittale Ramusosteotomie nach Obwegeser/Dal Pont für den Unterkiefer (Horch, 2023; Naini, 2017). Alle Patienten, welche in dieser Dissertation analysiert werden, wurden nach diesen Operationstechniken behandelt. Im Folgenden wird der typische Ablauf einer bimaxillären Umstellung in der Universitätsklinik für MKG-Chirurgie in Essen geschildert.

Es wird mit dem Oberkiefer begonnen. Nach Inzision der Schleimhaut im Bereich der mukogingivalen Grenze werden subperiostal die Apertura piriformis, Spina nasalis anterior, faciale Kieferhöhlenwand und Crista zygomaticoalveolaris dargestellt. Der Nasenschlauch wird beidseits subperiostal von der Apertur gehoben und geschützt. Es erfolgt dann beidseits die LeFort-I-Osteotomie, anschließend die Septumosteotomie entlang der Crista maxillaris und des Vomers und daraufhin die beidseitige

Meißelosteotomie im Bereich der Fissura pterygomaxillaris. Die anschließende „down fracture“ soll sanft erfolgen, um einen unerwünschten Frakturverlauf in Richtung Schädelbasis zu vermeiden. Bei geplanter Impaktierung erfolgt eine modellierende Osteotomie an den gewünschten Stellen sowie an der basalen Septumleiste. Eine Septumkürzung ist häufig notwendig, um eine sekundäre Septumdeviation zu vermeiden, des Weiteren kann eine Korrektur der unteren Nasenmuscheln notwendig sein. Bei großen Verlagerungsstrecken kann zudem eine Osteoplastik mit Beckenkamm notwendig sein. Anschließend wird der Zwischensplint eingesetzt und der Oberkiefer in seine neue Position gebracht. Der Oberkiefer wird dann mit 4 L-förmigen Titanplatten beidseits paranasal und im Bereich der Crista zygomaticoalveolaris mit 5mm Schrauben befestigt. Im Unterkiefer erfolgt ein paramarginaler Winkelschnitt hinter dem zweiten Molaren und entlang des aufsteigenden Asts. Es erfolgt eine subperiostale Präparation vestibulär und lingual, die Ansätze von Mm. masseter, temporalis und pterygoideus medialis werden teilweise vom Processus muscularis abgelöst. Lingual wird die Lingula als Leitstruktur dargestellt, ebenso der eintretende Nervus alveolaris inferior. Bei eingesetztem Schutzinstrument lingual erfolgt zunächst die linguale Innenkortikalisosteotomie des aufsteigenden Asts kranial der Lingula, dann die Außenkortikalisosteotomie im Corpusbereich hiner dem zweiten Molaren. Die zweite Osteotomie wird bei ungünstiger Lage des Nervus alveolaris inferior mit Piezogerät durchgeführt. Anschließend erfolgt eine Verbindungsosteotomie entlang der Außenkortikalis. Danach wird in Multimeißeltechnik der Unterkiefersplit vervollständigt. Bei lateralen Nervenverläufen wird der Nerv aus seinem Kanal herausgebettet und medialisiert, bevor der Split komplettiert wird. Das äquivalente Vorgehen erfolgt auf der Gegenseite. Nachdem das zahntragende Segment mobilisiert wurde, wird der finale Splint eingesetzt. Insbesondere bei Rückverlagerungen des Unterkiefers kann es zu einer Überlappung der Segmente kommen, welche dann entsprechend gekürzt werden sollten. Anschließend werden links und rechts jeweils eine Unterkieferosteosyntheseplatte eingesetzt und mit 5mm Schrauben befestigt. Vor dem Wundverschluss erfolgt die mehrmalige Kontrolle der neuen Okklusion, welche mit und ohne Splint spannungsfrei und reproduzierbar eingenommen werden muss. In Abbildung 8 sind einzelne Schritte der Ober- und Unterkieferosteotomien dargestellt.

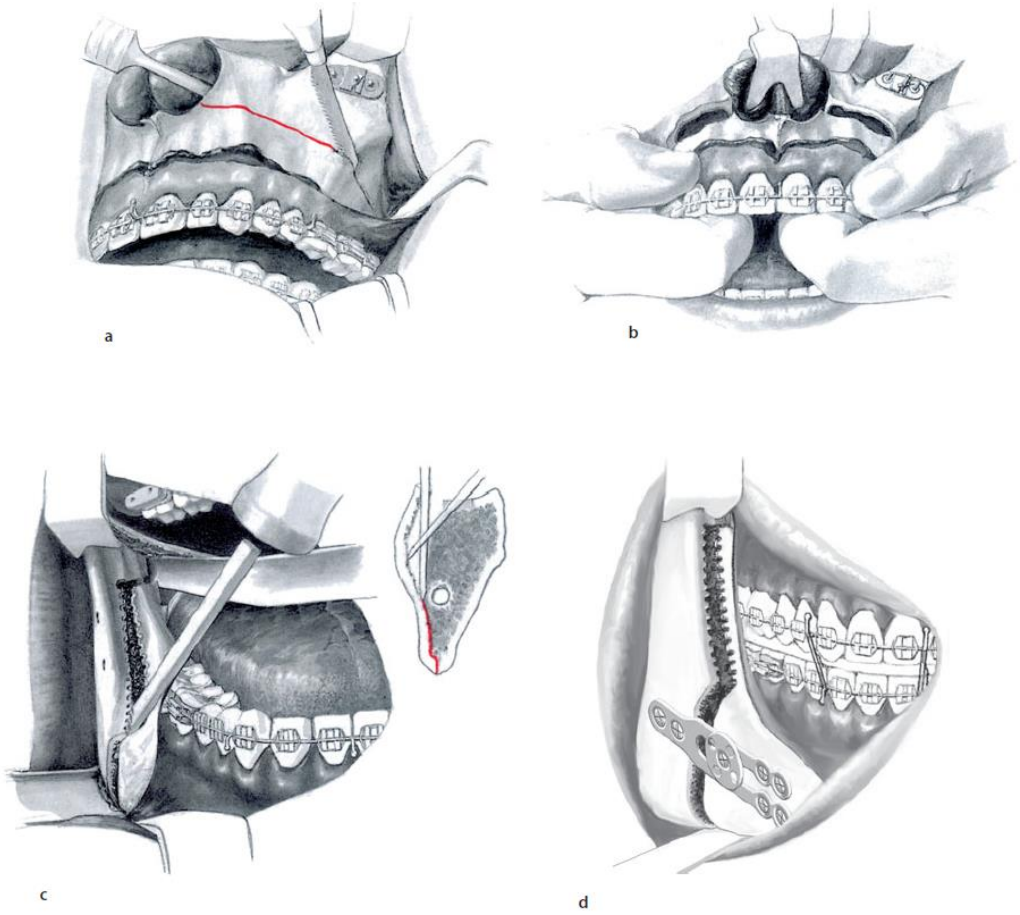

Abbildung 8. Schematische Darstellung einer LeFort-I -und Ramusosteotomie. a - LeFort-I-Osteotomie des Oberkiefers; b – „down fracture“ des zahntragenden Oberkiefersegments; c – Meißelosteotomie des rechten Unterkiefers entlang der Innenfläche der Außenkortikalis, dabei soll der Nerv medial des Meißels bleiben; d – Plattenosteosynthese des Unterkiefers unter eingesetztem finalem Splint. Aus (Hausamen, 2012).

2 FRAGESTELLUNG

Zielsetzung der vorliegenden Dissertation ist es, zu erforschen, in welcher Weise und Umfang Umstellungsosteotomien des Ober- und Unterkiefers einzeln oder in Kombination die Konfiguration und das Volumen des oberen Atemwegs beeinflussen. Es sollen dabei die einzelnen Abschnitte vom Pharynx und deren Volumen- und Querschnittsänderungen nach verschiedenen Umstellungsosteotomien differenziert analysiert werden. Es wird dabei versucht, nicht nur eine Korrelation zwischen der Verlagerung der Kiefer und Volumenänderung des Pharynx festzustellen, sondern zu überprüfen, ob ein quantitativer Zusammenhang besteht. Dies würde für zukünftige Operationsplanungen eine genaue Vorhersage über die zu erwartenden Änderungen des Atemwegs liefern.

3 MATERIAL UND METHODEN

3.1 Studiendesign und Einschlusskriterien

Die Dissertation ist als eine retrospektive, unizentrische Studie konzipiert. Sämtliche Patientendaten stammen aus der Datenbank der Klinik für Mund-, Kiefer- und Gesichtschirurgie der Universität Essen. Die Studie wurde bei der Ethikkommission der Universität Essen vorgestellt und unter dem Aktenzeichen 23-11355-B genehmigt. Folgende Einschlusskriterien wurden bei der Auswahl der Patienten deklariert:

- Patienten, welche eine Umstellungsosteotomie des Ober- und/oder Unterkiefers bei skelettaler Dysgnathie in dem Zeitraum 2022-2023 in der Klinik für MKG-Chirurgie Essen erhielten. Bis zum Frühjahr 2022 erfolgte in der Klinik die präoperative Planung konventionell, d. h. es wurden der Konstruktionsbiss sowie der Zwischenbiss im Artikulator konstruiert; eine DVT oder CT-Untersuchung ist dabei in der Regel nicht erfolgt.
- Es wurden nur Fälle angenommen, bei welchen hauptsächlich eine Korrektur in der Sagittalebene vorgenommen wurde. Es wurden Fälle ausgeschlossen, bei welchen isoliert eine Laterognathie oder eine isolierte Korrektur in der Vertikalebene vorgenommen wurde.
- Zum Zeitpunkt des Eingriffes waren keine sonstigen Allgemeinerkrankungen bekannt. Erkrankungen, die die Ergebnisse der Studie potenziell verzerren können sind insbesondere Atemwegserkrankungen wie Asthma bronchiale und COPD, weil diese zu einer Verdickung der Schleimhäute und Einengung der Atemwege führen können.
- Patienten mit „Major“ peri- und postoperativen Komplikationen, wie etwa „Bad Split“, starken Nachblutungen, Abszessgeschehen o. Ä. wurden ausgeschlossen. Hingegen „Minor“ Komplikationen, wie Hypästhesien, geringe Nachblutungen, verzögerte Wundheilungen usw. waren kein Ausschlusskriterium.
- Es wurden nur Patienten eingeschlossen, welche eine prä- und postoperative DVT erhalten haben.

3.2 Datenerhebung

Die relevanten Daten wurden aus der Datenbank FileMaker (FileMaker Inc., 1984-2006, Version 1.94, Santa Clara, Vereinigte Staaten) und dem Krankenhausinformationssystem iMedOne (Deutsche Telekom Clinical Solutions 2020, Version 827, Köln, Deutschland) erhoben. Neben patientenbezogenen Daten wie Alter, Geschlecht, Größe und Gewicht wurden aus den Operationsberichten die Art und das Datum des Eingriffs entnommen. Die prä- und postoperativen DVT-Untersuchungen wurden im Programm JiveX-Diagnostic Advanced (Visus Health IT GmbH, Version 5.2.0.21, Bochum, Deutschland) auf Vollständigkeit überprüft und für die weitere Datenanalyse anonymisiert gespeichert.

3.3 DVT-Untersuchung

Zur Auswertung der Volumina und Querschnitte der oberen Atemwege wurden die prä- und postoperativen DVT-Daten der Patienten herangezogen. Alle Patienten wurden am selben DVT-Gerät (Acteon WhiteFox) bei gleichen Einstellungen und von demselben Röntgenassistenten untersucht. Alle Patienten wurden nach standardisiertem Röntgenprotokoll geröntgt. Als Röntgenprogramm wurde am Gerät „Cephalometrie“ mit einem „Field-of-View“ von 200mm Breite x 200mm Tiefe x 170mm Höhe und Voxelgröße bzw. Schichtdicke von 0,3mm eingestellt. Die Beleuchtungszeit betrug 23 Sekunden bei einer Röhrenspannung von 105 kV und Stromstärke von 9 mA. Das Dose Area Product betrug 1900mGy*cm².

Die Einstellung des Kopfes vom Patienten erfolgte mithilfe einer Kinn- und Stirnstütze im Stehen bei neutraler Position des Kopfes und der Wirbelsäule. In der Transversalebene erfolgte die Einstellung parallel zur Frankfurter-Horizontale, definiert nach den Punkten Infraorbitale und Porion, die Einstellung in der Sagittalebene und Frontalebene erfolgte optisch mithilfe von Laserpointern. Alle Aufnahmen erfolgten bei geschlossenem Mund in Okklusionsstellung; die Patienten wurden instruiert, während der Aufnahmen nicht zu schlucken und ruhig zu atmen.

Die Daten wurden im Digital Imaging and Communications in Medicine (DICOM)-Format gespeichert und mit dem JiveX-Viewer auf Vollständigkeit und Qualität überprüft.

3.4 Bearbeitung der Primärdaten

Die weitere Bearbeitung der DICOM-Daten erfolgte mit dem Software 3D Slicer, Version 5.6.1, sowie mit dem Programm IPS CaseDesigner, Version 2.5.7.1. Entscheidende Vorteile vom 3D Slicer sind die uneingeschränkte Verfügbarkeit aller Module und Extensionen sowie die regelmäßige Auffrischung und Entwicklung von weiteren Modulen, welche nahezu jede beliebige Bearbeitung und Vermessung von Flächen und Volumina im Schnittbild erlauben. Der IPS CaseDesigner wird standardgemäß zur virtuellen Planung und Herstellung von Spinten bei Dysgnathieoperationen in der MKG-Klinik in Essen verwendet.

3.4.1 Bearbeitung am 3D Slicer

Zur weiteren Auswertung wurden alle Modelle in allen 3 Richtungen des Raumes präziser nachjustiert, modifiziert nach Cevidanes (Cevidanes et al., 2009). In der Horizontalebene wurde die Frankfurter Ebene gewählt. Bei dieser Einstellung kommen einerseits die Spitze von Dens axis und die Spina nasalis posterior auf gleicher Höhe zu liegen, des Weiteren die kaudale Fläche vom C4-Wirbel mit der Unterfläche vom Os hyoideum und dem Menton. Dadurch kann für die Markierung und Ausmessung der Volumina der oberen Atemwege die zervikale Wirbelsäule als segmentierte und scharf visualisierte Struktur unter normierten Bedingungen herangezogen werden. In der Sagittalebene wurden die Spinae nasalis anterior und posterior sowie der Glabellamittelpunkt auf einer Ebene eingestellt. Die Frontalebene wurde als die quer zu den bereits definierten Horizontal- und Sagittalebenen orientierte Ebene gewählt, welche das Porion beidseits durchquert. Insbesondere in der Sagittalebene kann es bei nicht exakter Einstellung zu teilweise erheblichen Fehlmessungen der Atemwegvolumina kommen. Bei nicht korrigierter übermäßiger Proklination oder Reklination des Kopfes bei der DVT-Aufnahme kann es sonst zu Höhenabweichungen des Dens axis und des Os hyoideum von über 1cm kommen.

Zur Bemessung der Volumina der oberen Atemwege wurden diese zunächst segmentiert. Es wurde die semi-automatische Methode „growing from seeds“ benutzt, indem der obere Atemweg in allen 3 Ebenen mit einem digitalen Pinsel markiert wurde. Die Kontrastgrenzen wurden zwischen -1500 und -350 Hounsfield Einheiten eingestellt, was

zu einer scharfen und präzisen Kontrastierung zwischen Luft (Atemweg) und angrenzendem Gewebe führt.

Die vom Programm erstellten 3-dimensionalen Modelle der oberen Atemwege wurden dann von Hand weiter getrimmt unter den exakt gleichen Kriterien. In der Abbildung 9 ist die Segmentierung an einem Patientenfall dargestellt.

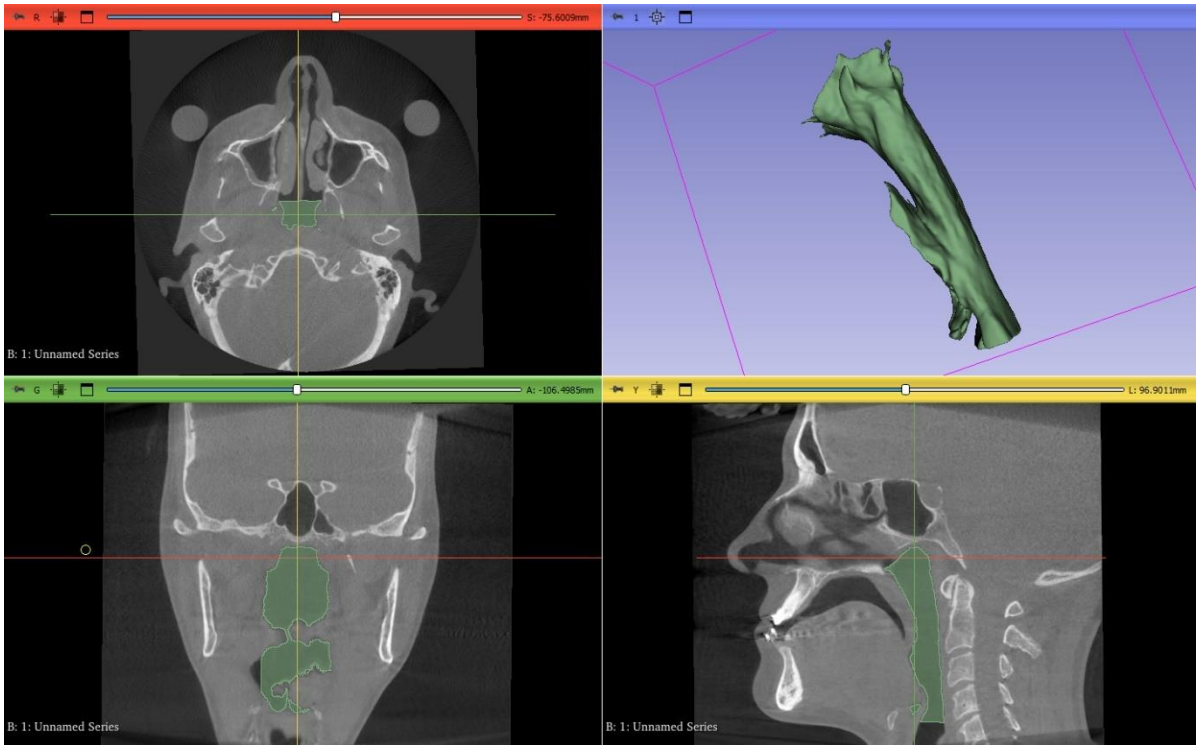

Abbildung 9. Darstellung einer Segmentierung im 3D Slicer. Oben links – in der Axialebene; unten links – in der Coronalebene; unten rechts – in der Sagittalebene; oben rechts – 3d-Modell des oberen Atemwegs.

Für die Zwecke der vorliegenden Arbeit wurde der obere Atemweg, wie bereits in anderen Studien beschrieben (Lai et al., 2022), in 4 Abschnitte unterteilt, nämlich den Nasopharynx, Velopharynx, Oropharynx und Hypopharynx. Diese Unterteilung erlaubt eine klare Abgrenzung der einzelnen Etagen und ermöglicht eine differenzierte Analyse vom Effekt der Bewegungen des Ober- und Unterkiefers auf die Atemwege. Abbildung 10 veranschaulicht die Unterteilung der oberen Atemwege anhand eines DVT-Bildes in der Sagittalebene.

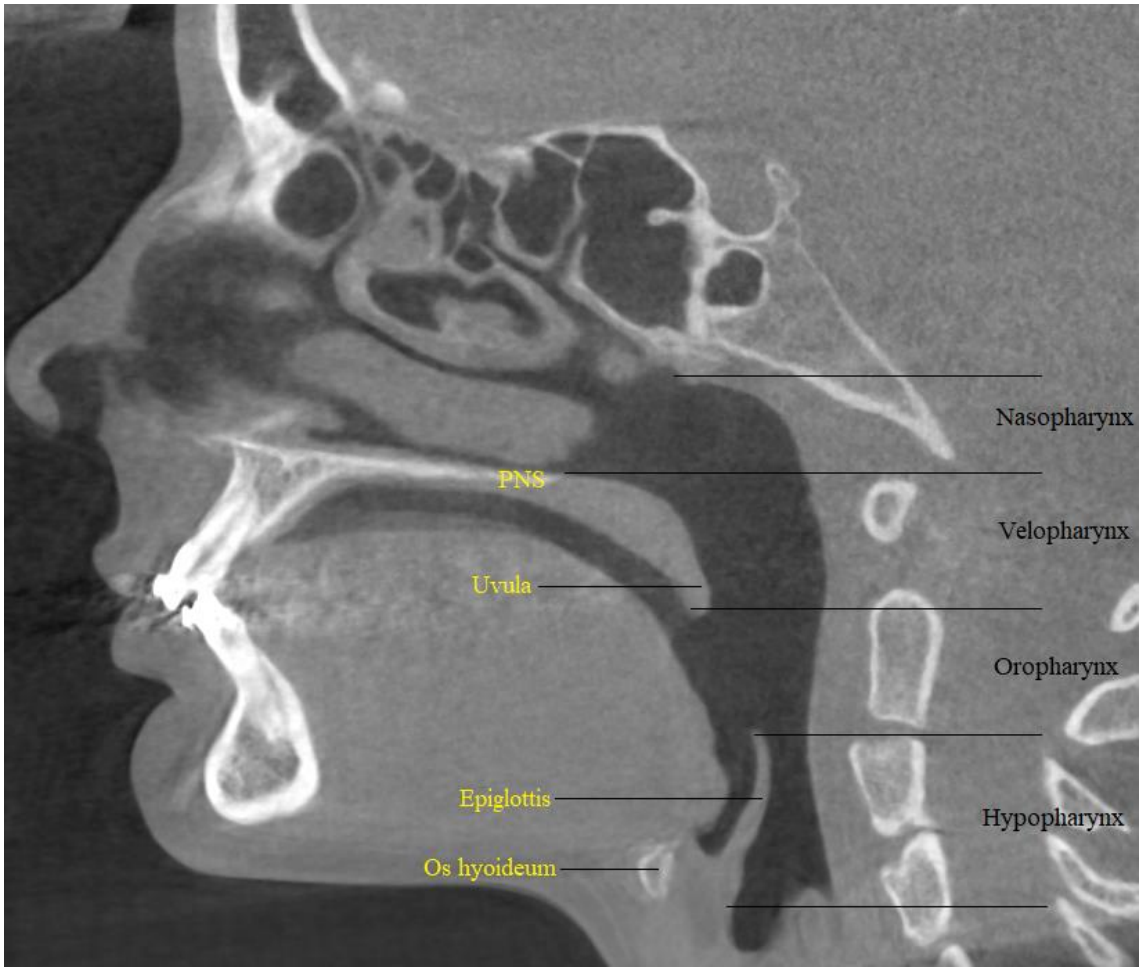

Abbildung 10. Unterteilung der oberen Atemwege in Naso-, Velo-, Oro- und Hypopharynx nach anatomischen Abschnitten. PNS – Spina nasalis posterior. Sagittale Ansicht einer DVT-Untersuchung.

Bei der initialen Bearbeitung der Daten wurden bestimmte anatomische Punkte der Weichteile zur Definierung der Atemwegabschnitte benutzt, wie bereits bei anderen Studien beschrieben (Faria et al., 2013; Gokce et al., 2014; Hsieh et al., 2014), insbesondere die Uvulaspitze, der dorsalste Punkt der Radix linguae, die Epiglottisspitze und die Epiglottisbasis. Es zeigte sich jedoch bei wiederholter Nachmessung der Flächen und Volumina, dass diese anatomischen Landmarken zu unpräzisen Messergebnissen bei wiederholter Nachmessung am selben Bild führen (niedrige Intraobserver-Reliabilität). Gründe dafür sind einerseits die eingeschränkte Darstellbarkeit von Weichteilen im DVT im Gegensatz zum Knochen, andererseits Artefakte durch die Multibandapparatur. Im DVT-Schnittbild liegen die Zunge, das Velum palatinum/Uvula und die Epiglottis im selben Bereich der Hounsfield-Skala, sodass, wenn sie dicht aneinander liegen, nicht exakt unterschieden werden kann, wo ihre Grenzen sind.

Aus diesem Grund wurden, wie bereits in anderen Studien in ähnlicher Form beschrieben (Brunetto et al., 2014; Lee et al., 2012; Panou et al., 2013), korrespondierende Punkte der Halswirbelsäule ausgewählt, welche gut mit den o. g. Strukturen übereinstimmen. Die Halswirbelsäule wird im DVT bei guter Einstellung und Mitarbeit des Patienten präzise dargestellt. Die wiederholten Messungen an exemplarischen Patientendaten lieferten durch diese Methode vollständig reproduzierbare Ergebnisse.

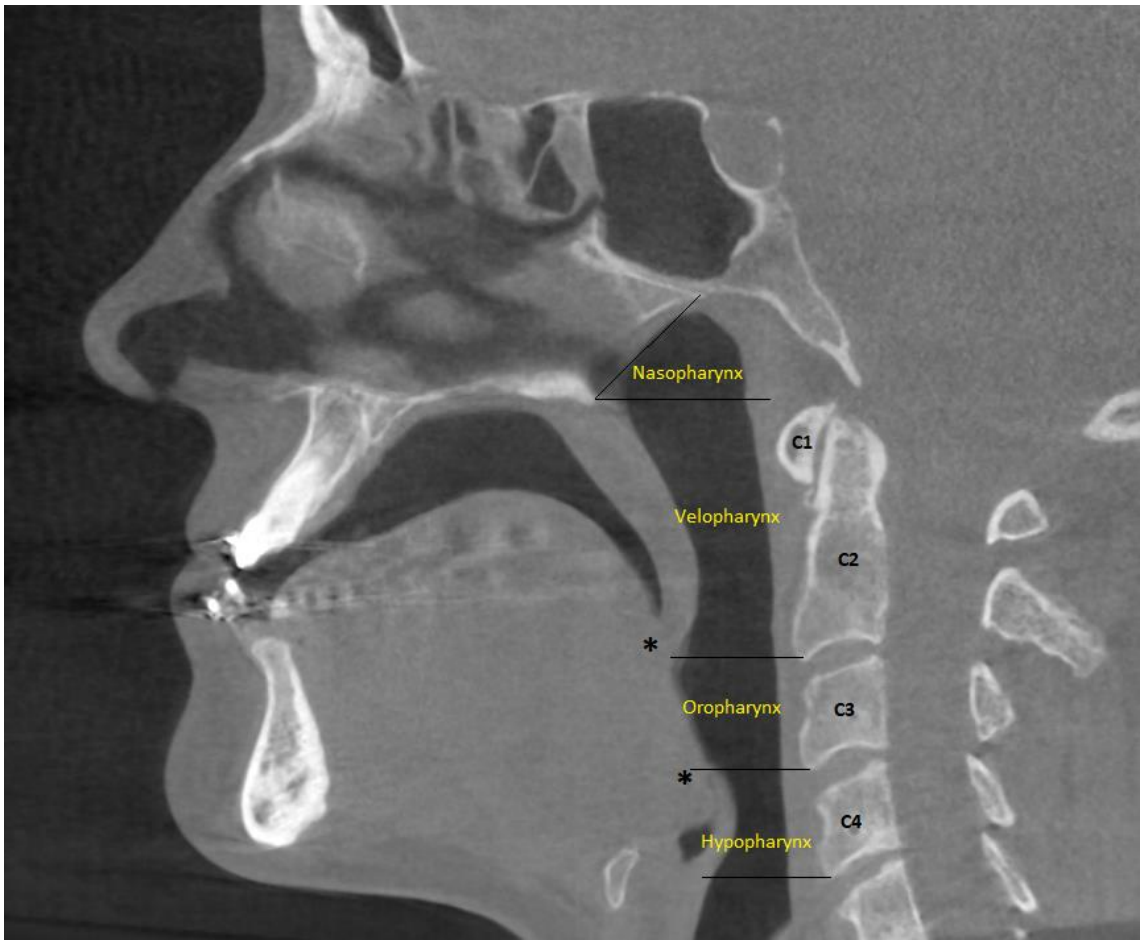

*Abbildung 11. Unterteilung des Pharynx in 4 Abschnitte nach korrespondierenden Knochenpunkten. C1-4 – cervikale Wirbel 1-4. Zu beachten ist die sehr gute Übereinstimmung zwischen anatomischen Landmarken und Knochenpunkten in diesem konkreten Fall. Mit * sind die Epiglottis- und Uvulaspitze markiert, eine scharfe Abgrenzung von der Zungenrückseite ist nicht möglich.*

Die untenstehende Tabelle 2 fasst die zu analysierenden anatomischen Lokalisationen, die anatomischen Landmarken sowie die korrespondierenden Höhen der Halswirbelsäule zusammen.

Pharynxabschnitt	Anatomische Grenzen	Korrespondierende Punkte
Nasopharynx	kranial – Schädelbasis kaudal – PNS-Ebene anterior – Choanen posterior – HWS	kranial – Schädelbasis kaudal – PNS-Ebene anterior – Verbindungslinie PNS - dorsalster Punkt der Vomerbasis posterior – HWS
Velopharynx	kranial – PNS-Ebene kaudal – Uvulaspitze anterior – Velum posterior – HWS	kranial – PNS-Ebene kaudal – C2-Basis-Ebene anterior – Velum posterior – HWS
Oropharynx	kranial – Uvulaspitze kaudal – Epiglottisspitze anterior – Radix linguae posterior – HWS	kranial – C2-Basis-Ebene kaudal – C3-Basis-Ebene anterior – Radix linguae posterior – HWS
Hypopharynx	kranial – Epiglottisspitze kaudal – Inzisura interarytenoidea anterior – Epiglottis posterior – HWS	kranial – C3-Basis-Ebene kaudal – C4-Basis-Ebene anterior – Epiglottis posterior – HWS
Querschnitt I	PNS-Ebene	PNS-Ebene
Querschnitt II	Radix linguae-Ebene	C3-Spitze-Ebene
Querschnitt III	Epiglottisbasis-Ebene	C4-Basis-Ebene

Tabelle 2. Anatomische und korrespondiere Grenzen der einzelnen Pharynxabschnitte.

Die so definierten Atemwegsabschnitte wurden segmentiert und ihr Volumen einzeln vermessen. Des Weiteren erfolgte die Ausmessung der Flächen und des kleinsten anterior-posterioren und seitlichen Abstandes für die oben definierten Querschnitte.

3.4.2 Auswertung am IPS CaseDesigner

Am CaseDesigner erfolgte zuerst die Bearbeitung der präoperativen DICOM-Daten. Bei diesen wurde der Eingriff bereits vorab virtuell durchgeführt, so dass die Ausrichtung der Modelle in den 3 Raumebenen, nach denselben Kriterien wie unter Punkt 3.3.1 ausgeführt, bereits erfolgt war. Für die kephalometrische Auswertung wurden folgende Punkte markiert: Sella, Nasion, A-Punkt, B-Punkt, Pogonion, Spina nasalis anterior und Spina nasalis posterior, siehe auch Abbildung 1. Anschließend erfolgte eine Überstellung

der präoperativen und postoperativen Modelle im Programm. Dabei wurden identische und klar definierbare Punkte im Bereich des oberen Gesichtsschädeldrittels am prä- und postoperativen Modell markiert (Ghoneima et al., 2017). Als Punkte wurden das Nasion, sowie beidseits der vorderste Punkt der Sutura frontozygomatica und das Foramen zygomaticofaciale gewählt. Es resultierte eine exakte Superimposition der Schädelbasis, welche nach dem Eingriff unverändert verblieben ist. Es wurde für jeden Fall durch Musterung der Überlappung der zwei Modelle die Präzision der Überstellung überprüft. In Abbildung 12 ist die Überstellung eines präoperativen und postoperativen Modells im CaseDesigner exemplarisch dargestellt.

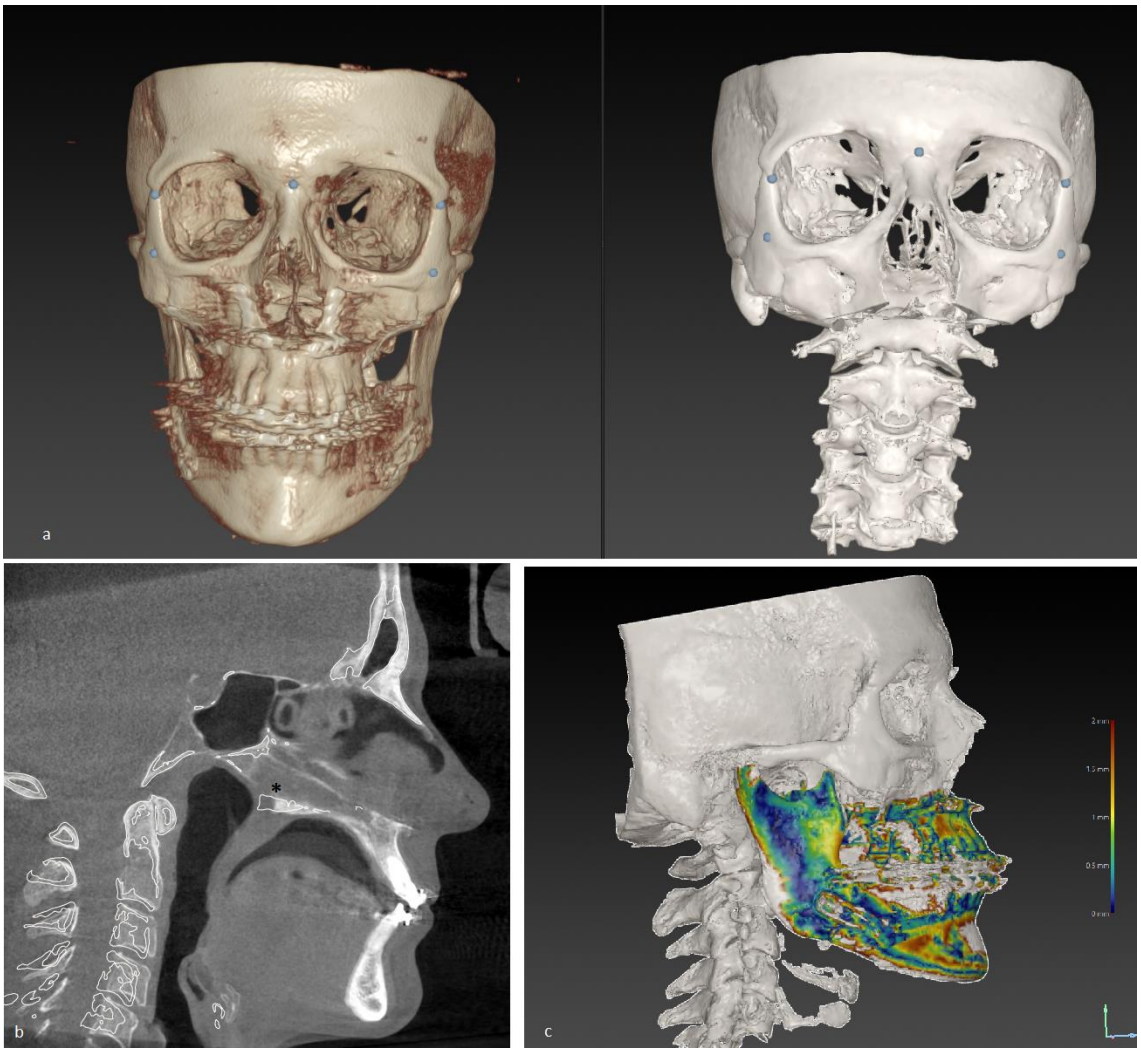

*Abbildung 12.Matching vom präoperativen und postoperativen Patientenmodell im IPS CaseDesigner. a – Matching des prä- und postoperativen Modells durch Oberflächenpunkte; b – exakte Überstellung der Schädelbasis, sichtbare Vorverlagerung des Oberkiefers im Gaumenbereich mit * markiert (präoperative Position weiß konturiert); c – farbliche Darstellung des postoperativen Zustands nach Umstellungsosteotomie. Blau gefärbte Bereiche weisen eine geringe Positionsänderung auf, rot gefärbte Bereiche hingegen eine deutliche Vorverlagerung. Unveränderte Bereiche des Schädels sind weiß dargestellt.*

Anschließend wurden vom Programm neben der visuellen Überstellung des prä- und postoperativen Zustandes die kephalometrischen Daten verglichen. Für folgende Punkte und Winkel wurden die prä- und postoperativen Werte bestimmt: ANS, A-Punkt, B-Punkt, Pogonion, SNA-Winkel und SNB-Winkel.

Des Weiteren wurde die Morphologie des oberen Atemwegs prä- und postoperativ verglichen. Als objektivierbarer Wert wurde der geringste Querschnitt des Pharynx sowie dessen Lokalisation studiert. Die Segmentierung der Atemwege erfolgt im IPS CaseDesigner automatisch mit Kalkulation des engsten Querschnittes und Angabe von dessen Oberfläche, es sind jedoch keine erweiterten Funktionen wie Subsegmentierung, Bearbeitung der Volumina usw. möglich. Abbildung 13 veranschaulicht eine Isolierung des Pharynx im CaseDesigner prä- und postoperativ am Patienten.

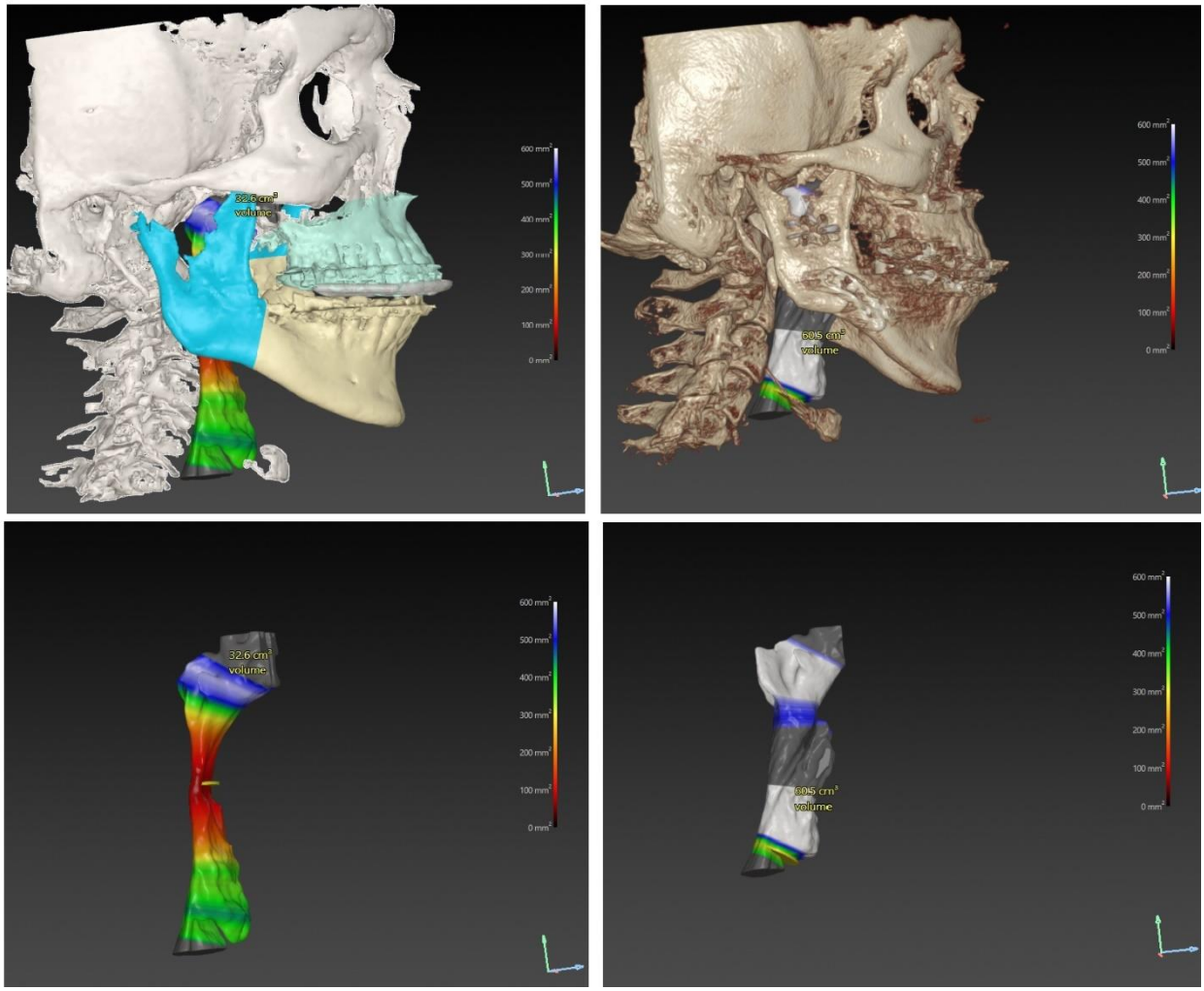

Abbildung 13. Darstellung der oberen Atemwege beim Patienten prä- und postoperativ im CaseDesigner. Unten – Schädel ausgeblendet; links – präoperativ; rechts – postoperativ. Ausgeprägte Einengung des mittleren Pharynx, farblich rot kodiert, im präoperativen Zustand. Komplette Aufhebung der Einengung nach bimaxillärer Vorverlagerung

3.5 Patientengruppen

In Abbildung 14 sind die orthognathen Umstellungen je nach Art des Eingriffes dargestellt. Es wurden 3 Patientengruppen nach Operationsbericht identifiziert bei einer Gesamtzahl von 59 Patienten. Bei über der Hälfte der Patienten erfolgte eine bimaxilläre Umstellung, 30% erhielten eine isolierte Unterkiefervorverlagerung, bei den restlichen 15% wurde eine isolierte Oberkiefervorverlagerung durchgeführt.

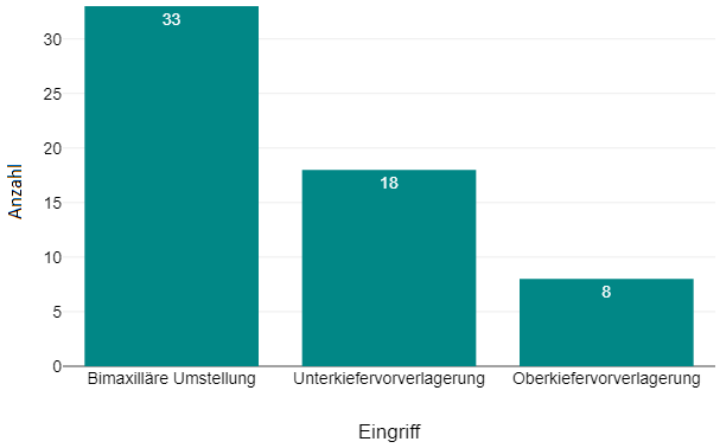

Abbildung 14. Gruppeneinteilung nach deklariertem operativem Eingriff.

Die operative Korrektur einer skelettalen Dysgnathie in der Sagittalebene richtet sich nach der jeweils zugrundeliegenden Abweichung. Wie bereits in der Einleitung unter Punkt 1.3 beschrieben, werden die skelettalen Abweichungen des Ober- und Unterkiefers in der Sagittalebene in Bezug zur Schädelbasis klassifiziert. Bei der Datenanalyse der Patienten, welche in der vorliegenden Arbeit eingeschlossen wurden, konnten 4 Gruppen identifiziert werden, wie in Tabelle 3 dargestellt.

Gruppe A	Unterkiefervorverlagerung
Gruppe B	Oberkiefervorverlagerung
Gruppe C	Oberkiefervorverlagerung, Unterkieferrückverlagerung
Gruppe D	Bimaxilläre Vorverlagerung

Tabelle 3. Einteilung der Patienten nach Verlagerungsstrecke des Ober- und Unterkiefers.

Bei der Datenanalyse der Gruppe mit bimaxillärer Umstellung zeigte sich, dass der Oberkiefer immer vorverlagert wurde, der Unterkiefer dagegen rückverlagert, vorverlagert oder nicht in der Sagittalebene korrigiert wurde. Für die funktionelle Analyse der Daten sowie für die Auswirkung der Verlagerung auf die oberen Atemwege wurden die Fälle, bei denen der Oberkiefer vorverlagert und der Unterkiefer zwar operiert, aber nicht in der Sagittalebene korrigiert wurde (Verlagerungsstrecke weniger als 0,5mm) zu der Gruppe B gerechnet.

Des Weiteren zeigte sich bei der Gruppe B, dass der Unterkiefer zwar nicht operativ in seiner Position nicht verlagert wurde, es dennoch in einigen Fällen postoperativ zu einer deutlichen (mehr als 0,5mm) funktionellen Vor- oder Rückverlagerung dessen kam. Dies ist dadurch zu erklären, dass bei einer reinen Vorverlagerung des Oberkiefers der Unterkiefer in den neuen Konstruktionsbiss gezwungen wird. Bekanntermaßen sind die Kiefergelenke keine reinen Scharniergelenke, sondern erlauben Translationsbewegungen der Condylen in der Sagittalebene. Wenn die neue Position des Oberkiefers 1 bis 2mm von der präoperativ geplanten Position abweicht, wird der Unterkiefer durch den Konstruktionsbiss im Sinne eines Zwangsbisses „mitgenommen“.

Die Fälle aus Gruppe B, bei denen der Unterkiefer postoperativ um 0,5mm oder mehr funktionell vor- oder rückverlagert wurde, wurden für die weitere statistische Auswertung entsprechend in die Gruppen C und D umverteilt.

In der Abbildung 15 wurden die „de facto“ Verlagerungsstrecken in die Gruppen A bis D unterteilt.

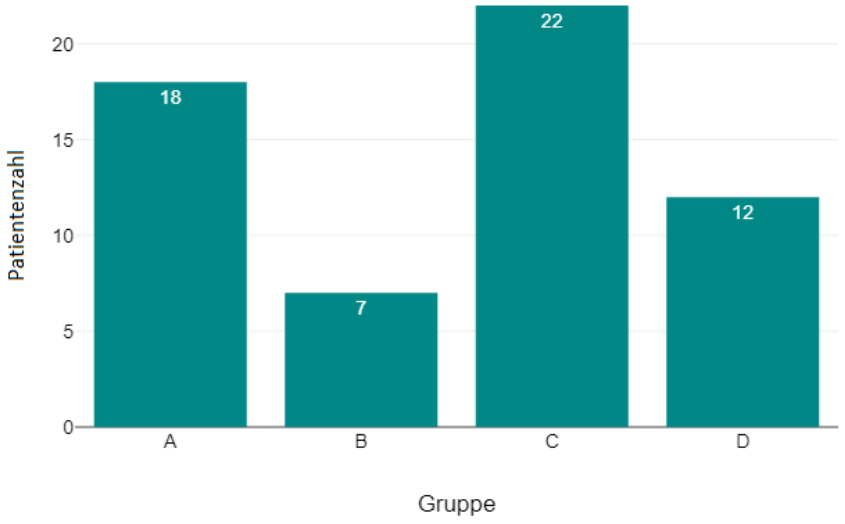

Abbildung 15. Einteilung der Patienten postoperativ nach funktionellem Ergebnis. Gruppe A – Unterkiefervorverlagerung, Gruppe B – Oberkiefervorverlagerung, Gruppe C – Oberkiefervorverlagerung und Unterkieferrückverlagerung, Gruppe D – bimaxilläre Vorverlagerung.

3.6 Statistische Datenanalyse

Die initiale Eintragung und Einordnung der Daten erfolgte in Microsoft® Excel (Microsoft 365, Version 2409). Für die statistische Auswertung und graphische Darstellung der Ergebnisse wurde die Software DATAtab verwendet.

Zunächst wurde die deskriptive Statistik der allgemeinen Patientendaten durchgeführt mit Mittelwert, Standardabweichung und graphischer Darstellung der Verteilung. Anschließend wurden die Daten der einzelnen Patientengruppen analysiert. Es wurde für jede der vier Gruppen das prä- und postoperative Volumen von jedem Atemwegabschnitt sowie die entsprechenden Querschnitte und Durchmesser mittels Student's T-Test für abhängige Stichproben verglichen. Der T-Test für abhängige Stichproben ist ein statistischer Test, welcher zwei abhängige (präoperativ vs. postoperativ) Gruppen mit metrischen Variablen vergleicht. Für jeden Test konnte mittels Kolmogorov-Smirnov - und Shapiro-Wilk-Tests nachgewiesen werden, dass die Differenzen der gepaarten Werte normalverteilt waren, als Voraussetzung für die Gültigkeit des T-Tests. Dabei wurden sowohl die Absolutwerte der Volumina, Flächen und Strecken, als auch die prozentualen Veränderungen ermittelt.

Um zu überprüfen, ob lineare oder sonstige mathematisch zu beschreibende Zusammenhänge zwischen Ausmaß der Kieferverlagerungen und Änderung der Atemwegvolumina bestehen, wurden die Daten separat für jeden Atemwegsabschnitt in Streudiagrammen dargestellt und analysiert sowie auch einer Regressionsanalyse unterzogen. Die Voraussetzungen für eine lineare Regressionsanalyse, nämlich Normalverteilung des Fehlers (mittels Kolmogorov-Smirnov und Shapiro-Wilk Test geprüft), konstante Varianz der Residuen (Homoskedastizität) und Ausschluss von Multikollinearität wurden überprüft und bestätigt. Um möglicherweise vorhandene komplexe Zusammenhänge im Sinne einer nichtlinearen Regression zu erfassen, wären viel höhere Patientenzahlen als in der vorliegenden Studie, notwendig. Bei der Regressionsanalyse wurde insbesondere der R^2-Wert ermittelt, welcher ein Maß für die Variabilität der Ergebnisse darstellt (ein R^2-Wert von 1 bedeutet perfekter linearer Zusammenhang, ein R^2-Wert von 0 bedeutet gar kein linearer Zusammenhang), des Weiteren der nicht standardisierte Koeffizient B, welcher den Effekt der unabhängigen Variable auf die abhängige widerspiegelt (je höher das B, desto mehr Volumenveränderung pro mm Kieferverlagerung).

Zuletzt wurde, um die Intraobserver-Reliabilität der Messungen der Atemwegvolumina, Querschnitte und der Verlagerungsstrecken der Kiefer zu bestimmen, bei jeweils 40 Werten die Messung wiederholt. Anschließend erfolgte eine Korrelationsanalyse mittels Pearson Korrelation. Der Koeffizient nach Pearson überprüft die Korrelation zwischen zwei metrischen Variablen und wird bei Intraobserver-Reabilitätstests empfohlen. Dabei beträgt der r-Wert Werte zwischen 0 und 1 (1 – perfekte Korrelation, 0 – keine Korrelation).

Für alle Tests wurde ein Signifikanzniveau von $p<0.05$ festgelegt.

4 ERGEBNISSE

Es wurden aus der Datenbank der Klinik für MKG-Chirurgie für den Zeitraum 2022-2023 insgesamt 65 Fälle herausgefiltert, welche die o. g. Kriterien erfüllen. Davon wurden 6 Fälle bei der Datenanalyse aus der Studie ausgeschlossen. In 4 Fällen wurde eine der DVT-Untersuchungen nicht kaudal genug gefahren, so dass der Hypopharynx nicht beurteilt werden konnte (entsprechend des Studiendesigns sollte mindestens der C4-Wirbelkörper in seiner Gesamtheit bei der Datenanalyse sichtbar sein). In den anderen beiden Fällen bestanden ausgeprägte Bewegungsartefakte bei einer der DVT-Untersuchungen, was keine präzisen Messungen erlaubte.
Die übrigen **59** Fälle erfüllten die Kriterien der Studie und wurden für die weitere Analyse verwendet.

4.1 Alter und Geschlecht

Die meisten Patienten waren zum Zeitpunkt des operativen Eingriffes im jungen Erwachsenenalter, mit einigen wenigen Fällen im Alter unter 18 oder über 40 Jahren, siehe Abbildung 16. Die Geschlechtsverteilung war gleichmäßig.

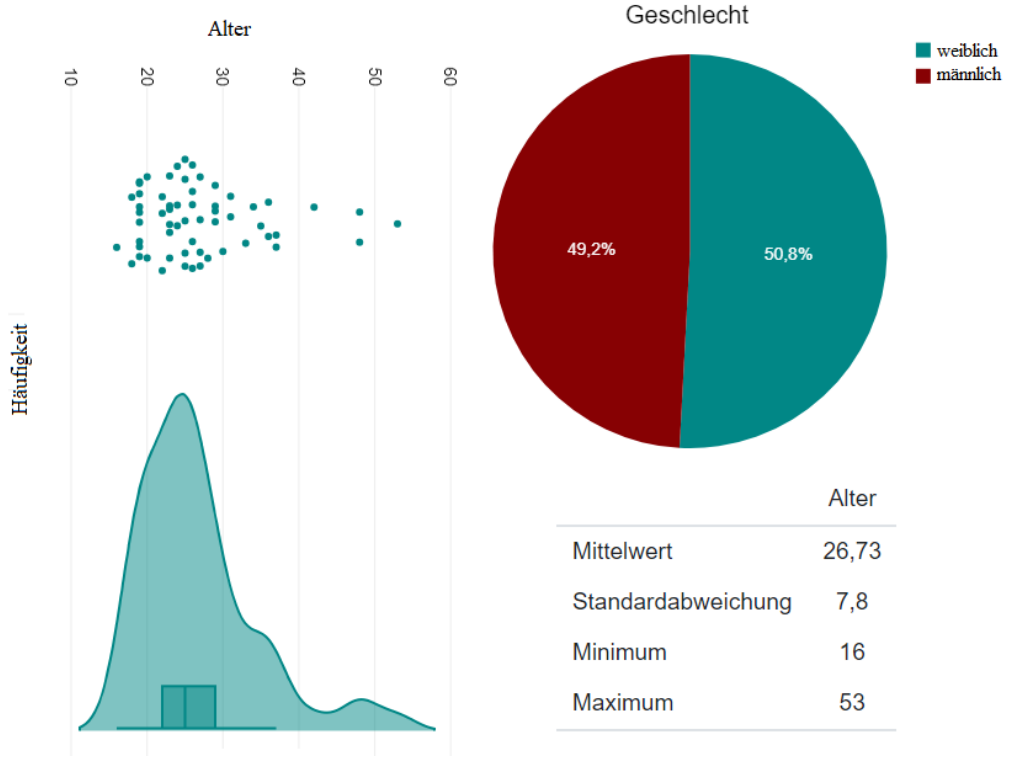

	Alter
Mittelwert	26,73
Standardabweichung	7,8
Minimum	16
Maximum	53

Abbildung 16. Alter- und Geschlechtsverteilung.

4.2 Größe, Gewicht und Body Mass Index (BMI)

Abbildung 17 fasst die anthropometrischen Daten über Körpergröße, Gewicht und BMI zusammen. Wie aus dem Diagramm ersichtlich, zeigen alle 3 Parameter näherungsweise eine Normalverteilung.

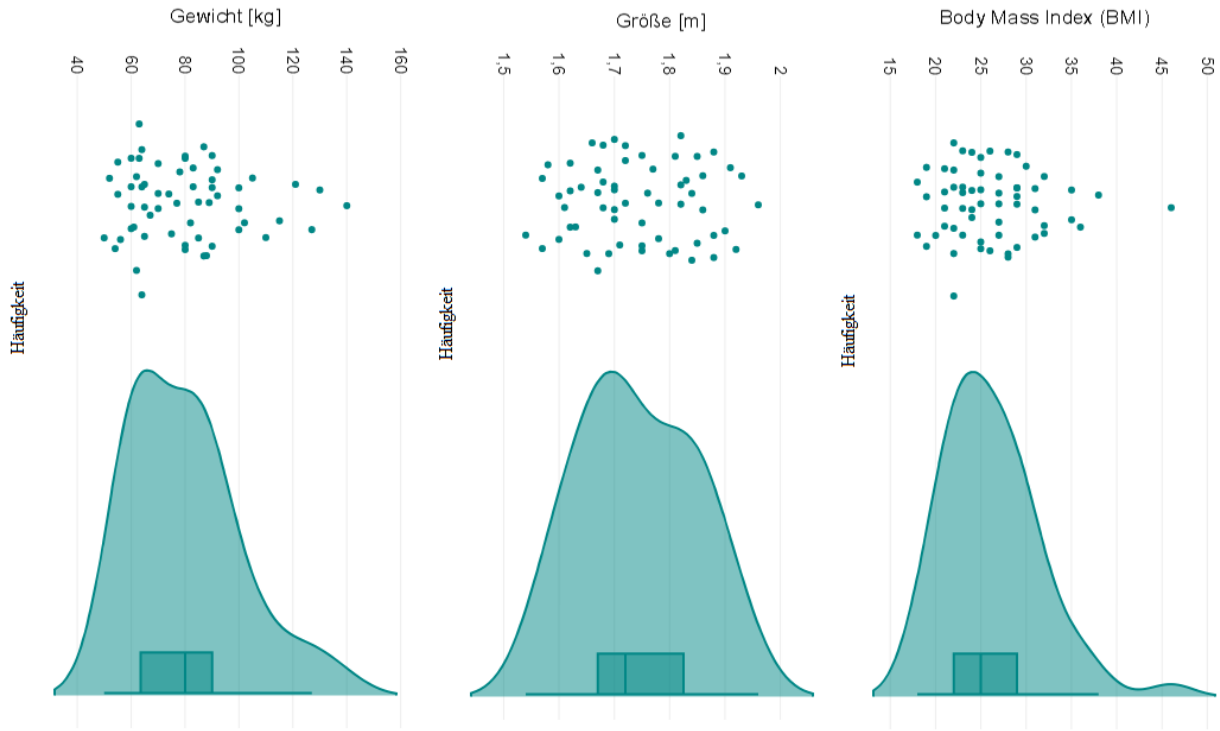

	Gewicht [kg]
Mittelwert	80.07
Standardabweichung	20.67
Minimum	50
Maximum	140

	Größe [m]
Mittelwert	1.74
Standardabweichung	0.11
Minimum	1.54
Maximum	1.96

	BMI
Mittelwert	26.17
Standardabweichung	5.33
Minimum	18
Maximum	46

Abbildung 17. Gewicht, Größe und Body Mass Index (BMI).

4.3 Pharynxvolumen präoperativ

In der Abbildung 18 ist die Verteilung der Pharynxvolumina sowie der einzelnen Pharynxabschnitte präoperativ dargestellt. Zu beachten ist die Normalverteilung der Werte mit einer weiten Streuung zwischen 12 und 48cm³. Der Velopharynx nimmt dabei circa 40% des Gesamtvolumens ein, während die anderen 3 Atemwegsabschnitte jeweils circa 20% beanspruchen.

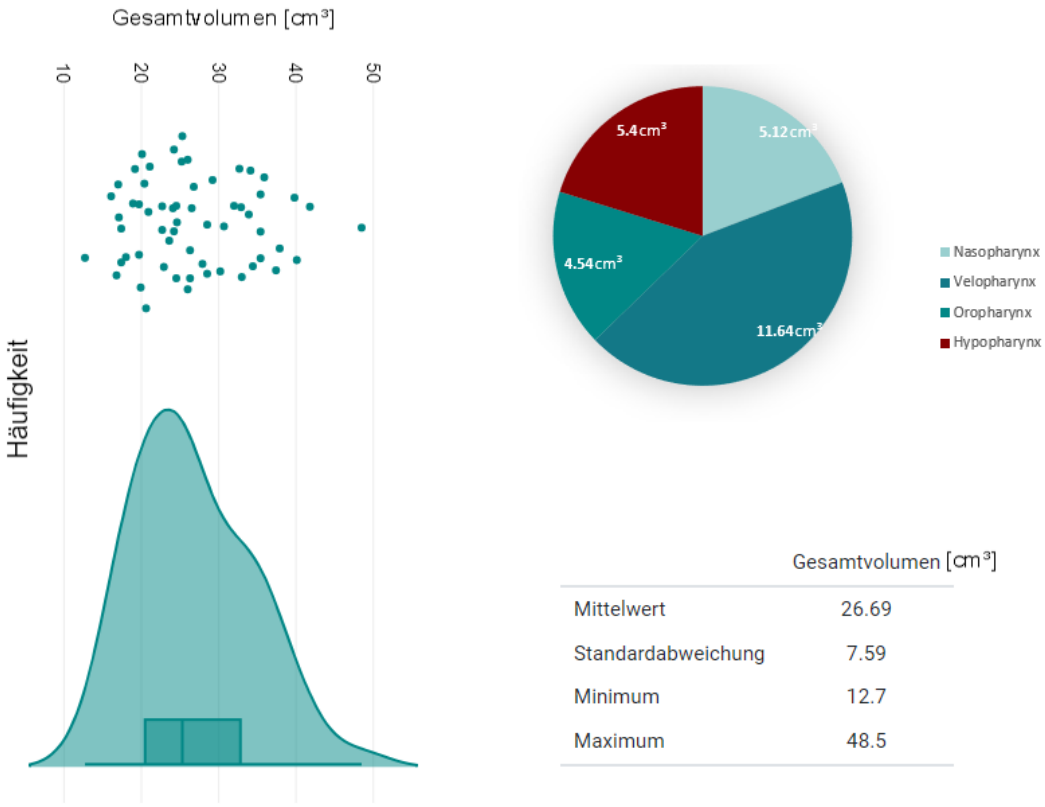

	Gesamtvolumen [cm³]
Mittelwert	26.69
Standardabweichung	7.59
Minimum	12.7
Maximum	48.5

Abbildung 18. Darstellung des präoperativen Gesamtvolumens des Pharynx in cm³. Die Verteilung in die einzelnen Abschnitten des Atemwegs ist im Kreisdiagramm dargestellt.

4.4 Atemwegslänge prä- und postoperativ

Die Pharynxlänge, welche entsprechend der Tabelle 2 von der Schädelbasis bis zur Basis vom C4-Wirbel definiert wurde, zeigte sich, wie aus der Abbildung 19 ersichtlich, postoperativ praktisch unverändert.

	Präoperativ	Postoperativ
Mittelwert	8.61	8.6
Standardabweichung	0.59	0.61
Minimum	7.2	7.2
Maximum	9.6	9.7

Abbildung 19. Atemweglängen prä- und postoperativ in cm.

4.5 Zeitpunkt der postoperativen DVT

Abbildung 20 zeigt die mittlere Dauer in Tagen bis zur postoperativen DVT-Untersuchung. Aus der Graphik wird ersichtlich, dass die allermeisten Kontrollen im

unmittelbaren postoperativen Verlauf erfolgten (Medianwert 9 Tage), allerdings wurde bei 2 Patienten die Untersuchung zu einem viel späteren Zeitpunkt (mehrere Monate) durchgeführt.

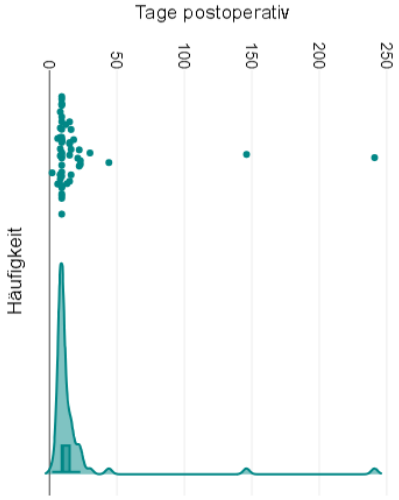

	Postoperatives DVT
Mittelwert	18.08
Median	9
Standardabweichung	34.93
Minimum	2
Maximum	241

Abbildung 20. Zeitpunkt der postoperativen DVT-Untersuchung in Tagen.

4.6 Analyse der einzelnen Gruppen

Tabelle 4 fasst die mittleren Verlagerungsstrecken des Ober- und Unterkiefers in den einzelnen Gruppen zusammen. Für die mittlere Verlagerungsstrecke des Oberkiefers wurde der Mittelwert von A-Punkt und ANS und für den Unterkiefer der Mittelwert von B-Punkt und Pogonion kalkuliert.

Gruppe/Kiefer	Verlagerung	SA	Minimum	Maximum
A / UK vor	3.78mm	1.66mm	0.35mm	6.7mm
B / OK vor	5.16mm	1.51mm	3.85mm	7.75mm
C / UK rück	-3.7mm	2.27mm	-10mm	-1.45mm
C / OK vor	5.38mm	1.77mm	2.6mm	8.35mm
D / UK vor	3.38mm	2.04mm	0.5mm	6.6mm
D / OK vor	3.3mm	2.47mm	0.5mm	8.6mm

Tabelle 4. Mittlere Verlagerungsstrecken der einzelnen Gruppen in mm. UK – Unterkiefer; OK – Oberkiefer; SA – Standardabweichung; vor – Vorverlagerung; rück – Rückverlagerung.

In der Tabelle 5 werden der SNA- und SNB-Winkel prä- und postoperativ zusammengefasst.

Gruppe/Kiefer	SNA präop	SNA postop	SNB präop	SNB postop
A / UK vor	82.4°	82.4°	77.8°	80.4°
B / OK vor	77.7°	83.1°	79.6°	79.8°
C / OK vor, UK rück	80.8°	85.7°	85.8°	83.3°
D / OK vor, UK vor	79.6°	82.6°	76.8°	78.5°

Tabelle 5. SNA- und SNB-Winkel prä- und postoperativ in den verschiedenen Patientengruppen in Grad UK – Unterkiefer; OK – Oberkiefer; vor – Vorverlagerung; rück – Rückverlagerung; präop – präoperativ; postop – postoperativ.

Anschließend erfolgt die Darstellung der Veränderung der Volumina der einzelnen Etagen der oberen Atemwege sowie der 3 definierten Querschnitte.

4.6.1 Gruppe A – Unterkiefervorverlagerung

Abbildung 21 fasst die Volumenänderungen in der Gruppe A zusammen. Statistisch signifikante Zunahmen der Volumina wurden für den Velo-, Oro- und Hypopharynx beobachtet.

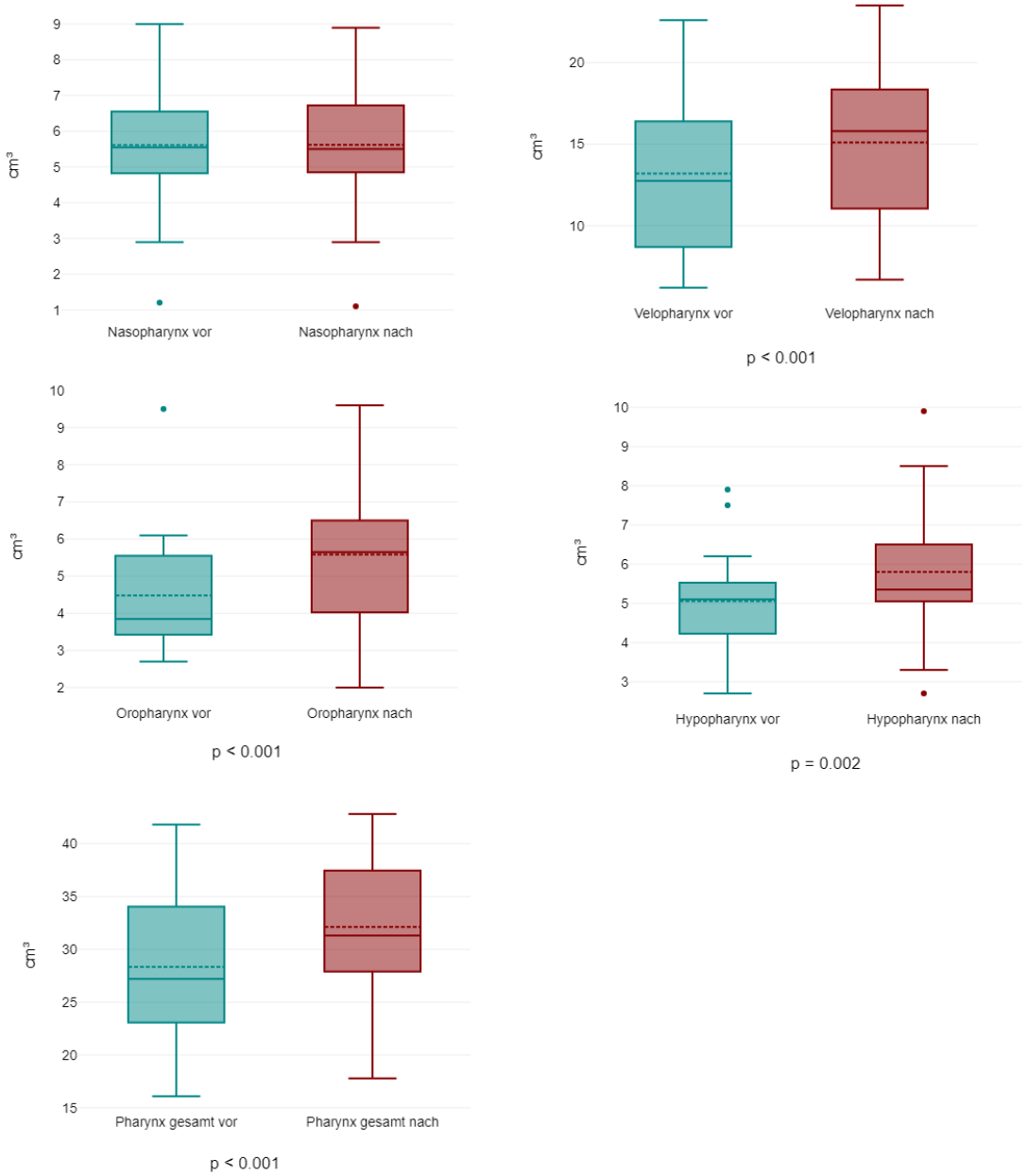

Abbildung 21. Box-Plot-Diagramm mit Darstellung der Atemwegvolumina der Gruppe A prä- und postoperativ. Statistisch signifikante Unterschiede (p<0.05) sind entsprechend markiert.

In der Tabelle 6 werden die mittleren Volumenzunahmen in der Gruppe A prozentual ermittelt.

Atemwegsabschnitt	Präop	Postop	Δ	SA	Δ%	p Wert
Nasopharynx	5.61cm³	5.62cm³	0.01cm³	0.12cm³	0%	0.7
Velopharynx	13.19cm³	15.11cm³	1.92cm³	1.56cm³	14.5%	<0.001 *
Oropharynx	4.48cm³	5.58cm³	1.11cm³	1.19cm³	24%	<0.001 *
Hypopharynx	5.06cm³	5.8cm³	0.74cm³	0.86cm³	14.6%	0.002 *
Pharynx gesamt	28.34cm³	32.12cm³	3.78cm³	3.07cm³	13%	<0.001 *

*Tabelle 6. Volumenzunahme der einzelnen Atemwegabschnitte nach Unterkiefervorverlagerung. Statistisch signifikante Zunahmen sind mit ***** markiert. Präop – präoperatives mittleres Volumen; postop – postoperatives mittleres Volumen; Δ – mittlere Volumenzunahme; SA – Standardabweichung; Δ% - prozentuale Zunahme.*

Tabelle 7 fasst die Änderungen der Querschnittsflächen der Ebenen I, II und III sowie deren kürzesten anterior-posterioren und lateralen Durchmesser zusammen.

	Präop	Postop	Δ	SA	Δ%	p Wert
Ebene I Fläche	5.96cm²	5.99cm²	0.03cm²	0.17cm²	0.5%	0.5
Ebene I ap-Abstand	2.14cm	2.22cm	0.08cm	0.22cm	3.7%	0.14
Ebene I Abstand lateral	2.45cm	2.42cm	-0.03cm	0.25cm	-1.2%	0.58
Ebene II Fläche	2.78cm²	3.62cm²	0.84cm²	0.18cm²	30%	<0.001*
Ebene II ap-Abstand	1.12cm	1.38cm	0.26cm	0.26cm	23%	0.001*
Ebene II Abstand lateral	2.77cm	2.91cm	0.14cm	0.3cm	5%	0.056
Ebene III Fläche	4.69cm²	5.06cm²	0.36cm²	0.48cm²	7%	0.005*
Ebene III ap-Abstand	1.69cm	1.86cm	0.17cm	0.18cm	10%	0.001*
Ebene III Abstand lateral	3.32cm	3.39cm	0.07cm	0.16cm	2%	0.067

*Tabelle 7. Änderungen der Querschnittsflächen der definierten Ebenen I, II und III und die dazugehörigen Durchmesser. Statistisch signifikante Unterschiede sind mit * markiert. Präop – präoperativ; postop – postoperativ; Δ – mittlere Differenz; SA – Standardabweichung; Δ% - prozentuale Differenz; ap – anterior-posterior.*

Die Ergebnisse der Gruppe A zeigen, dass eine isolierte Unterkiefervorverlagerung zu einer signifikanten Zunahme der Volumina und Querschnitte der mittleren und unteren

Partien des Pharynx führt, insbesondere im Bereich des Oropharynx. Bei den Querschnitten zeigte sich eine Zunahme hauptsächlich in anterior-posteriorer Richtung.

4.6.2 Gruppe B – Oberkiefervorverlagerung

Abbildung 22 fasst die Volumenänderungen in der Gruppe B zusammen. Statistisch signifikante Zunahmen der Volumina wurden für den Naso- und Velopharynx beobachtet.

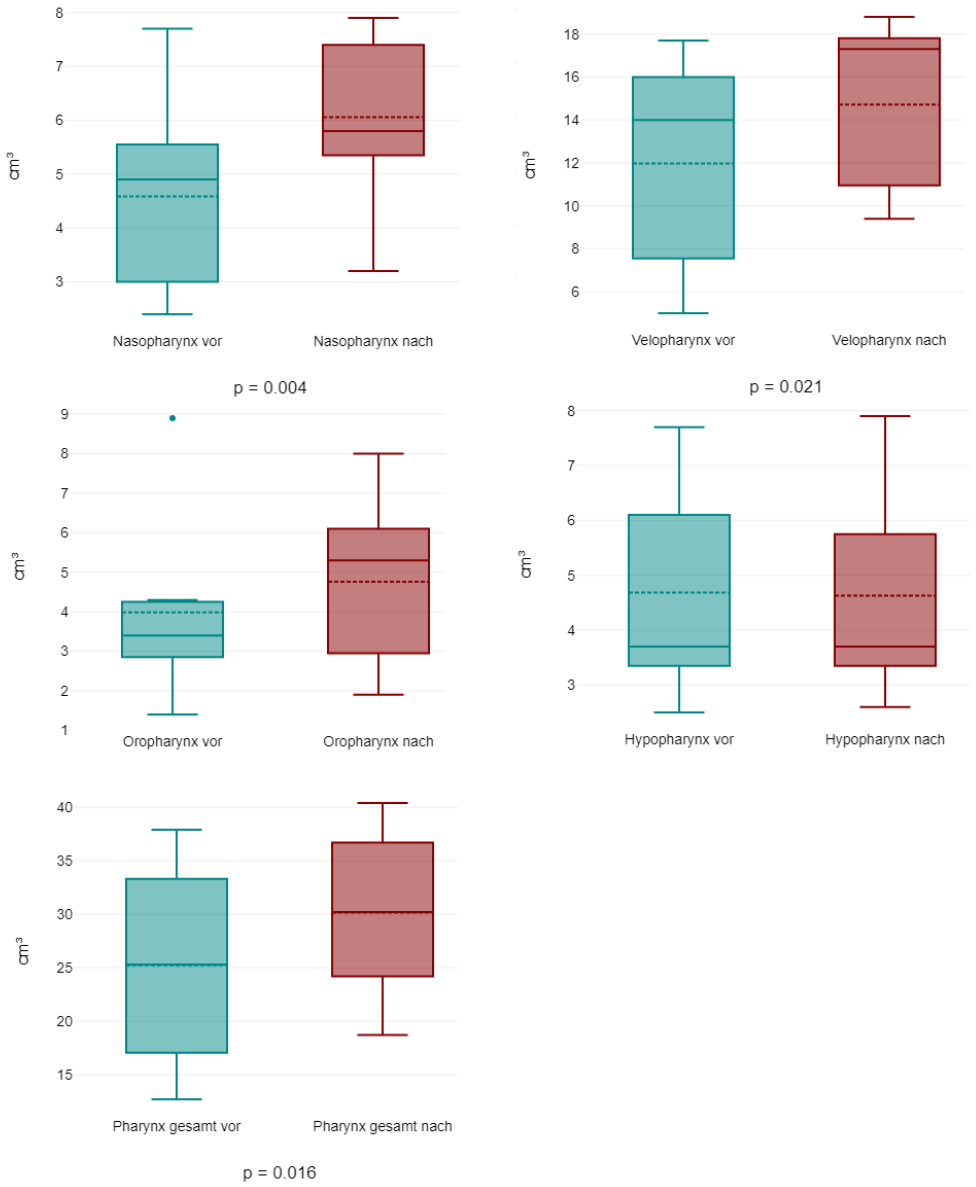

Abbildung 22. Box-Plot-Diagramm mit Darstellung der Atemwegvolumina der Gruppe B prä- und postoperativ. Statistisch signifikante Unterschiede (p<0.05) sind entsprechend markiert.

In der Tabelle 8 werden die mittleren Volumenzunahmen in der Gruppe B prozentual ermittelt.

Atemwegsabschnitt	Präop	Postop	Δ	SA	Δ%	p Wert
Nasopharynx	4.59cm³	6.06cm³	1.47cm³	0.86cm³	32%	0.004 *
Velopharynx	11.97cm³	14.71cm³	2.74cm³	2.35cm³	23%	0.021 *
Oropharynx	3.99cm³	4.76cm³	0.77cm³	1.18cm³	19%	0.134
Hypopharynx	4.69cm³	4.63cm³	-0.06cm³	0.36cm³	-1%	0.879
Pharynx gesamt	25.23cm³	30.16cm³	4.93cm³	3.96cm³	19%	0.016 *

*Tabelle 8. Volumenzunahme der einzelnen Atemwegabschnitte nach Oberkiefervorverlagerung. Statistisch signifikante Zunahmen sind mit ***** markiert. Präop – präoperatives mittleres Volumen; postop – postoperatives mittleres Volumen; Δ – mittlere Volumenzunahme; SA – Standardabweichung; Δ% - prozentuale Zunahme.*

Tabelle 9 fasst die Änderungen der Querschnittsflächen der Ebenen I, II und III sowie deren kürzesten anterior-posterioren und lateralen Durchmesser zusammen.

	Präop	Postop	Δ	SA	Δ%	p Wert
Ebene I Fläche	4.91cm²	5.76cm²	0.84cm²	0.64cm²	17%	0.013 *
Ebene I ap-Abstand	1.9cm	2.17cm	0.27cm	0.28cm	14%	0.043 *
Ebene I Abstand lateral	2.21cm	2.31cm	0.1cm	0.08cm	4%	0.018 *
Ebene II Fläche	2.63cm²	3.16cm²	0.53cm²	1.01cm²	20%	0.215
Ebene II ap-Abstand	1.41m	1.49cm	0.07cm	0.54cm	5%	0.74
Ebene II Abstand lateral	2.09cm	2.4cm	0.31cm	0.16cm	15%	0.002 *
Ebene III Fläche	4.47cm²	4.61cm²	0.14cm²	0.75cm²	3%	0.63
Ebene III ap-Abstand	1.67cm	1.71cm	0.04cm	0.19cm	2%	0.57
Ebene III Abstand lateral	3.51cm	3.63cm	0.11cm	0.09cm	3%	0.015 *

*Tabelle 9. Änderungen der Querschnittsflächen der definierten Ebenen I, II und III und die dazugehörigen Durchmesser. Statistisch signifikante Unterschiede sind mit * markiert. Präop – präoperativ; postop – postoperativ; Δ – mittlere Differenz; SA – Standardabweichung; Δ% - prozentuale Differenz; ap – anterior-posterior.*

Die Ergebnisse der Gruppe B zeigen, dass eine isolierte Oberkiefervorverlagerung zu einer signifikanten Zunahme der Volumina und Querschnitte der oberen Partien des Pharynx führt. Trotz der geringen Patientenzahl von 7 in dieser Gruppe zeigen sich statistisch signifikante Zunahmen der Volumina von Naso- und Velopharynx. Zudem besteht eine tendenzielle Zunahme des Volumens des Oropharynx, welche jedoch nicht statistisch signifikant ist.

4.6.3 Gruppe C – Oberkiefervorverlagerung, Unterkieferrückverlagerung

Abbildung 23 fasst die Volumenänderungen in der Gruppe C zusammen. Statistisch signifikante Zunahmen der Volumina wurden für den Naso-, Velo- und Oropharynx festgestellt. Die Kombination aus Oberkiefervorverlagerung und Unterkieferrückverlagerung führte zu einer geringfügigen Volumenreduktion des Hypopharynx, welche jedoch keine statistische Signifikanz erreichte. Für das Gesamtvolumen des Pharynx ergab sich ein deutlicher Zugewinn an Volumen.

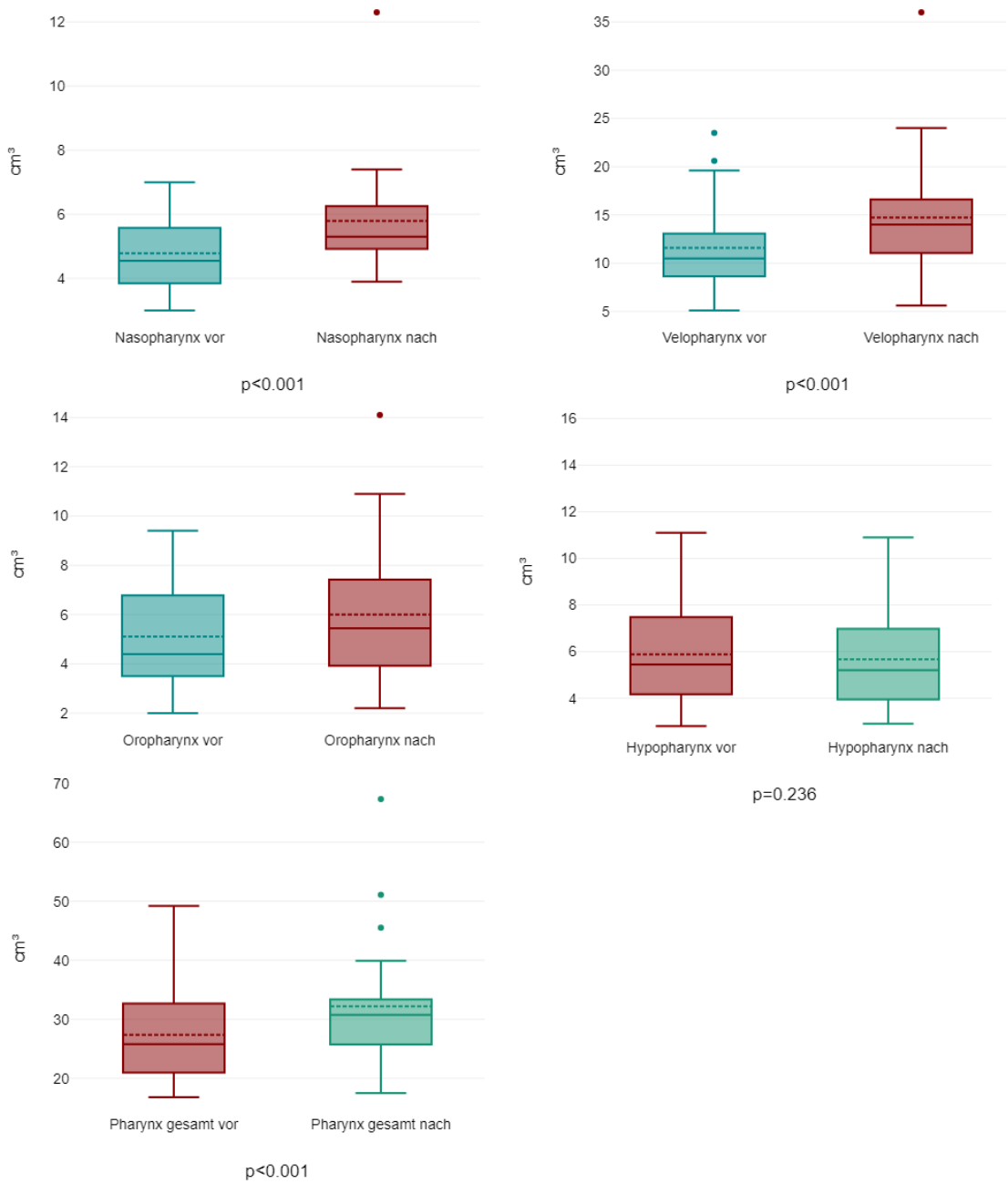

Abbildung 23. Box-Plot-Diagramm mit Darstellung der Atemwegvolumina der Gruppe C prä- und postoperativ. Statistisch signifikante Unterschiede (p<0.05) sind entsprechend markiert.

In der Tabelle 10 werden die mittleren Volumenzunahmen in der Gruppe C prozentual ermittelt.

Atemwegsabschnitt	Präop	Postop	Δ	SA	Δ%	p Wert
Nasopharynx	4.79cm³	5.8cm³	1.01cm³	1.1cm³	21%	<0.001 *
Velopharynx	11.59cm³	14.74cm³	3.15cm³	3.33cm³	28%	<0.001 *
Oropharynx	5.1cm³	6cm³	0.9cm³	1.58cm³	17%	0.014 *
Hypopharynx	5.88cm³	5.67cm³	-0.21cm³	0.82cm³	-4%	0.24
Pharynx gesamt	27.36cm³	32.2cm³	4.84cm³	5.27cm³	18%	<0.001 *

*Tabelle 10. Volumenzunahme der einzelnen Atemwegabschnitte nach kombinierter Oberkiefervorverlagerung und Unterkieferrückverlagerung. Statistisch signifikante Zunahmen sind mit ***** markiert. Präop – präoperatives mittleres Volumen; postop – postoperatives mittleres Volumen; Δ – mittlere Volumenzunahme; SA – Standardabweichung; Δ% - prozentuale Zunahme.*

Tabelle 11 fasst die Änderungen der Querschnittsflächen der Ebenen I, II und III sowie deren kürzesten anterior-posterioren und lateralen Durchmesser zusammen.

	Präop	Postop	Δ	SA	Δ%	p Wert
Ebene I Fläche	4.95cm²	5.62cm²	0.67cm²	0.58cm²	13%	<0.001 *
Ebene I ap-Abstand	1.91cm	2.32cm	0.41cm	0.21cm	21%	<0.001 *
Ebene I Abstand lateral	2.29cm	2.3cm	0.01cm	0.3cm	0%	0.83
Ebene II Fläche	3.24cm²	3.86cm²	0.62cm²	0.89cm²	19%	0.004 *
Ebene II ap-Abstand	1.49cm	1.65cm	0.17cm	0.32cm	11%	0.023 *
Ebene II Abstand lateral	2.35cm	2.47cm	0.12cm	0.29cm	5%	0.066
Ebene III Fläche	4.73cm²	4.63cm²	-0.1cm²	0.63cm²	-2%	0.50
Ebene III ap-Abstand	1.71cm	1.72cm	0.01cm	0.23cm	1%	0.92
Ebene III Abstand lateral	3.3cm	3.22cm	-0.08cm	0.29cm	-2%	0.22

*Tabelle 11. Änderungen der Querschnittsflächen der definierten Ebenen I, II und III und die dazugehörigen Durchmesser. Statistisch signifikante Unterschiede sind mit * markiert. Präop – präoperativ; postop – postoperativ; Δ – mittlere Differenz; SA – Standardabweichung; Δ% - prozentuale Differenz; ap – anterior-posterior.*

4.6.4 Gruppe D – bimaxilläre Vorverlagerung

Abbildung 24 fasst die Volumenänderungen in der Gruppe D zusammen. Statistisch signifikante Zunahmen der Volumina wurden für den Naso-, Velo-, Oro- und Hypopharynx festgestellt.

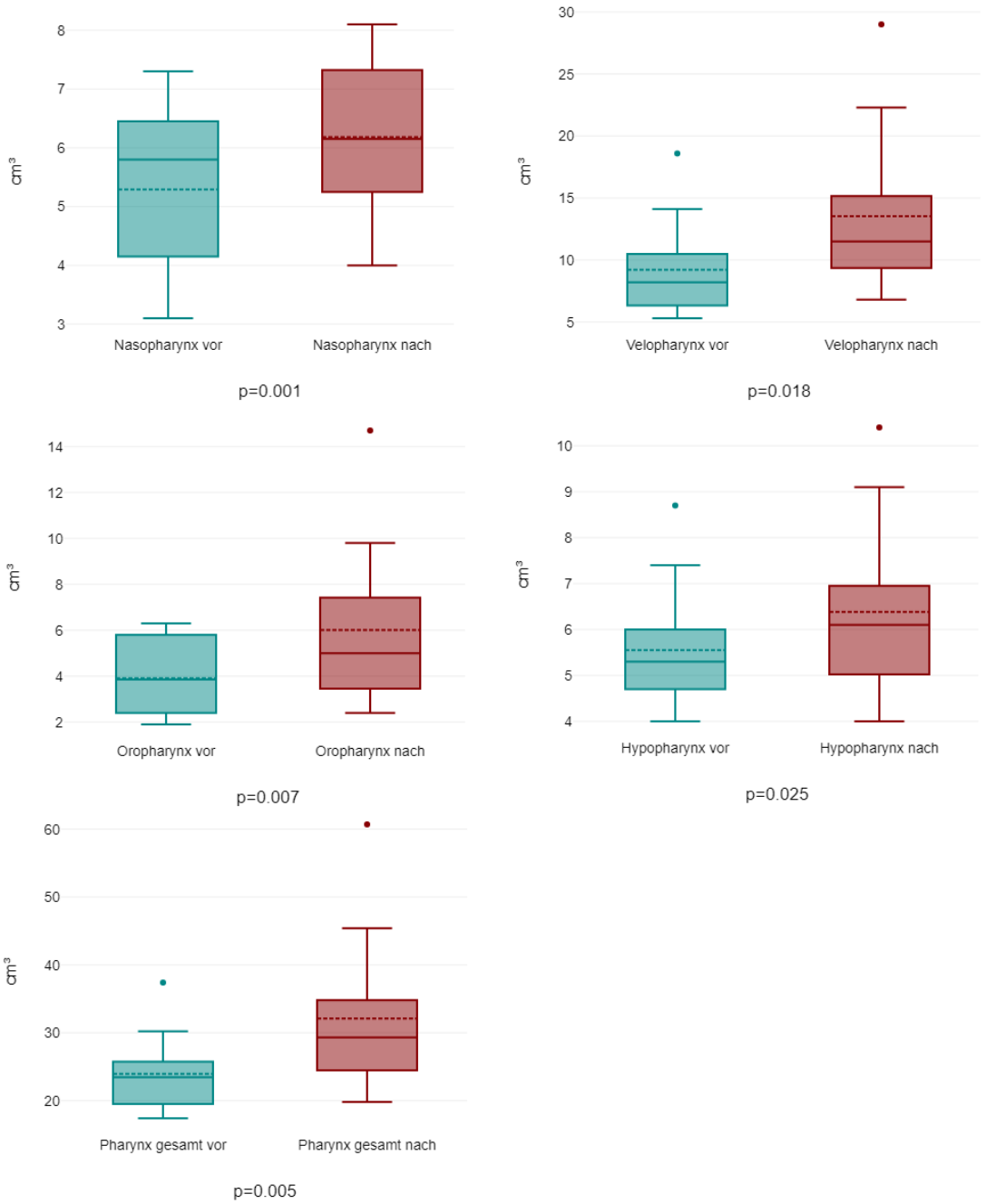

Abbildung 24. Box-Plot-Diagramm mit Darstellung der Atemwegvolumina der Gruppe D prä- und postoperativ. Statistisch signifikante Unterschiede (p<0.05) sind entsprechend markiert.

In der Tabelle 12 werden die mittleren Volumenzunahmen in der Gruppe D prozentual ermittelt.

Atemwegsabschnitt	Präop	Postop	Δ	SA	Δ%	p Wert
Nasopharynx	5.29cm³	6.18cm³	0.89cm³	0.64cm³	17%	0.001 *
Velopharynx	9.2cm³	13.53cm³	4.32cm³	5.42cm³	47%	0.018 *
Oropharynx	3.91cm³	6.01cm³	2.1cm³	2.19cm³	53%	0.007 *
Hypopharynx	5.55cm³	6.38cm³	0.83cm³	1.11cm³	15%	0.025 *
Pharynx gesamt	23.95cm³	32.1cm³	8.15cm³	7.94cm³	34%	0.005 *

*Tabelle 12. Volumenzunahme der einzelnen Atemwegabschnitte nach bimaxillärer Vorverlagerung. Statistisch signifikante Zunahmen sind mit ***** markiert. Präop – präoperatives mittleres Volumen; postop – postoperatives mittleres Volumen; Δ – mittlere Volumenzunahme; SA – Standardabweichung; Δ% - prozentuale Zunahme.*

Tabelle 13 fasst die Änderungen der Querschnittsflächen der Ebenen I, II und III sowie deren kürzesten anterior-posterioren und lateralen Durchmesser zusammen.

	Präop	Postop	Δ	SA	Δ%	p Wert
Ebene I Fläche	4.59cm²	5.39cm²	0.8cm²	0.86cm²	17%	0.008 *
Ebene I ap-Abstand	1.96cm	2.23cm	0.27cm	0.24cm	13%	0.002 *
Ebene I Abstand lateral	2.25cm	2.32cm	0.07cm	0.14cm	3%	0.136
Ebene II Fläche	2.45cm²	3.8cm²	1.35cm²	1.15cm²	55%	0.002 *
Ebene II ap-Abstand	1.13cm	1.41cm	0.28cm	0.29cm	24%	0.006 *
Ebene II Abstand lateral	2.43cm	2.77cm	0.33cm	0.34cm	13%	0.006 *
Ebene III Fläche	4.79cm²	5.28cm²	0.48cm²	0.7cm²	10%	0.036 *
Ebene III ap-Abstand	1.73cm	1.85cm	0.12cm	0.24cm	7%	0.116
Ebene III Abstand lateral	3.43cm	3.48cm	0.04cm	0.26cm	1%	0.591

*Tabelle 13. Änderungen der Querschnittsflächen der definierten Ebenen I, II und III und die dazugehörigen Durchmesser. Statistisch signifikante Unterschiede sind mit * markiert. Präop – präoperativ; postop – postoperativ; Δ – mittlere Differenz; SA – Standardabweichung; Δ% - prozentuale Differenz; ap – anterior-posterior.*

In der Gruppe der bimaxillären Vorverlagerung bestehen deutliche Zunahmen der Volumina und Querschnitte aller 4 Etagen des Pharynx, insbesondere des Velo- und

Oropharynx, wo jeweils eine Volumenzunahme von über 40% zu beobachten ist. Der Hypopharynx zeigt mit 15% ähnlich wie in der Gruppe A (isolierte Unterkiefervorverlagerung) den geringsten Zugewinn an Volumen.

Die Ergebnisse aus Gruppe A zeigen, dass Vorverlagerungen des Unterkiefers keinen Effekt auf den Nasopharynx haben. Umgekehrt hat eine Vorverlagerung des Oberkiefers keinen Effekt auf den Hypopharynx, wie aus den Ergebnissen der Gruppe B ersichtlich. Die mittleren Abschnitte des Atemwegs, der Velo- und Oropharynx, werden sowohl durch Verlagerungen des Oberkiefers als auch des Unterkiefers beeinflusst. Der Vergleich der Gruppe D mit den Gruppen A und B deutet an, dass die Effekte einer kombinierten Ober- und Unterkiefervorverlagerung für den Velo- und Oropharynx additiv sein können. Beim Betrachten der Ergebnisse von Gruppe C zeigt sich, dass eine moderate Unterkieferrückverlagerung zu keiner Volumenminderung des Velo- und Oropharynx führt, was durch die gleichzeitige Oberkiefervorverlagerung möglicherweise kaschiert wird. Im Bereich des Hypopharynx besteht die Tendenz zu einer geringfügigen Volumenminderung, welche jedoch nicht statistisch signifikant wird.

4.7 Regressionsanalyse

Um festzustellen, wie der Zusammenhang zwischen dem Ausmaß an Kieferbewegung in der Sagittalebene und den oben beschriebenen Volumenänderungen der oberen Atemwege besteht, wurden die Daten einer Regressionsanalyse unterzogen. Würde man beispielsweise die Daten in Gruppe A betrachten, kann man ausrechnen, dass bei einer mittleren Verlagerungsstrecke des Unterkiefers von 3.78mm mit resultierender mittlerer Volumenzunahme des gesamten Atemwegs von 3.78cm³, pro Millimeter Vorverlagerung im Schnitt ein Kubikzentimeter Volumenzunahme zu erwarten wäre. Um zu überprüfen, ob ein linearer Zusammenhang zwischen Verlagerungsstrecke und Volumenänderungen besteht, wurden die Daten für jeden der vier Atemwegsetagen in einer Graphik dargestellt und visuell und mathematisch mittels Regressionsanalyse untersucht.
Zuerst wurden die Abschnitte Naso- und Hypopharynx analysiert, weil bei diesen nur die Verlagerung von einem von beiden Kiefern eine Rolle spielt.

4.7.1 Nasopharynx

Abbildung 25 zeigt als Streudiagramm die Verteilung der Veränderungen der Atemwegvolumina des Nasopharynx, bezogen auf die jeweilige Oberkieferverlagerung. Diejenigen Punkte, welche an der Schnittstelle 0 der Abszisse und Ordinate liegen entsprechen den Fällen, bei denen keine Oberkiefervorverlagerung stattgefunden hat (Gruppe A). In grün ist die Linie der besten Näherung markiert.

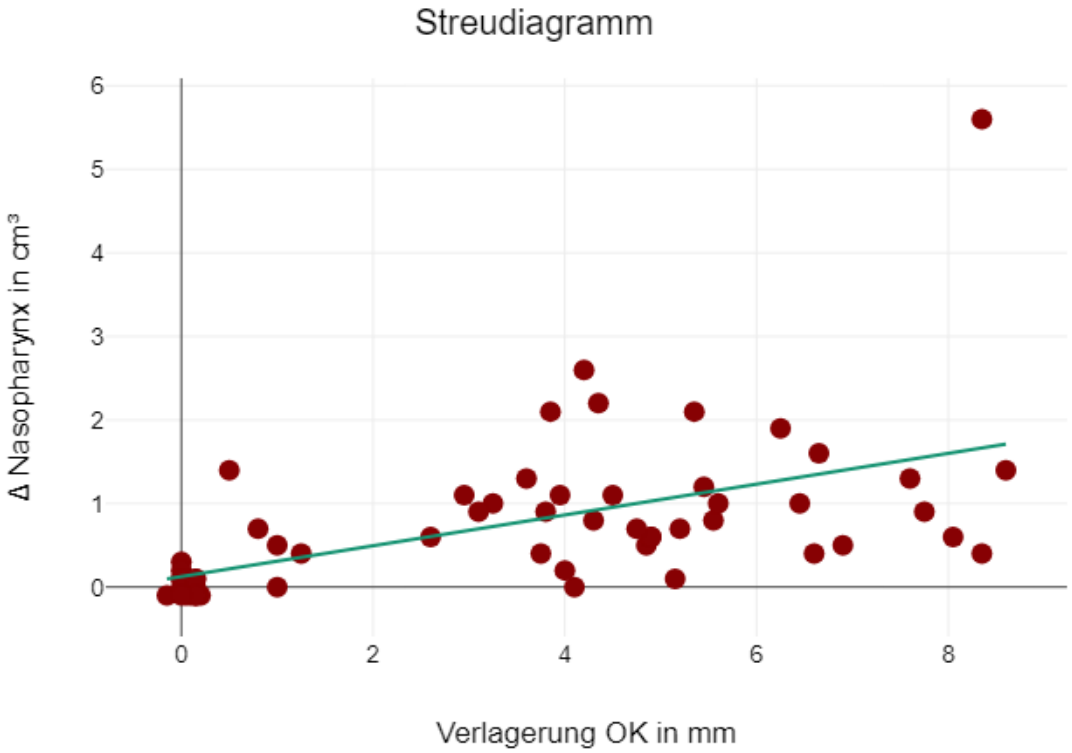

Abbildung 25. Streudiagramm Nasopharynx gegen Oberkieferverlagerung. OK – Oberkiefer; Δ Nasopharynx – Volumenänderung des Nasopharynx.

Abbildung 26 fasst die Daten der linearen Regression zusammen. Die ANOVA-Analyse ergibt einen statistisch signifikanten Testergebnis mit einem hohen F-Wert, der p-Wert für den standardisierten Koeffizient Beta ist ebenfalls hochsignifikant. Der R^2-Wert von 0.31 ist jedoch niedrig und zeigt die hohe Variabilität der Daten. Bei Betrachtung der Verteilung im Streudiagramm fällt auf, dass ab ca. 4mm Vorverlagerung des Oberkiefers die Volumenzunahme vom Nasopharynx ein Plateau erreicht. Dies beruht vermutlich darauf, dass der Pharynxschlauch akut bis zu einem gewissen Grad physiologisch dehnbar

ist, so dass eine weitere Verlagerung des Kiefers keine zusätzliche Volumenänderung mehr herbeiführt.

ANOVA

Modell	df	F	p
Regression	1	25.56	<0.001*

Modellzusammenfassung

R	R^2	Angepasstes R^2	Standardschätzfehler
0.56	0.31	0.3	0.78

Number of Cases

Kopieren

n (Gültige Fälle)	59

Koeffizienten

	Unstandardisierte Koeffizienten	Standardisierte Koeffizienten				95% Konfidenzintervall für B	
Modell	B	Beta	Standardfehler	t	p	untere Grenze	obere Grenze
(Konstante)	0.13		0.16	0.8	0.427	-0.19	0.44
Verlagerung OK	0.18	0.56	0.04	5.06	<0.001*	0.11	0.26

*Abbildung 26. Regressionsanalyse für den Nasopharynx. Statistische Signifikanz wurde mit * markiert.*

4.7.2 Hypopharynx

Abbildung 27 zeigt als Streudiagramm die Verteilung der Veränderungen der Atemwegvolumina im Hypopharynx, bezogen auf die jeweilige Unterkieferverlagerung. Trotz einer etwas größeren Streuung im Vergleich zum Nasopharynx ist ein flacher linearer Zusammenhang zwischen Unterkieferverlagerung und Hypopharynxvolumen zu beobachten, wie bei der Linie der besten Näherung ersichtlich. Bei Rückverlagerungen des Unterkiefers ist eine Tendenz zur Volumenreduktion des Hypopharynx zu sehen, die Streuung der Daten ist jedoch zu groß beziehungsweise die Anzahl an Patienten nicht ausreichend, um eine klare Gesetzmäßigkeit herleiten zu können.

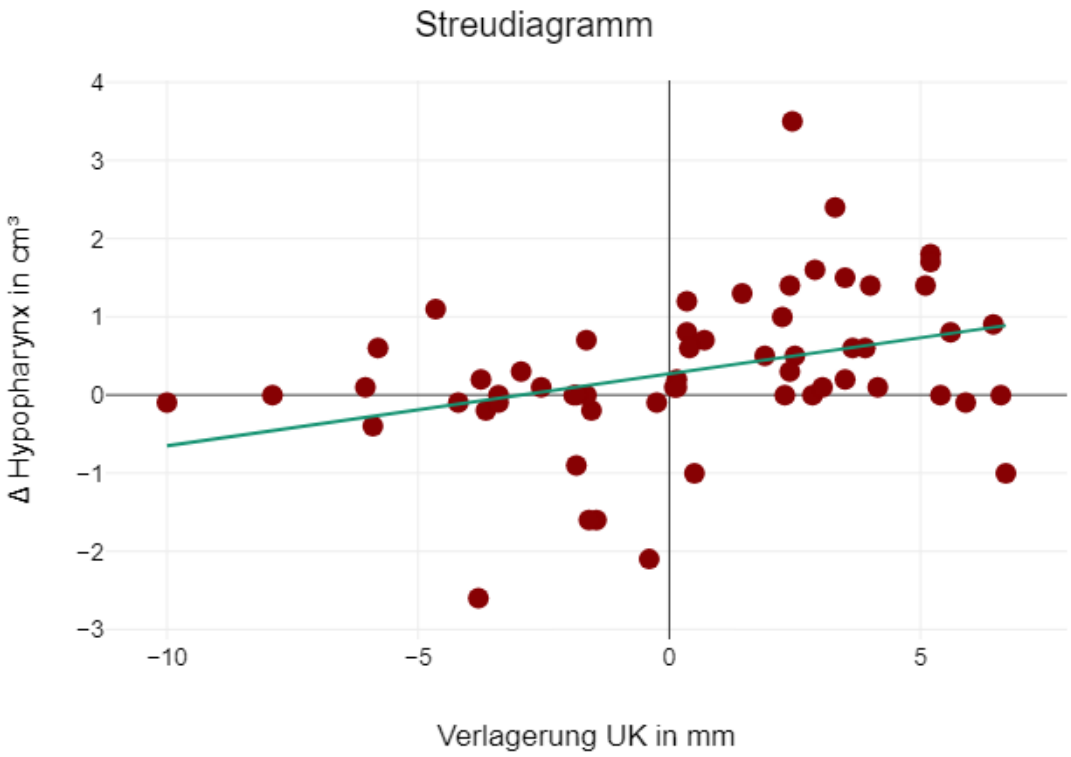

Abbildung 27. Streudiagramm Hypopharynx gegen Unterkieferverlagerung. UK – Unterkiefer; Δ Hypopharynx – Volumenveränderung des Hypopharynx.

In Abbildung 28 ist die Regressionsanalyse der Daten zusammengefasst. Die ANOVA-Analyse des Gesamttests erreicht mit einem p-Wert von 0.06 knapp nicht eine statistische Signifikanz, ebenso der p-Wert für den standardisierten Koeffizient Beta. Somit zeigt die Analyse eine etwas höhere Streuung der Daten für diesen Atemwegsabschnitt.

ANOVA

Modell	df	F	p
Regression	1	8.11	0.006

Modellzusammenfassung

R	R^2	Angepasstes R^2	Standardschätzfehler
0.35	0.12	0.11	0.95

Number of Cases

n (Gültige Fälle)	59

Koeffizienten

	Unstandardisierte Koeffizienten	Standardisierte Koeffizienten				95% Konfidenzintervall für B	
Modell	B	Beta	Standardfehler	t	p	untere Grenze	obere Grenze
(Konstante)	0.27		0.12	2.17	0.034	0.02	0.52
Verlagerung UK	0.09	0.35	0.03	2.85	0.006	0.03	0.16

Abbildung 28. Regressionsanalyse für den Hypopharynx.

4.7.3 Velo- und Oropharynx

Für die Atemwegsabschnitte Velo- und Oropharynx ist die Analyse der Daten noch schwieriger, da in Gruppe C und D beide Kiefer verlagert wurden und einen Einfluss auf die Volumina der Atemwege haben. Eine multiple lineare Regressionsanalyse wäre hierfür geeignet, um die Wichtung der einzelnen Variablen (Ober- vs. Unterkieferverlagerung) auf die Änderung der Volumina zu ermitteln, jedoch ist die Streuung der Daten zu groß ist und die Datenzahl unzureichend, um dies anzuwenden. Lediglich die Daten aus den isolierten Ober- oder Unterkiefervorverlagerungen können im Streudiagramm betrachtet werden, wie in Abbildung 29 dargestellt. Da jedoch die Patientenzahl in diesen Gruppen wesentlich geringer als die Gesamtzahl in der Studie ist, sind hier keine statistisch signifikanten Tendenzen detektierbar.

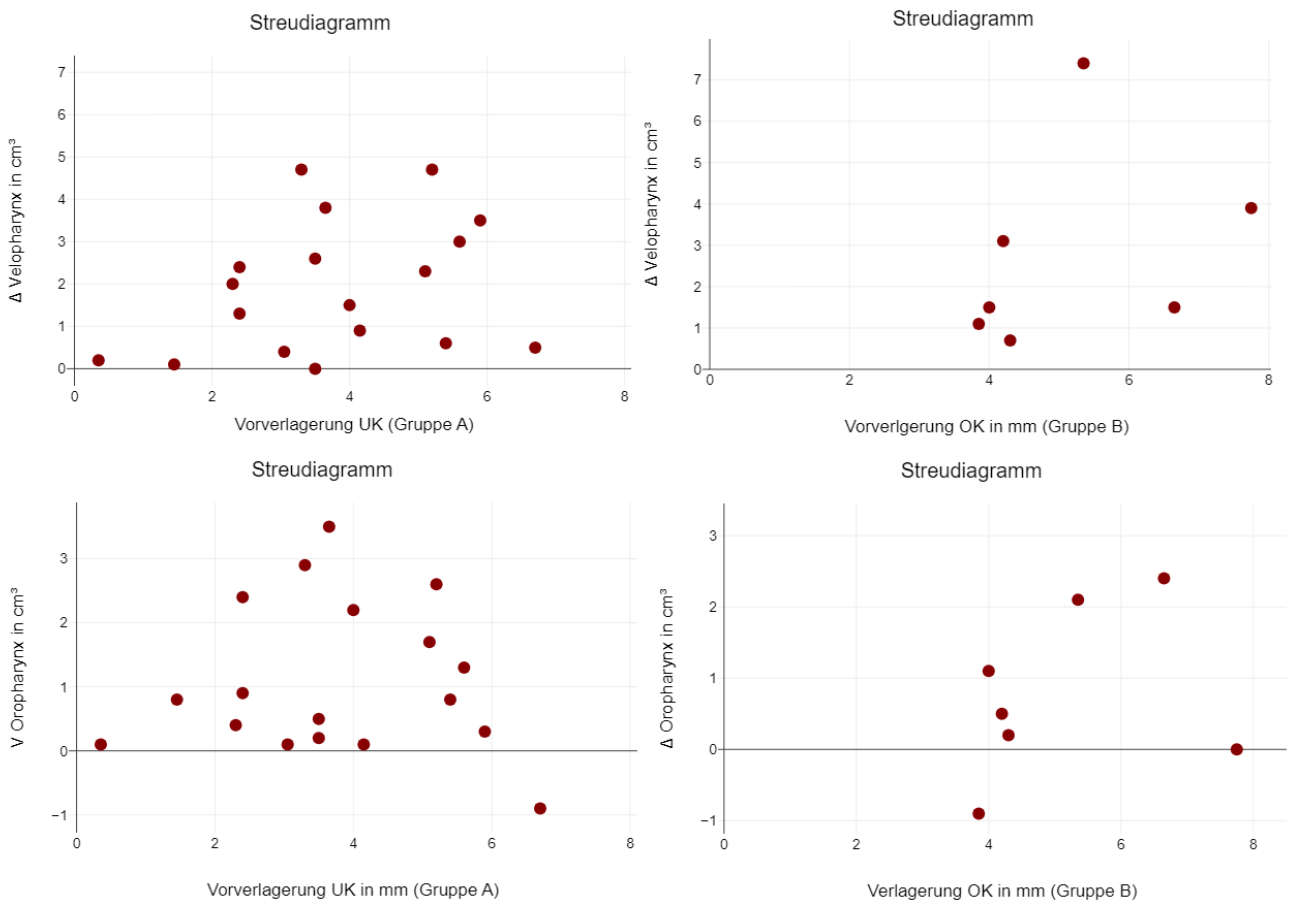

Abbildung 29. Streudiagramme vom Velo- und Nasopharynx in den Gruppen A und B.

Wie aus der Verteilung im Streudiagramm ersichtlich, führt eine Unterkiefervorverlagerung zu variablen Volumenzunahmen im Oro- und Hypopharynx. Ein klarer linearer Zusammenhang ist hier nicht ersichtlich, jedoch besteht ein genereller positiver Zusammenhang zwischen Verlagerung des Unterkiefers und Volumenzunahme in diesen Atemwegsabschnitten. Die Patientenzahl in Gruppe B ist zu gering, um statistisch sinnvolle Aussagen treffen zu können; ein genereller positiver Zusammenhang zwischen Ausmaß an Oberkiefervorverlagerung und Volumenzunahme ist jedoch ersichtlich.

4.8 Änderungen des engsten Pharynxabschnittes

Es wurden separat die prä- und postoperativen kleinsten Querschnitte des Pharynx verglichen. Abbildung 30 zeigt, dass insgesamt eine Vergrößerung des geringsten Querschnittes nach dem Eingriff zu beobachten ist. Dabei zeigte sich eine mittlere Zunahme des engsten Querschnittes von 1.67cm² auf 2.1cm², was einer Zunahme von 26% entspricht. Des Weiteren wurde die Häufigkeitsverteilung der Lokalisation des engsten Querschnittes untersucht und ferner, wie diese sich postoperativ verändert hat. Aus der Statistik wird ersichtlich, dass der Pharynx bei den meisten Patienten im Bereich des Oro- und Hypopharynx am engsten ist. Postoperativ verschiebt sich die engste Stelle des Pharynx tendenziell vom Oropharynx zum Hypopharynx.

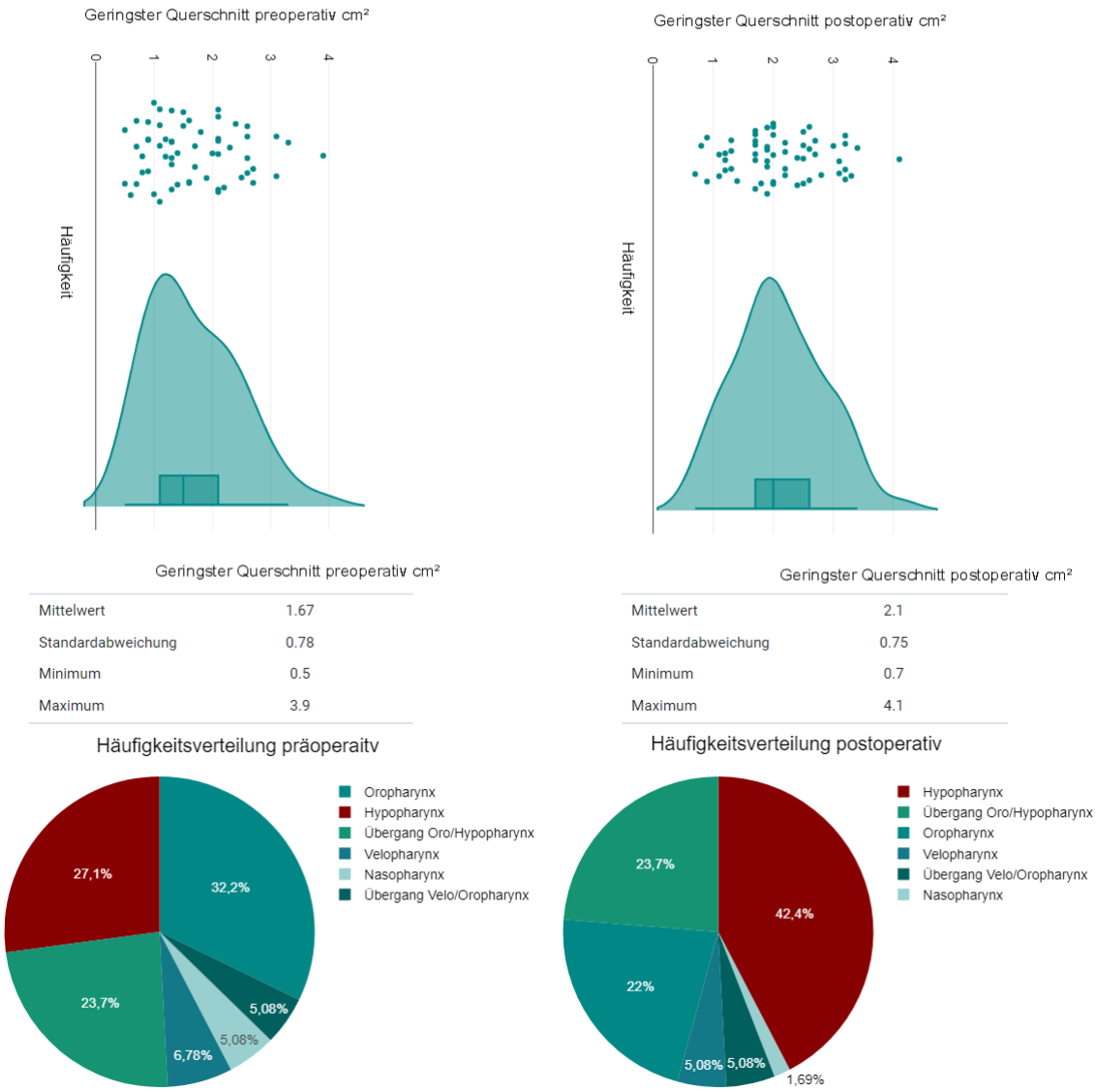

Abbildung 30. Verteilung des geringsten Querschnittes des Pharynx prä- und postoperativ. Im Kreisdiagramm ist die Lokalisationsverteilung des geringsten Querschnittes, prä- und postoperativ dargestellt.

4.9 Reliabilität der Messungen

Um die Genauigkeit der Messmethode zu überprüfen, erfolgte bei 40 randomisierten Messwerten der Atemwegvolumina, der Atemwegquerschnitte und der Verlagerungsstrecken der Kiefer eine Zweitmessung. Die Messwerte der Verlagerungsstrecken sind computergeneriert und waren praktisch identisch. Die statistische Auswertung der restlichen Daten mittels Pearson's Korrelation zeigte eine sehr gute Intraobserver-Reliabilität, wobei die Genauigkeit bei der Messung der

Querschnitte geringer war im Vergleich zu der Messung der Volumina, siehe Abbildung 31.

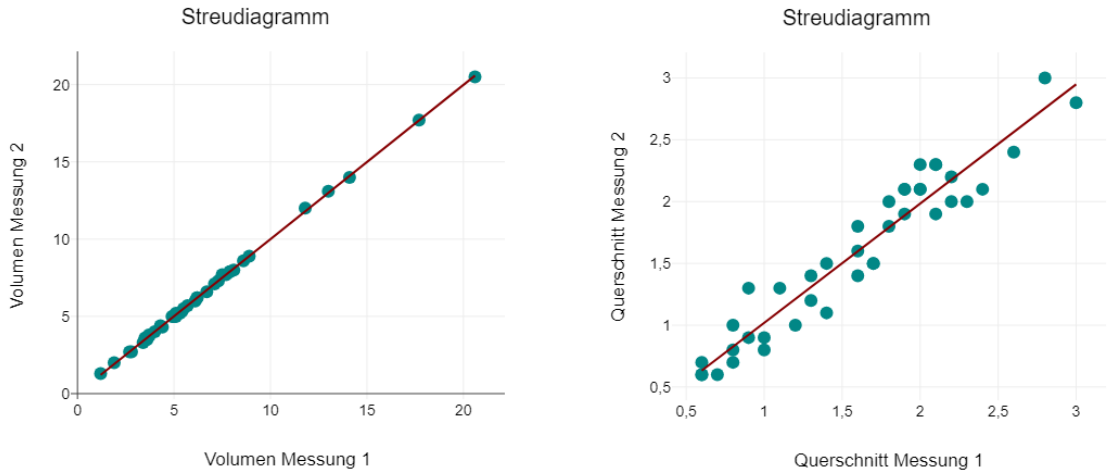

Pearson Korrelationsanalyse

	r	p
Volumen Messung 1 und Volumen Messung 2	1	<0.001

Pearson Korrelationsanalyse

	r	p
Querschnitt Messung 2 und Querschnitt Messung 1	0.96	<0.001

Abbildung 31. Analyse der Intraobserver-Reabilität bei der Messung der Volumina und Querschnitte des Pharynx. Während die wiederholte Messung der Volumina sehr exakt ist, besteht bei der Messung der Querschnitte eine leichtgradige Streuung der Werte.

5 DISKUSSION

5.1 Analyse und Interpretation der Ergebnisse

In der vorliegenden Studie wurden die Zusammenhänge zwischen verschiedenen Korrekturosteotomien des Ober- und Unterkiefers und Änderungen des oberen Atemwegs analysiert. In multiplen Studien wurde bereits der Zusammenhang zwischen der Verlagerung der Kiefer und Änderungen des Atemwegs belegt, mit jedoch zum Teil uneinheitlichen Ergebnissen, wie in einer umfassenden Metaanalyse von Christovam dargestellt (Christovam et al., 2016).

5.1.1 Allgemeine Methodik

In der vorliegenden Studie wurden prä -und postoperative DVT-Daten von Patienten analysiert und verglichen. Im Gegensatz zu konventionellen FRS-Aufnahmen, welche durch Parallaxefehler und die Überlagerung von multiplen knöchernen Strukturen eingeschränkt werden und nur Beurteilbarkeit in der Sagittal -und Vertikalebene ermöglichen, erlauben DVT-Daten eine sehr präzise Analyse von dreidimensionalen Räumen (El and Palomo, 2010). Zudem ist auch die Genauigkeit der Messung von Strecken bei FRS-Daten geringer als bei DVT-Daten (Lenza et al., 2010). Der einzige Nachteil bei DVT-Untersuchungen ist die vermehrte Strahlenexposition, welche um den Faktor 10 im Vergleich zu konventionellen FRS-Aufnahmen erhöht ist, dabei aber dennoch verglichen mit konventionellen CT-Aufnahmen verhältnismäßig gering bleibt (Grunheid et al., 2012).

In der vorliegenden Dissertation wurden operative Korrekturen des Ober- und Unterkiefers ausschließlich in der Sagittalebene analysiert. Bei Korrekturen in der Horizontalebene bei Vorliegen einer Laterognathie wäre ein wesentlicher Effekt auf den oberen Atemweg nicht zu erwarten. Bei Korrekturen in der Vertikalebene, zum Beispiel bei einer Impaktierung oder vertikaler Augmentation des Oberkiefers, wurden je nach Verlagerungsstrecke geringe Änderungen der Atemwegvolumina registriert (Kim et al., 2015; Lee et al., 2012). Es ist besonders schwierig, den anteilmäßigen Beitrag der einzelnen Bewegungskomponenten bei einer kombinierten Korrektur eines Kiefers in der

Sagittal- und Vertikalebene in Bezug auf den oberen Atemweg zu eruieren. Dazu müssten Studien mit hohen Patientenzahlen durchgeführt werden, um statistisch relevante Unterschiede zu detektieren. Solche Studien existieren derzeit jedoch noch nicht. Alternativ kann der isolierte Effekt der Kieferverlagerung in einer Ebene betrachtet werden, wie in der vorliegenden Studie. Aus diesem Grund wurden Fälle mit einer deutlichen Korrektur in der Vertikalebene ausgeschlossen. Wie unter Punkt 4.4 dargestellt, zeigte sich die Länge des Atemwegs in der vorliegenden Studie postoperativ unverändert. Problematisch ist jedoch die Tatsache, dass Korrekturen in der Vertikalebene selten als isolierter Eingriff indiziert sind, so dass eine Analyse in Bezug auf den Atemweg selten möglich erscheint.

5.1.2 Beurteilung der Verlagerungsstrecken

Die präzise und zuverlässige Überlagerung der Schädelbasis bei den prä- und postoperativen DVT-Daten in der Software dient als Referenz für die Verlagerung des Ober- und Unterkiefers und erlaubt eine exakte Beurteilung der zu messenden Verlagerungsstrecke (Cevidanes et al., 2005). Dabei ist festzustellen, dass zwei Punkte, welche in der Sagittalebene auf der Knochenoberfläche liegen, zum Beispiel der A-Punkt und die ANS, sich nach der Umstellungsosteotomie nicht zwangsläufig um die gleiche Strecke verlagert haben. Das beruht auf der Tatsache, dass auch bei Verlagerungen des Oberkiefers ohne geplante Impaktierung das zahntragende Segment entlang der Osteotomiefläche neupositioniert wird. Die LeFort-I-Osteotomie erfolgt dabei meistens nicht exakt parallel zur Horizontalebene, sondern diskret nach dorsal absteigend. Einerseits ist dabei die anatomische anteriore vertikale Höhe des Oberkiefers größer als die posteriore, des Weiteren ist der Chirurg intraoperativ meistens bemüht, posterior nicht zu hoch in die sich vorwölbende Crista zygomaticoalveolaris zu osteotomieren. Die resultierende Osteotomieebene führt dann zu Differenzen in der Neuposition des A-Punkts und ANS. Im Unterkiefer ist meist eine Autorotationskomponente zu beobachten, auch wenn keine Clockwise- oder Anticlockwise-Rotation geplant war. Dies erklärt die unterschiedlichen Werte für den B-Punkt und den Pogonion-Punkt postoperativ. Die Abbildung 32 veranschaulicht die gewöhnliche Osteotomieebene bei LeFort-I-

Osteotomien des Oberkiefers, welche nicht parallel zu der Frankfurter-Horizontale läuft, sondern nach anterior aufsteigend.
Für die weitere Analyse wurden für den Oberkiefer der Mittelwert des A-Punkts und ANS, für den Unterkiefer der Mittelwert des B-Punkts und des Pogonions kalkuliert.

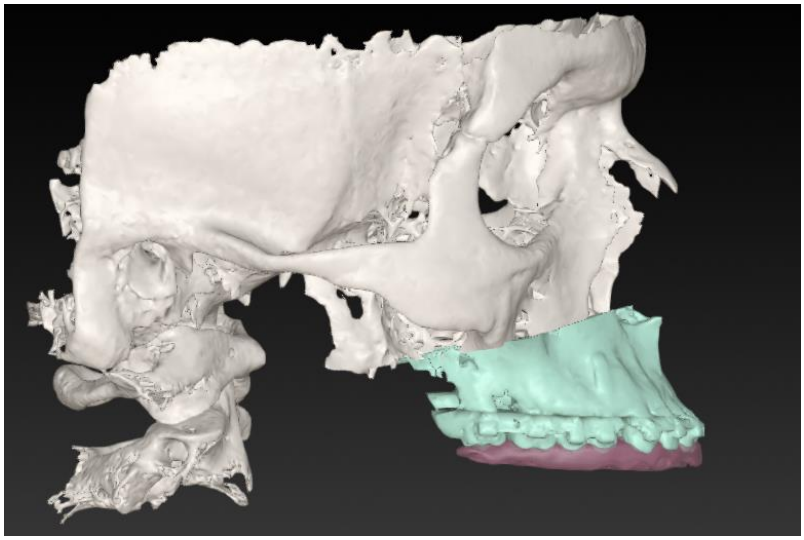

Abbildung 32. Schnittebene bei LeFort-I-Osteotomie des Oberkiefers. Präoperative Planung am CaseDesigner.

In Gruppe A (isolierte Unterkiefervorverlagerung) betrug die mittlere Verlagerungsstrecke knapp 4mm, der SNB-Winkel wurde von 77.8° auf 80.4° korrigiert. Dies entspricht einer tendenziell milden mandibulären Retrognathie präoperativ in diesem Patientenkollektiv. Die präoperativ festzulegende Verlagerungsstrecke wird jedoch auch von der kieferorthopädischen Vorbereitung maßgeblich beeinflusst, insbesondere durch die dentale Dekompensation der Fronten in der Sagittalebene.
In Gruppe B (isolierte Oberkiefervorverlagerung) betrug die mittlere Verlagerungsstrecke 5.1mm, der SNA-Winkel wurde von 77.8° auf 83° korrigiert. Dies entspricht einer manifesten maxillären Retrognathie präoperativ im Patientenkollektiv.
In Gruppe C (kombinierte Oberkiefervorverlagerung und Unterkieferrückverlagerung) wurde der Oberkiefer um 5.4mm vorverlagert und der Unterkiefer um 3.7mm rückverlagert. Der SNA-Winkel wurde von 80.8° auf 85.7°, der SNB-Winkel von 85.8° auf 83.3° korrigiert. In dieser Gruppe bestand eine ausgeprägte mandibuläre Prognathie bei maxillärer Orthognathie oder milder maxillärer Retrognathie. Bei der Korrekturosteotomie wurde der Oberkiefer tendenziell überkorrigiert, der Unterkiefer leicht unterkorrigiert. Zu beachten ist bei der präoperativen Planung in solchen Fällen,

dass eine aggressive Unterkieferrückverlagerung, basierend ausschließlich auf kephalometrischen Werten, die klinische Gesamtsituation nicht berücksichtigen würde. Eine ausgeprägte Rückverlagerung würde zu einer deutlichen Erschlaffung der suprahyoidalen Muskulatur führen, was zu einem Kollaps im unteren Pharynxbereich insbesondere im Schlaf prädisponieren könnte (Canellas et al., 2016). Die mögliche Begünstigung der Entstehung einer unerwünschten Submentalfalte sollte ebenfalls nicht außer Acht gelassen werden.

Um dieses Problem zu umgehen, wird, um den gewünschten Konstruktionsbiss zu erreichen, ein Teil der Strecke in der Sagittalebene durch eine Oberkiefervorverlagerung erreicht, auch wenn keine ausgeprägte maxilläre Retrognathie vorliegen sollte. Eine umfangreiche Metaanalyse der postoperativen Ergebnisse bei Klasse-III Patienten zeigte, dass die bimaxilläre Korrektur deutliche funktionelle und ästhetische Vorteile im Vergleich zu einer isolierten Unterkieferrückverlagerung für die meisten Patienten mit sich bringt (He et al., 2017). Eine bimaxilläre Orthognathie, aber auch eine dezente bimaxilläre Prognathie, werden in den westlichen Ländern als ästhetisch ansprechend empfunden (Meneghini, 2012). Generell werden deutliche Diskrepanzen der Kieferbasen in beide Richtungen als besonders unästhetisch empfunden. Aus diesen Gründen wird in der MKG-Klinik der Universität Essen die Indikation für eine isolierte Unterkieferrückverlagerung nur sehr selten gestellt. Des Weiteren besteht die Möglichkeit über eine zusätzliche Genioplastik das Gesichtsprofil günstig zu beeinflussen, ohne dabei den Atemweg zu beeinträchtigen (Deshpande and Munoli, 2011). Da das ästhetische Empfinden für Schönheit und Gesichtsharmonie immer von persönlichen und kulturellen Faktoren beeinflusst wird, ist es dringlich empfehlenswert, in jedem Fall dies mit dem Patienten individuell zu entscheiden.

In Gruppe D (kombinierte Oberkiefer- und Unterkiefervorverlagerung) wurde der Oberkiefer um 3.3mm und der Unterkiefer um 3.4mm vorverlagert. Der SNA-Winkel wurde von 79.6° auf 82.6°, der SNB-Winkel von 76.8° auf 78.5° korrigiert. In dieser Gruppe führte die milde bimaxilläre Vorverlagerung zu nahezu idealen kephalometrischen Werten postoperativ.

5.1.3 Analyse der Änderung der Atemwegvolumina

Die vorliegende Studie zeigt eine deutliche, statistisch signifikante Zunahme des Volumens des oberen Atemweges in allen 4 Gruppen nach Umstellungsosteotomie. Dabei hat die Umstellung des Oberkiefers einen Effekt auf alle Abschnitte des Atemwegs bis auf den Hypopharynx; umgekehrt hat die Umstellung des Unterkiefers einen Effekt auf alle Abschnitte bis auf den Nasopharynx. Bei moderaten Unterkiefervor und -rückverlagerungen zeigte der Hypopharnyx geringere Volumenänderungen als der Velo- und Oropharynx. Abbildung 33 veranschaulicht diesen Zusammenhang.

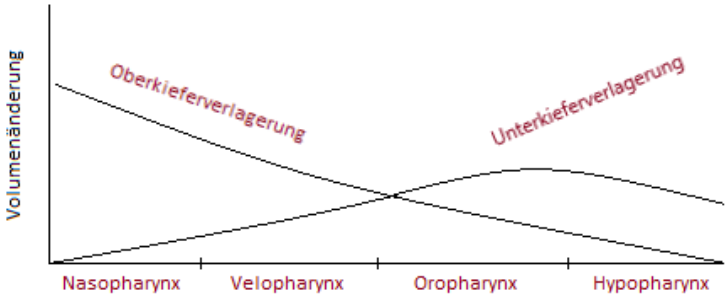

Abbildung 33. Schematische Darstellung der Effekte einer Ober- und Unterkieferverlagerung auf den Atemweg.

Dabei verursacht die Oberkieferverlagerung einen größeren Effekt auf das Atemwegvolumen aus als die Verlagerung des Unterkiefers. Es ist jedoch zu beachten, dass in der vorliegenden Studie die Verlagerungsstrecken des Oberkiefers im Schnitt größer waren als die des Unterkiefers.

In der Gruppe der isolierten Unterkiefervorverlagerung (Gruppe A) zeigte der Oropharynx mit 24% die größte Volumenzunahme, der Velo- und Hypopharynx wurden um 15% vergrößert. In ähnlicher Weise bestand eine entsprechende Flächenzunahme des mittleren Querschnittes von 30% und des unteren Querschnittes des Pharynx von 7%, hauptsächlich bedingt durch eine Zunahme des anterior-posterioren Durchmessers. Die kephalometrischen Werte der Patienten der Gruppe A der vorliegenden Studie zeigten präoperativ eine maxilläre Orthognathie bei einem SNA-Wert von 82.4° und eine mandibuläre Retrognathie bei einem SNB-Wert von 77.7°.

In dem vorliegenden Patientenkollektiv wurde bei keinem Patienten eine Rückverlagerung des Oberkiefers durchgeführt. Im deutschsprachigen Raum scheint

dieser Eingriff generell nicht favorisiert zu sein. Gründe dafür sind einerseits die fragliche Indikation, andererseits die potenziellen Risiken der operativen Technik. In äquivalenter Weise zur oben beschriebenen Situation der skelettalen Klasse III, bei der eine Vorverlagerung durch die bimaxilläre Umstellung der isolierten Unterkieferrückverlagerung überlegen ist, wird auch bei einer skelettalen Klasse II der Unterkiefer vorverlagert ohne eine Oberkieferrückverlagerung. Die Situation einer skelettalen Klasse II, bei welcher eine mandibuläre Orthognathie und eine ausgeprägte maxilläre Prognathie bestehen, ist generell sehr selten (Yoon and Chung, 2015). Im asiatischen Sprachraum dagegen scheint die Indikationsstellung für eine maxilläre Rückverlagerung keine Ausnahme zu sein (Xiang et al., 2021). Dabei werden grundsätzlich zwei operative Techniken eingesetzt – die Resektion der Tubera maxillaris oder Frakturierung der Pterygoidfortsätze. Zu beachten sind hierbei, obwohl sehr selten, potenziell sehr schwerwiegende ophthalmologische Komplikationen bis hin zur permanenten Blindheit, welche ätiologisch mit einer unerwünschten Frakturlininenausbreitung in Richtung Schädelbasis bei der Frakturierung der Pterygoidfortsätze vergesellschaftet sind (Lanigan et al., 1993). Ein weiteres Argument gegen die operative Oberkieferrückverlagerung ist die mögliche Kompression des oberen Atemwegs, wie beispielsweise durch Kim berichtet (Kim et al., 2015). In dieser Studie schien dagegen eine Oberkieferimpaktierung sogar einen positiven Effekt auf das Volumen des oberen Atemwegs zu haben.

In der Gruppe der isolierten Oberkiefervorverlagerung (Gruppe B) kam es in der vorliegenden Studie zu einer Zunahme des Volumens des Nasopharynx von 32%, des Velopharynx von 23% und des Oropharynx von 19%. Dementsprechend wurde eine Zunahme des oberen Querschnittes von 17% und des mittleren Querschnittes von 20% beobachtet.

In der Gruppe der kombinierten Oberkiefervorverlagerung und Unterkieferrückverlagerung (Gruppe C) der Studie wurde eine Zunahme des Nasopharynxvolumens von 21%, des Volumens des Velopharynx von 28% und des Oropharynx von 17% beobachtet. Es zeigte sich keine wesentliche Änderung des Volumens des Hypopharynx, obwohl eine Tendenz zur Verengung dessen, jedoch ohne statistische Signifikanz, zu vermessen war. Es ergab sich eine Zunahme des oberen Querschnittes von 19% und des mittleren Querschnittes von 13%. Eine moderate

Unterkieferrückverlagerung von 3.7mm, kombiniert mit einer Oberkiefervorverlagerung, scheint keinen nachweisbar negativen Effekt auf den Pharynx zu haben. Die maximale Rückverlagerung des Unterkiefers betrug in der vorliegenden Studie 10mm bei einem Patienten mit extremer mandibulärer Prognathie und manifester maxillärer Retrognathie. Selbst bei dieser ausgeprägten Rückverlagerung des Unterkiefers wurde bei diesen Patienten in keinem der vier Atemwegsabschnitte eine Reduktion des Volumens beobachtet. Studien, bei welchen eine isolierte Unterkieferrückverlagerung vorgenommen wurde, deuten auf eine Reduktion des Volumens des Oro- und Hypopharynx hin. Hong (Hong et al., 2011) fand eine signifikante Reduktion des Gesamtvolumens des Pharynx nach isolierter Unterkieferrückverlagerung, dabei wurden jedoch weder die einzelnen Pharynxabschnitte analysiert, noch wurde die Verlagerungsstrecke angegeben. In einer anderen Studie (Park et al., 2010) konnte eine geringe, jedoch nicht statistisch signifikante Reduktion des Volumens des Oropharynx bei Unterkieferrückverlagerung beobachtet werden; das Volumen des Nasopharynx blieb unverändert. Auch in dieser Studie wurde die Verlagerungsstrecke nicht angegeben. Eine weitere Studie zeigte eine signifikante Reduktion des Volumens und Querschnittes des unteren Pharynx, die Rückverlagerung des Unterkiefers betrug 5mm (Uesugi et al., 2014). Der negative Effekt einer Unterkieferrückverlagerung scheint durch eine gleichzeitige Oberkiefervorverlagerung deutlich gemildert zu werden. Brunetto (Brunetto et al., 2014) fand eine deutliche Volumenzunahme des oberen Pharynxabschnittes und eine sehr geringe Abnahme des unteren Pharynxabschnittes bei einer kombinierten Oberkiefervorverlagerung und Unterkieferrückverlagerung von jeweils 5mm. Gokce (Gokce et al., 2014) fand eine Zunahme des Volumens des oberen Pharynx sowie des Gesamtvolumens und eine Abnahme des Volumens des mittleren und unteren Pharynx bei einer Oberkiefervorverlagerung von 5mm und einer Unterkieferrückverlagerung von 6.5mm.

In der Gruppe der bimaxillären Vorverlagerung (Gruppe D) bestanden in der vorliegenden Studie im Vergleich zu den anderen drei Gruppen die größten Zunahmen der Volumina des Velopharynx mit 47% und Oropharynx mit 53%. Das spricht für einen additiven Effekt der Ober- und Unterkiefervorverlagerung für die mittleren Pharynxabschnitte. Die Volumenzunahme des Naso- und Hypopharynx war dagegen mit 17% bzw. 15% moderat. Der Pharynxquerschnitt nahm im mittleren Bereich um 55% zu.

Die Ergebnisse der Studie sind in Einklang mit anderen Studien, welche den potenten Effekt einer bimaxillären Vorverlagerung auf den oberen Atemweg beweisen (Boyd et al., 2015; de Souza Carvalho et al., 2012). Insbesondere Patienten, welche an einem OSAS leiden, können enorm davon profitieren.

Zusammenfassend zeigt sich in der aktuellen Studie, dass die mittleren Pharynxabschnitte (Velo- und Oropharynx) bei einer Oberkiefervorverlagerung allein oder kombiniert mit einer Unterkiefervor oder -rückverlagerung an Volumen und im Querschnitt zunehmen, am meisten jedoch bei einer bimaxillären Vorverlagerung. Der Nasopharynx wird nur durch Vorverlagerungen des Oberkiefers beeinflusst. Der Hypopharynx wird dagegen nur durch operative Verlagerungen des Unterkiefers beeinflusst und scheint der am wenigsten modifizierbare Abschnitt des Pharynx zu sein. Dies kann durch die anatomische Lage des Schildknorpels erklärt werden. Die Epiglottisbasis, welche gleichzeitig die untere Grenze des Hypopharynx darstellt, ist an der Innenfläche der Vorderseite vom Schildknorpel fixiert. Der Schildknorpel selbst ist verhältnismäßig starr und wirkt einer Verformung oder Kompression des Atemwegs entgegen. In der vorliegenden Studie zeigte der Hypopharynx eine Volumenzunahme von maximal 15% bei Unterkiefervorverlagerungen und eine Volumenabnahme von 4% bei Unterkieferrückverlagerungen.

5.1.4 Regressionsanalyse

In der Tabelle 14 werden die mittleren Verlagerungsstrecken der Kiefer sowie die entsprechenden Volumenänderungen der Atemwegabschnitte in Absolutzahlen und prozentuell in den vier Gruppen zusammengefasst. Dabei ist auffallend, dass eine Addition der postoperativen Volumina vom Velo- und Oropharynx von den Gruppen A und B sehr nahe an den Werten von Gruppe D kommt, was stark für einen additiven Effekt auf diese Atemwegabschnitte bei Vorverlagerung von beiden Kiefern spricht. Andererseits ist ein negativer Effekt auf die Atemwege in Gruppe C nicht ersichtlich. In der Studie waren keine Patienten mit isolierten Unterkieferrückerlagerungen vertreten, so dass unklar ist, ob die Unterkieferrückverlagerung per se zu einer Einengung des Atemwegs führen kann oder die gleichzeitige Oberkiefervorverlagerung dies ausgleicht.

Gruppe/Kiefer	Verlagerung	Nasopharynx	Velopharynx	Oropharynx	Hypopharynx
A / UK vor	3.78mm	0.01cm³ / 0%	1.92cm³ / 14.5%	1.11cm³ / 24%	0.74cm³ / 14.6%
B / OK vor	5.16mm	1.47cm³ / 32%	2.74cm³ / 23%	0.77cm³ / 19%	-0.06cm³ / -1%
C / UK rück C / OK vor	-3.7mm 5.38mm	1.01cm³ / 21%	3.15cm³ / 28%	0.9cm³ / 17%	-0.21cm³ / -4%
D / UK vor D / OK vor	3.38mm 3.3mm	0.89cm³ / 21%	4.32cm³ / 47%	2.1cm³ / 53%	0.83cm³ / 15%

Tabelle 14. Zusammenfassung der Verlagerungsstrecken und der Voluminaänderungen des Atemwegs. UK – Unterkiefer; OK – Oberkiefer.

Bei den meisten Studien zu diesem Thema wurde entweder nur der präoperative mit dem postoperativen Zustand der Atemwegvolumina und -querschnitte verglichen oder es wurde lediglich eine Korrelationsanalyse mit der Verlagerungsstrecke der Kiefer vorgenommen (Christovam et al., 2016). Eine Regressionsanalyse wurde bei nur vereinzelten Studien durchgeführt (Brunetto et al., 2014; Lee et al., 2012), vermutlich aufgrund der geringen Patientenzahlen. In der vorliegenden Studie wurde versucht, eine Regressionsanalyse für jeden Abschnitt des Pharynx durchzuführen. Für den Nasopharynx zeigte sich, dass lediglich Oberkieferverlagerungen zu einer Volumenänderung führen. Für die gängigen Vorverlagerungsstrecken des Oberkiefers zeigte sich ein linearer Zusammenhang mit einer flachen Steigungskurve, welche mit zunehmender Verlagerungsstrecke ein Plateau erreichte, siehe Abbildung 25.

Für den Velo- und Oropharynx zeigte sich, dass sowohl eine Vorverlagerung des Oberkiefers als auch des Unterkiefers zu einer Volumenzunahme führte. Im Gegensatz dazu war der Effekt einer Unterkieferrückverlagerung auf diese Atemwegsabschnitte unklar, da die gleichzeitige Oberkiefervorverlagerung in allen Fällen zu einer Volumenzunahme geführt hat. Die graphische Betrachtung der isolierten Daten aus den Gruppen A und B zeigte eine deutliche Streuung der Daten bei Unterkiefervorverlagerungen und eine unzureichende Patientenzahl bei Oberkiefervorverlagerungen, um eine statistisch sinnvolle Aussage treffen zu können. Aus den vorliegenden Daten lässt sich für diesen mittleren Atemwegsabschnitten kein linearer oder sonstiger mathematisch zu beschreibender Zusammenhang zwischen Kieferverlagerung und Volumenänderung des Atemwegs festlegen. Allerdings zeigte sich in nahezu allen Fällen, dass es in allen vier Gruppen zu einer Volumenzunahme in diesen Atemwegsabschnitten kam.

Für den Hypopharynx zeigte sich, dass lediglich Unterkieferbewegungen zu einer Änderung des Volumens führen. Dabei konnte anhand der Daten ein linearer Zusammenhang festgestellt werden, die statistische Signifikanz des Tests lag jedoch mit einem p-Wert von 0.06 knapp oberhalb des festgelegten Signifikanzwert von 0.05. In diesem Atemwegsabschnitt zeigte sich die Tendenz zu einer geringen Volumenminderung des Hypopharynx bei Unterkieferrückverlagerungen; dieser Effekt war nicht statistisch signifikant, siehe Abbildung 27. Es gilt jedoch zu beachten, dass bei einer Großzahl der Patienten gerade der Hypopharynx der engste Abschnitt des Atemwegs darstellt, so dass in diesem Abschnitt auch geringgradige Volumen- und Querschnittsminderungen möglicherweise zu relevanten klinischen Auswirkungen führen könnten.

In der Zukunft wird es vermutlich möglich sein, bereits bei der virtuellen präoperativen Planung mit gewisser Wahrscheinlichkeit vorhersagen zu können, welche operative Kieferbewegungen zu welchen Änderungen des oberen Atemwegs führen werden. Wenn Datenbanken mit Tausenden prä- und postoperativen DVT-Patientendaten aufgebaut werden können, wäre möglicherweise für jeden Atemwegsabschnitt ein mathematisches Modell erstellbar, welches die postoperativen Änderungen der Atemwege näherungsweise vorhersagen kann (Lee and Kim, 2023). Wie in der vorliegenden Studie feststellbar, ist eine deutliche biologische Variabilität in Bezug auf die Abschnitte des oberen Atemwegs nach Ober- und Unterkieferverlagerungen feststellbar, so dass im Einzelfall keine konkreten Volumen- und Querschnittsänderungen vorhersagbar sein werden können. Dies ist im klinischen Alltag jedoch auch nicht notwendig, da es ausreichend wäre zu wissen, dass es in keinem Fall zu einer Minderung der Atemwegvolumina kommt, was zu funktionellen Einbußen führen könnte.

5.1.5 Analyse des engsten Querschnittes des Atemwegs

Der engste funktionelle Querschnitt des Atemwegs ist von besonderer klinischer Bedeutung; Studien zeigen, dass dieser bei OSAS-Patienten mit der Schwere der Erkrankung korreliert (Chousangsuntorn et al., 2018). In der vorliegenden Studie zeigte sich eine deutliche Vergrößerung des engsten Querschnittes des Pharynx um 26% von 1.67cm² präoperativ auf 2.1cm² postoperativ. In über 80% der Patienten lag die engste

Stelle im Pharynx im Bereich des Oro- oder Hypopharynx, dabei verlagerte sich der geringste Querschnitt postoperativ vom Oropharynx zum Hypopharynx. Diese Beobachtung zeigt nochmal, dass der Hypopharynx der am wenigsten beeinflussbare Abschnitt des oberen Atemwegs bei einer Umstellungsosteotomie ist. Interessanterweise scheinen Patienten mit OSAS, welche zu einem Epiglottiskollaps im Schlaf neigen, gefährdeter zu sein, bei einer bimaxillären Vorverlagerung Non-Responder zu sein (Zhou et al., 2022). Spekuliert wird dabei, dass in diesem Bereich nicht der Atemweg, welcher durch den Schildknorpel vor dem Kollaps geschützt ist, sondern die Epiglottis selbst eine strukturelle Schwäche aufweist, welche zu einem Epiglottiskollaps in anterior-posteriorer Richtung oder Zusammenfaltung in sich führen kann (Kezirian et al., 2011).

5.2 Analyse von aktuellen vergleichbaren Studien

In Tabelle 15 sind die Ergebnisse einiger relevanten Studien zum Thema zusammengefasst. Wie aus der Tabelle ersichtlich, sind bei den meisten Studien die Patientenzahlen gering; es wurde in den wenigsten Untersuchungen versucht, eine Regressionsanalyse durchzuführen. Des Weiteren ist die Segmentierung des oberen Atemweges sehr uneinheitlich, was den Vergleich der Ergebnisse in Bezug auf die Änderung der Atemwegvolumina deutlich erschwert.

Studie	Patienten-zahl	Eingriff	Abschnitte Pharynx	Ergebnis Volumen	Ergebnis Querschnitt	Regressions analyse
(Bianchi et al., 2014)	10	OK+ UK+	1	Gesamtvolumen – Zunahme	nicht gemessen	nein
(Brunetto et al., 2014)	G1: 20 G2: 22	OK+ UK- OK+ UK+	2	Oberer Abschnitt – Zunahme Unterer Abschnitt – geringe Abnahme Beide Abschnitte - Zunahme	Geringster Querschnitt – Abnahme Geringster Querschnitt – Zunahme	ja
(Faria et al., 2013)	20	OK+ UK+	2	Oberer Abschnitt – Zunahme Unterer Abschnitt – Zunahme	nicht gemessen	nein
(Gokce et al., 2014)	25	OK+ UK-	3	Oberer Abschnitt und Gesamtvolumen – Zunahme Mittlerer und unterer Abschnitt – Abnahme	Obere Querschnitte – Zunahme Untere Querschnitte – Abnahme	nein
(Hong et al., 2011)	G1: 12 G2: 9	UK- OK+ UK-	1	Gesamtvolumen – Abnahme Gesamtvolumen – Abnahme	Untere Querschnitte – Abnahme keine Differenz	nein
(Kim et al., 2013)	15	OK+ UK-	3	Nasopharynx – Abnahme Oropharynx – keine Differenz Hypopharynx – Abnahme	nicht gemessen	nein
(Kochel et al., 2013)	102	UK+	3	Nasopharynx – Zunahme Oropharynx – Zunahme Hypopharynx - Zunahme	Zunahme auf allen gemessenen Ebenen	nein
(Lee and Hwang, 2019)	22	UK-	2	Oropharynx – Abnahme Hypopharynx - Abname	Querschnittsabname retroglossal	nein
(Rosario et al., 2016)	14	OK+	1	Gesamtvolumen – Zunahme	nicht gemessen	nein
(Park et al., 2010)	12	UK-	2	keine statistisch signifikante Volumenreduktion	lediglich Abnahme des ap – Durchmessers	nein

Tabelle 15. Relevante Studien im Vergleich. G – Gruppe; OK – Oberkiefer; UK – Unterkiefer; „+“ – Vorverlagerung; „-„ – Rückverlagerung; ap – anterior-posterior.

Wie in der Tabelle zu sehen, sind die Ergebnisse der Studien uneinheitlich. Insbesondere bei Studien mit kombinierter Oberkiefervorverlagerung und Unterkieferrückverlagerung sind die Ergebnisse in Bezug auf den oberen Atemweg widersprüchlich. Die Studien von Hong et al. und Kim et al. deuten auf einen negativen Einfluss einer Unterkieferrückverlagerung auf die oberen Etagen des Pharynx hin; dies wurde in den anderen Studien sowie in der eigenen Studie nicht beobachtet. In Bezug auf eine isolierte Unterkieferrückverlagerung zeigen die meisten Studien eine Reduktion der Querschnitte und Volumina vom Oro- und Hypopharynx, außer die Studie von Park et al., die keinen statistisch signifikanten Unterschied findet. Eine andere Arbeitsgruppe fand sogar eine Zunahme des Gesamtvolumens des Pharynx nach isolierter Unterkieferrückverlagerung (Chang et al., 2015). Die Autoren spekulierten, dass eine kompensatorische Volumenzunahme des Velo- und Oropharynx nach stattgefundener

Hypopharynxvolumenreduktion eingetreten ist, der genaue Mechanismus dahinter war jedoch unklar.
Wie bereits erwähnt, sind die Studien kaum miteinander vergleichbar, da in jeder Studie die Atemwegabschnitte anders definiert wurden, sowie die Messung der Verlagerungsstrecken unterschiedlich erfolgte. Ein vereinheitlichtes System zur Festlegung der Verlagerungsstrecken, Querschnitte und Volumina wäre bei der Erstellung solcher Studien von großem Vorteil.

5.3 Klinische Relevanz

Die vorliegende Dissertation präsentiert eine präzise Methodik zur Beurteilung der oberen Atemwege bei skelettalen Dysgnathien anhand von dreidimensionalen Röntgenbildern. Dabei werden skelettale Landmarken verwendet, die im Gegensatz zu Weichteillandmarken reproduzierbar auffindbar sind und exakte Messungen und Vergleiche zwischen Patienten erlauben. Die routinemäßige präoperative Analyse des Pharynx vor einer Dysgnathieoperation kann für Patienten, welche eine Prädisposition zum OSAS aufweisen, von entscheidender Bedeutung sein. In einer Metaanalyse von Studien zur Beurteilung von kraniofazialen Risikofaktoren, die ein OSAS begünstigen, wurden insbesondere eine distal-basale Diskrepanz der Kieferbasen, eine Rücklage des Unterkiefers und des Hyoids sowie eine große Uvula hervorgehoben (Finke et al., 2024). Im Gegensatz dazu war die Studienlage in Bezug auf den oberen Atemweg aufgrund der nicht einheitlichen Benennungen und Messungen der Atemwegsabschnitte in den einzelnen Studien unklar. In einer weiteren aktuellen Metaanalyse zum Thema wurden neben den oben genannten Faktoren eine Makroglossie, eine Mikrognathie des Unterkiefers und eine brachyfaciale Schädelstruktur identifiziert (Platon et al., 2023). In kaum einer Studie wurde der obere Atemweg selbst dreidimensional gemessen und mit dem Auftreten eines OSAS korreliert.
Die präoperativen Atemwegvolumina des Patientenkollektivs in der vorliegenden Studie sind statistisch normalverteilt, dabei variiert der Wert von 13cm³ bis 48cm³. Es wäre denkbar, dass insbesondere Patienten, welche an der unteren Grenze der Verteilung liegen, mehr zu einem OSAS prädisponiert sind. In der Studie wurden allerdings bei den Patienten keine Polysomnographien bzw. keine OSAS-Diagnostik durchgeführt, sodass

diesbezüglich keine Rückschlüsse möglich sind. Zudem sollte beachtet werden, dass eine morphologische Analyse des Atemwegs zwar hilfreich, aber nicht zwingend beweisend für das Vorliegen einer Kollapsneigung ist. Eine weitere Möglichkeit, den funktionellen Zustand des oberen Atemwegs zu beurteilen, ist die medikamenteninduzierte Schlafendoskopie (Kezirian et al., 2011). Dabei werden die vier Abschnitte Velum, Oropharynx, Radix linguae und Epiglottis nach einem einfachen Schema beurteilt und ein Score erstellt. Bei einer aktuellen Studie wurden bei OSAS-Patienten CTs des oberen Atemwegs sowie eine Schlafendoskopie durchgeführt (Thuler et al., 2024). Dabei wurde eine statistisch signifikante Korrelation zwischen Zungengröße und Kollapsneigung festgestellt, es wurden jedoch die Atemwegvolumina nicht gemessen. Weitere Studien in diesem Bereich sind notwendig; ein besseres Verständnis der Zusammenhänge zwischen der Atemwegskonfiguration und der Neigung zu OSAS würde die Planung von orthognathen Eingriffen erheblich beeinflussen.

In der vorliegenden Studie wurde in keiner der vier Gruppen, insbesondere nicht in der Gruppe der kombinierten Oberkiefervorverlagerung und Unterkieferrückverlagerung, eine wesentliche Reduktion des Volumens und der Querschnitte des Pharynx beobachtet. Es zeigte sich in Gruppe C jedoch die Tendenz zur Volumenminderung des Hypopharynx, welcher bei einer moderaten Rückverlagerung des Unterkiefers von -3.7mm im Schnitt um 4% an Volumen abnahm. Damit präsentiert sich das Konzept der MKG-Klinik der Universität Essen besonders in dem Zusammenhang als empfehlenswert. In allen vier Gruppen wurde eine statistisch signifikante Zunahme der Atemwegsvolumina registriert.

In der nahen Zukunft wird die künstliche Intelligenz (KI) vermutlich eine immer zunehmende Rolle bei der Planung von orthognathen Eingriffen spielen (Kato et al., 2023). Dabei wird es anhand von großen Datenbanken möglich sein, die optimale Neuposition der Kiefer unter Berücksichtigung der Okklusion, der Gesichtsästhetik und des Atemwegs zu erreichen. Mit Hilfe der KI wird die Integration von allen relevanten Variablen erheblich erleichtert oder gar erst möglich sein.

5.4 Analyse der Messmethodik

Die in der vorliegenden Studie erarbeitete Methodik zur Analyse des oberen Atemwegs ist zuverlässig, einfach anwendbar und erlaubt präzise Vergleichsmessungen am selben Patienten sowie die Vergleichbarkeit zwischen verschiedenen Patienten.

Die Intraobserver-Reliabilität, bezogen auf wiederholte Messungen der Atemwegvolumina, war extrem hoch (Pearson`s r-Wert von 1). Im Vergleich dazu war die Reliabilität bei den Messungen der Querschnitte geringer (r-Wert von 0.9). Dies entspricht auch dem subjektiven Empfinden bei Erhebung der Messungen. Bei Ermitteln eines Querschnittes auf einer bestimmten Höhe des Atemwegs sind häufig binnen weniger Schichten erhebliche Kalibersprünge zu beobachten. Des Weiteren kann sich die weichteilige Kontur des Pharynxlumens bei unterschiedlichen Patienten auf gleicher Höhe des Atemweges deutlich unterscheiden. Im Gegensatz dazu bestehen die Volumina des Atemwegs aus vielen einzelnen Schichten, so dass Volumenmessungen robuster und weniger störanfällig bei der Analyse sind. Diese Beobachtung ist ebenso bei der Interpretation von Studienergebnissen, welche auf Querschnittsmessungen basieren, von Bedeutung. Je nach Phase des Atemzyklus kann sich in bestimmten Abschnitten des Atemwegs der Querschnitt verdreifachen; im Gegensatz dazu sind atemabhängige Volumenänderungen bis 10% zu erwarten (Chousangsuntorn et al., 2018). Es soll auch nicht außer Acht gelassen werden, dass das Volumen und die Querschnitte des Atemwegs gewissen physiologischen Schwankungen unterliegen, so dass beim selben Patienten zu unterschiedlichen Zeitpunkten voneinander abweichende Messungen möglich sind (Zhou et al., 2021).

In Bezug auf die Messung der Kieferposition sind die neueren Methoden mit Überlappung der Schädelbasis am dreidimensionalen Datensatz der alten Technik, welche FRS-Aufnahmen vergleicht, deutlich überlegen (Lo Giudice et al., 2021). Dadurch können Verlagerungen in Bezug zur Schädelbasis an jedem beliebigen Punkt des Ober- und Unterkiefers registriert werden.

5.5 Limitationen

Mehrere Limitationen sind bei der vorliegenden Arbeit zu vermerken. Der retrospektive Charakter der Studie erlaubt keine Korrelation zu spezifischen Pathologien wie dem

OSAS. Eine prospektive Studie mit polysomnographischer Untersuchung der Patienten prä- und postoperativ könnte das Verständnis der Zusammenhänge zwischen Atemwegvolumina und dem Risiko für ein OSAS verbessern und ferner zeigen, welche Auswirkung die veränderte Morphologie des Pharynx im postoperativen Zustand hat. Der Goldstandard bei der Diagnosestellung des OSAS ist die Polysomnographie, diese ist jedoch zeit- und kostenaufwendig (Bloch, 1997). Eine einfachere und für die Patienten deutlich angenehmere Alternative zur Schlaflaboruntersuchung, bei welcher der Patient in der Regel eine Nacht im Labor verbringen muss, sind tragbare Polysomnographiegeräte (Uesugi et al., 2014). Eine Metaanalyse, welche die klassische Schlaflaboruntersuchung mit tragbaren Geräten verglich, zeigte, dass die Ergebnisse von beiden Untersuchungsmethoden vergleichbar sind (Cagle et al., 2023).

Eine weitere Limitation in der vorliegenden Arbeit ist der Zeitpunkt der postoperativen DVT. Die meisten Patienten wurden im unmittelbaren postoperativen Zeitraum untersucht (Median 9 Tage). Es gab keine klinischen Hinweise für eine postoperative Schwellung im Bereich des oberen Atemwegs, welche die Studienergebnisse beeinträchtigen könnte. In Studien wurde mittels MRT gezeigt, dass unmittelbar nach orthognather Chirurgie keine nennenswerte Schwellung im Pharynxbereich zu erwarten ist (Meisami et al., 2007). Einige „Ausreißer“ wurden erst mehrere Monate postoperativ geröntgt. Bei der Datenanalyse ergaben sich dadurch jedoch keine statistisch signifikanten Differenzen. Dennoch sollte beachtet werden, dass einige Studien von einer zeitlichen Dynamik der Atemwegvolumina nach orthognather Chirurgie berichten (Kim et al., 2013; Lee et al., 2012). Idealerweise sollte bei einer Studie eine DVT in der postoperativen Periode sowie erneut nach einem Jahr erfolgen, um eine zeitliche Änderung beurteilen zu können.

Eine weitere Limitation in der Arbeit ist die Heterogenität der operativen Eingriffe. Dadurch mussten vier verschiedene Patientengruppen differenziert werden. Dies verringerte die Patientenzahlen in den einzelnen Gruppen und damit die statistische Wertigkeit der Analyse. Andererseits ist die Vielfalt an klinischen Szenarien für die deskriptive Analyse dieser Fallserie, welche komplett repräsentativ für den klinischen Alltag ist, von Vorteil.

Ein weiterer Kritikpunkt ist die Tatsache, dass operative Korrekturbewegungen der Kiefer „nur“ in der Sagittalebene berücksichtigt wurden. Wie bereits beschrieben, wurde

in dieser Studie bewusst auf die Einbeziehung der anderen Raumachsen verzichtet, um weitere Verzerrungen in der statistischen Auswertung zu vermeiden. Bei den Einschlusskriterien der Studie wurde explizit darauf geachtet, Patienten auszuschließen, bei welchen eine erhebliche Korrektur in der Vertikalebene erfolgt ist.

6 ZUSAMMENFASSUNG

Bei der vorliegenden retrospektiven Studie wurden prä- und postoperative Daten von digitalen Volumentomographien von Patienten, welche in der Klinik für Mund,- Kiefer- und Gesichtschirurgie (MKG) der Universität Essen in dem Zeitraum 2022-2023 an einer skelettalen Dysgnathie operiert wurden, in Bezug auf Änderungen der Volumina und Querschnitte des oberen Atemwegs verglichen und analysiert.

Es konnten dabei vier operative Patientengruppen identifiziert werden – Oberkiefervorverlagerung, Unterkiefervorverlagerung, Oberkiefervorverlagerung/ Unterkieferrückverlagerung und bimaxilläre Vorverlagerung. Der obere Atemweg wurde in vier Abschnitte nach definierten knöchernen Landmarken unterteilt. In allen vier Gruppen kam es zu einer statistisch signifikanten Volumenzunahme von unterschiedlichen Segmenten des Atemwegs. Dabei beeinflussten Oberkiefervorverlagerungen das Pharynxvolumen in abnehmender Stärke von kranial nach kaudal; Unterkiefervorverlagerungen hatten einen deutlichen Effekt auf die mittleren und unteren Atemwegsabschnitte. Kombinierte Oberkiefervorverlagerungen und Unterkieferrückverlagerungen führten zu einer Volumenzunahme vom Naso-, Velo- und Oropharynx sowie zu einer nicht signifikanten Volumenabnahme des Hypopharynx. Die Querschnitte (oberer, mittlerer und unterer) des Pharynx verhielten sich in äquivalenter Art und Weise wie die Volumina, dabei zeigte sich vor allem eine Zunahme des anterior-posterioren Durchmessers. Die Regressionsanalyse der Daten, bezogen auf die einzelnen Atemwegsabschnitte, zeigte eine hohe Streuung, so dass kein zuverlässiges mathematisches Modell hergestellt werden kann, welches im Einzelfall die zu erwartenden Volumenänderungen des Atemwegs vorhersagen kann. Aus klinischer Sicht ist jedoch in erster Linie sicherzustellen, dass insbesondere eine Kompression des Atemwegs nach orthognather Chirurgie vermieden werden soll. Dies wäre vor allem bei Rückverlagerungen des Unterkiefers denkbar. Das Konzept der MKG-Klinik in Essen, bei einer skelettalen Klasse III eine bimaxilläre Korrektur, anstelle einer isolierten Unterkieferrückverlagerung, sowie bei skelettaler Klasse II eine Unterkiefervorverlagerung ohne Rückverlagerung des Oberkiefers vorzunehmen, führt zu keiner Volumenreduktion des oberen Atemwegs und ist somit für die Patienten sicher.

7 SUMMARY

This retrospective study examines the differences in the volumes and cross sections of the upper airway in patients with skeletal dysgnathias, which were surgically corrected at the University Clinic for Maxillofacial Surgery in Essen in the period 2022-2023. For the study, pre- and post-operative Cone Beam Computed Tomographies (CBCT) from each patient were analyzed and compared.

In the present study, four patient groups were differentiated regarding a specific surgical procedure: upper jaw advancement, lower jaw advancement, upper jaw advancement with lower jaw set back and bimaxillary advancement. The upper airway was divided into four sections using precise bony landmarks on the CBCTs. In all four patient groups there was a statistically significant volume increase in distinct sections of the airway. Advancements of the upper jaw were shown to predominantly lead to increases in the volume of the upper parts of the airway, with gradual decrease of their influence on the lower parts of the airway. Lower jaw advancements had a positive effect mainly on the volumes of the middle parts of the airway and to a lesser extent on the lower airway. Combined maxillary advancements with mandibular set backs had an effect on the naso-, velo- and oropharynx with increase in their volumes, as well as a mild, not statistically significant decrease in the volume of the hypopharynx. Bimaxillary advancements had a marked additive effect especially in the middle parts of the airway. Changes to the cross sections (upper, middle and lower) of the airway were equivalent to those of the airway volumes, mostly due to increases of the anterior-posterior diameter. The regression analysis of the data for each section of the airway showed a high degree of scattering, so no reliable mathematical model that would predict the changes in airway volumes and cross sections according to the degree of jaw advancement or set back in an individual patient could be formed. From a clinical perspective it is important to ensure that there is no compression of the airway after orthognathic surgery, especially in mandibular set backs. To achieve this, the University Department for Maxillofacial Surgery in Essen has adopted the approach to treat skeletal class III patients with a bimaxillary operation rather than only with a mandibular set back; inversely, in patients with skeletal class II a mandibular advancement without a maxillary set back is performed. No significant reduction in any part of the airway could be found in the current study.

8 LITERATURVERZEICHNIS

1. Benninghoff, A., and Drenckhahn, D. (2003). Anatomie, Vol 1 (Jena: Urban&Fischer).
2. Bianchi, A., Betti, E., Tarsitano, A., Morselli-Labate, A.M., Lancellotti, L., and Marchetti, C. (2014). Volumetric three-dimensional computed tomographic evaluation of the upper airway in patients with obstructive sleep apnoea syndrome treated by maxillomandibular advancement. *Br J Oral Maxillofac Surg 52*, 831-837.
3. Bloch, K.E. (1997). Polysomnography: a systematic review. *Technol Health Care 5*, 285-305.
4. Boyd, S.B., Walters, A.S., Waite, P., Harding, S.M., and Song, Y. (2015). Long-Term Effectiveness and Safety of Maxillomandibular Advancement for Treatment of Obstructive Sleep Apnea. *J Clin Sleep Med 11*, 699-708.
5. Brunetto, D.P., Velasco, L., Koerich, L., and Araujo, M.T. (2014). Prediction of 3-dimensional pharyngeal airway changes after orthognathic surgery: a preliminary study. *Am J Orthod Dentofacial Orthop 146*, 299-309.
6. Cagle, J.L., Young, B.D., Shih, M.C., Nguyen, S.A., Meyer, T.A., White, D.R., and Clemmens, C.S. (2023). Portable Sleep Study Device Versus Polysomnography: A Meta-analysis. *Otolaryngol Head Neck Surg 168*, 944-955.
7. Canellas, J.V., Barros, H.L., Medeiros, P.J., and Ritto, F.G. (2016). Sleep-disordered breathing following mandibular setback: a systematic review of the literature. *Sleep Breath 20*, 387-394.
8. Caples, S.M., Rowley, J.A., Prinsell, J.R., Pallanch, J.F., Elamin, M.B., Katz, S.G., and Harwick, J.D. (2010). Surgical modifications of the upper airway for obstructive sleep apnea in adults: a systematic review and meta-analysis. *Sleep 33*, 1396-1407.
9. Cevidanes, L., Oliveira, A.E., Motta, A., Phillips, C., Burke, B., and Tyndall, D. (2009). Head orientation in CBCT-generated cephalograms. *Angle Orthod 79*, 971-977.

10. Cevidanes, L.H., Bailey, L.J., Tucker, G.R., Jr., Styner, M.A., Mol, A., Phillips, C.L., Proffit, W.R., and Turvey, T. (2005). Superimposition of 3D cone-beam CT models of orthognathic surgery patients. *Dentomaxillofac Radiol 34*, 369-375.
11. Chang, M.K., Sears, C., Huang, J.C., Miller, A.J., Kushner, H.W., and Lee, J.S. (2015). Correlation of Airway Volume With Orthognathic Surgical Movement Using Cone-Beam Computed Tomography. *J Oral Maxillofac Surg 73*, S67-76.
12. Cheng, J.H., Hsiao, S.Y., Chen, C.M., and Hsu, K.J. (2020). Relationship between hyoid bone and pharyngeal airway in different skeletal patterns. *J Dent Sci 15*, 286-293.
13. Chousangsuntorn, K., Bhongmakapat, T., Apirakkittikul, N., Sungkarat, W., Supakul, N., and Laothamatas, J. (2018). Upper Airway Areas, Volumes, and Linear Measurements Determined on Computed Tomography During Different Phases of Respiration Predict the Presence of Severe Obstructive Sleep Apnea. *J Oral Maxillofac Surg 76*, 1524-1531.
14. Christovam, I.O., Lisboa, C.O., Ferreira, D.M., Cury-Saramago, A.A., and Mattos, C.T. (2016). Upper airway dimensions in patients undergoing orthognathic surgery: a systematic review and meta-analysis. *Int J Oral Maxillofac Surg 45*, 460-471.
15. de Souza Carvalho, A.C., Magro Filho, O., Garcia, I.R., Jr., Araujo, P.M., and Nogueira, R.L. (2012). Cephalometric and three-dimensional assessment of superior posterior airway space after maxillomandibular advancement. *Int J Oral Maxillofac Surg 41*, 1102-1111.
16. Deshpande, S.N., and Munoli, A.V. (2011). Osseous genioplasty: A case series. *Indian J Plast Surg 44*, 414-421.
17. Drescher, D. (2011). Kieferorthopädie I, G. University of Duesseldorf, ed., pp. 241.
18. Eckert, D.J. (2018). Phenotypic approaches to obstructive sleep apnoea - New pathways for targeted therapy. *Sleep Med Rev 37*, 45-59.
19. El, H., and Palomo, J.M. (2010). Measuring the airway in 3 dimensions: a reliability and accuracy study. *Am J Orthod Dentofacial Orthop 137*, S50 e51-59; discussion S50-52.

20. Faria, A.C., da Silva-Junior, S.N., Garcia, L.V., dos Santos, A.C., Fernandes, M.R., and de Mello-Filho, F.V. (2013). Volumetric analysis of the pharynx in patients with obstructive sleep apnea (OSA) treated with maxillomandibular advancement (MMA). *Sleep Breath 17*, 395-401.
21. Finke, H., Drews, A., Engel, C., and Koos, B. (2024). Craniofacial risk factors for obstructive sleep apnea-systematic review and meta-analysis. *J Sleep Res 33*, e14004.
22. Ghoneima, A., Cho, H., Farouk, K., and Kula, K. (2017). Accuracy and reliability of landmark-based, surface-based and voxel-based 3D cone-beam computed tomography superimposition methods. *Orthod Craniofac Res 20*, 227-236.
23. Gokce, S.M., Gorgulu, S., Gokce, H.S., Bengi, A.O., Karacayli, U., and Ors, F. (2014). Evaluation of pharyngeal airway space changes after bimaxillary orthognathic surgery with a 3-dimensional simulation and modeling program. *Am J Orthod Dentofacial Orthop 146*, 477-492.
24. Grunheid, T., Kolbeck Schieck, J.R., Pliska, B.T., Ahmad, M., and Larson, B.E. (2012). Dosimetry of a cone-beam computed tomography machine compared with a digital x-ray machine in orthodontic imaging. *Am J Orthod Dentofacial Orthop 141*, 436-443.
25. Hausamen, J.-E., Machtens, E., Reuther, J., Eufinger, H., Kübler, A., Schliephake, H. (2012). Mund,- Kiefer- und Gesichtschirurgie. Operationslehre und -atlas, 4. Auflage.
26. He, J., Wang, Y., Hu, H., Liao, Q., Zhang, W., Xiang, X., and Fan, X. (2017). Impact on the upper airway space of different types of orthognathic surgery for the correction of skeletal class III malocclusion: A systematic review and meta-analysis. *Int J Surg 38*, 31-40.
27. Hong, J.S., Park, Y.H., Kim, Y.J., Hong, S.M., and Oh, K.M. (2011). Three-dimensional changes in pharyngeal airway in skeletal class III patients undergoing orthognathic surgery. *J Oral Maxillofac Surg 69*, e401-408.
28. Horch, H.-H., Neff, A. (2023). Mund-Kiefer-Gesichtschirurgie, 5. Auflage.
29. Hsieh, Y.J., Liao, Y.F., Chen, N.H., and Chen, Y.R. (2014). Changes in the calibre of the upper airway and the surrounding structures after maxillomandibular

advancement for obstructive sleep apnoea. *Br J Oral Maxillofac Surg 52*, 445-451.

30. Kahl-Nieke, B. (2010). Einführung in die Kieferorthopädie (Verlag Köln: Elsevier).
31. Kato, R.M., Parizotto, J.O.L., Oliveira, P.H.J., and Gonçalves, J.R. (2023). Artificial Intelligence in Orthognathic Surgery – A Narrative Review of Surgical DigitalTools and 3D Orthognathic Surgical Planning. *Journal of the California Dental Association 51*.
32. Kezirian, E.J., Hohenhorst, W., and de Vries, N. (2011). Drug-induced sleep endoscopy: the VOTE classification. *Eur Arch Otorhinolaryngol 268*, 1233-1236.
33. Kim, M.A., Kim, B.R., Choi, J.Y., Youn, J.K., Kim, Y.J., and Park, Y.H. (2013). Three-dimensional changes of the hyoid bone and airway volumes related to its relationship with horizontal anatomic planes after bimaxillary surgery in skeletal Class III patients. *Angle Orthod 83*, 623-629.
34. Kim, T., Baek, S.H., and Choi, J.Y. (2015). Effect of posterior impaction and setback of the maxilla on retropalatal airway and velopharyngeal dimensions after two-jaw surgery in skeletal Class III patients. *Angle Orthod 85*, 625-630.
35. Kochel, J., Meyer-Marcotty, P., Sickel, F., Lindorf, H., and Stellzig-Eisenhauer, A. (2013). Short-term pharyngeal airway changes after mandibular advancement surgery in adult Class II-Patients--a three-dimensional retrospective study. *J Orofac Orthop 74*, 137-152.
36. Lai, C.J., Cheng, Y.J., Lai, D.M., Wu, C.Y., Chang, W.T., and Tsuang, F.Y. (2022). Applying High-Resolution Impedance Manometry for Detecting Swallowing Change in Anterior Cervical Spine Surgery Patients. *Front Surg 9*, 851126.
37. Lanigan, D.T., Romanchuk, K., and Olson, C.K. (1993). Ophthalmic complications associated with orthognathic surgery. *J Oral Maxillofac Surg 51*, 480-494.
38. Lee, K., and Hwang, S.J. (2019). Change of the upper airway after mandibular setback surgery in patients with mandibular prognathism and anterior open bite. *Maxillofac Plast Reconstr Surg 41*, 51.

39. Lee, Y., Chun, Y.S., Kang, N., and Kim, M. (2012). Volumetric changes in the upper airway after bimaxillary surgery for skeletal class III malocclusions: a case series study using 3-dimensional cone-beam computed tomography. *J Oral Maxillofac Surg 70*, 2867-2875.
40. Lee, Y.C., and Kim, S.G. (2023). Redefining precision and efficiency in orthognathic surgery through virtual surgical planning and 3D printing: a narrative review. *Maxillofac Plast Reconstr Surg 45*, 42.
41. Lenza, M.G., Lenza, M.M., Dalstra, M., Melsen, B., and Cattaneo, P.M. (2010). An analysis of different approaches to the assessment of upper airway morphology: a CBCT study. *Orthod Craniofac Res 13*, 96-105.
42. Levy, P., Kohler, M., McNicholas, W.T., Barbe, F., McEvoy, R.D., Somers, V.K., Lavie, L., and Pepin, J.L. (2015). Obstructive sleep apnoea syndrome. *Nat Rev Dis Primers 1*, 15015.
43. Lo Giudice, A., Ronsivalle, V., Zappala, G., Leonardi, R., Campagna, P., Isola, G., and Palazzo, G. (2021). The Evolution of the Cephalometric Superimposition Techniques from the Beginning to the Digital Era: A Brief Descriptive Review. *Int J Dent 2021*, 6677133.
44. Lone, I.M., Midlej K, Zohud O, Paddenberg E, Krohn S, et al. (2024). Global Map of Skeletal and Dental Malocclusion Prevalence: From Classes to Continents. *Journal of Dentistry & Oral Disorders 10*.
45. Martins, O.F.M., Chaves Junior, C.M., Rossi, R.R.P., Cunali, P.A., Dal-Fabbro, C., and Bittencourt, L. (2018). Side effects of mandibular advancement splints for the treatment of snoring and obstructive sleep apnea: a systematic review. *Dental Press J Orthod 23*, 45-54.
46. Meisami, T., Musa, M., Keller, M.A., Cooper, R., Clokie, C.M., and Sandor, G.K. (2007). Magnetic resonance imaging assessment of airway status after orthognathic surgery. *Oral Surg Oral Med Oral Pathol Oral Radiol Endod 103*, 458-463.
47. Meneghini, F., Biondi, P. (2012). Clinical Facial Analysis, 2. Edition.
48. Mone, P., Kansakar, U., Varzideh, F., Boccalone, E., Lombardi, A., Pansini, A., and Santulli, G. (2022). Epidemiology of obstructive sleep apnea: What is the

contribution of hypertension and arterial stiffness? *J Clin Hypertens (Greenwich) 24*, 395-397.

49. Naini, F.B., Gill, D. S. (2017). Orthognathic Surgery - Principles, Planning and Practice (Wiley Blackwell).
50. Panou, E., Motro, M., Ates, M., Acar, A., and Erverdi, N. (2013). Dimensional changes of maxillary sinuses and pharyngeal airway in Class III patients undergoing bimaxillary orthognathic surgery. *Angle Orthod 83*, 824-831.
51. Park, J.W., Kim, N.K., Kim, J.W., Kim, M.J., and Chang, Y.I. (2010). Volumetric, planar, and linear analyses of pharyngeal airway change on computed tomography and cephalometry after mandibular setback surgery. *Am J Orthod Dentofacial Orthop 138*, 292-299.
52. Platon, A.-L., Boișteanu, O., Tatarciuc, D., Bârlean, M.-C., Pătrășcanu, E., Stelea, S.-O., Palade, O.D., Popa, C., Zetu, I.-N., and Stelea, C.-G. (2023). Craniofacial Morphologies, Malocclusions and Sedative Medications - Risk Factors for Obstructive Sleep Apnea Syndrome. *Romanian Journal of Oral Rehabilitation 15*, 302-308.
53. Rolfe, I., Olson, L.G., and Saunders, N.A. (1991). Long-term acceptance of continuous positive airway pressure in obstructive sleep apnea. *Am Rev Respir Dis 144*, 1130-1133.
54. Rosario, H.D., de Oliveira, B.G., Pompeo, D.D., de Freitas, P.H., and Paranhos, L.R. (2016). Surgical Maxillary Advancement Increases Upper Airway Volume in Skeletal Class III Patients: A Cone Beam Computed Tomography-Based Study. *J Clin Sleep Med 12*, 1527-1533.
55. Schendel, S.A., Broujerdi, J.A., and Jacobson, R.L. (2014). Three-dimensional upper-airway changes with maxillomandibular advancement for obstructive sleep apnea treatment. *Am J Orthod Dentofacial Orthop 146*, 385-393.
56. Schuenke, M., Schulte, E., and Schumacher, U. (2020). Atlas of Anatomy: Head, Neck and Neuroanatomy, 3 (Thieme).
57. Thuler, E.R., Parekh, M.H., Rodin, J.G., and Seay, E.G. (2024). Association Between Soft Tissue Measures From Computed Tomography and Upper Airway Collapsibility on Drug-Induced Sleep Endoscopy. *Otolaryngology - Head and Neck Surgery 00(00)*, 1-10.

58. Uesugi, T., Kobayashi, T., Hasebe, D., Tanaka, R., Ike, M., and Saito, C. (2014). Effects of orthognathic surgery on pharyngeal airway and respiratory function during sleep in patients with mandibular prognathism. *Int J Oral Maxillofac Surg 43*, 1082-1090.
59. Watted, N. (2017). Kombinierte kieferorthopädisch-kieferchirurgische Therapie (ZWP online).
60. Xiang, Z., Wang, Y., He, Y., Wang, Y., Bi, R., and Li, J. (2021). Comparison of maxillary setback by maxillary tuberosity removal or intentional pterygoid plate fracture in Le Fort I osteotomy: a long-term evaluation. *Int J Oral Maxillofac Surg 50*, 487-493.
61. Yoon, S.S., and Chung, C.H. (2015). Comparison of craniofacial growth of untreated Class I and Class II girls from ages 9 to 18 years: a longitudinal study. *Am J Orthod Dentofacial Orthop 147*, 190-196.
62. Zhou, N., Ho, J.T.F., de Vries, N., Bosschieter, P.F.N., Ravesloot, M.J.L., and de Lange, J. (2022). Evaluation of drug-induced sleep endoscopy as a tool for selecting patients with obstructive sleep apnea for maxillomandibular advancement. *J Clin Sleep Med 18*, 1073-1081.
63. Zhou, N., Ho, J.T.F., Klop, C., Schreurs, R., Beenen, L.F.M., Aarab, G., and de Lange, J. (2021). Intra-individual variation of upper airway measurements based on computed tomography. *PLoS One 16*, e0259739.

9 ANHANG

9.1 Abkürzungsverzeichnis

A – A-Punkt

ap – anterior-posterior

AHI – Apnoe-Hypopnoe Index

ANS – Anterior Nasal Spine

B – B-Punkt

BMI – Body Mass Index

CBCT – Cone Beam Computed Tomography

COPD – Chronic Obstructive Pulmonary Disease

CT – Computertomographie

DICOM – Digital Imaging and Communications in Medicine

DVT – Digitale Volumentomographie

FRS – Fernröntgenseiten

HWS – Halswirbelsäule

KI – künstliche Intelligenz

M. – Musculus

N – Nasion

OSAS – Obstruktives Schlafapnoesyndrom

OK – Oberkiefer

PNS – Posterior Nasal Spine

POG – Pogonion

S – Sella

SA – Standardabweichung

SNA – Sella-Nasion A

SNB – Sella-Nasion B

UK – Unterkiefer

UPPP – Uvulopalatopharyngoplastik

9.2 Abbildungsverzeichnis

Abbildung 1. Standard - FRS Aufnahme mit den für die Studie relevanten kephalometrischen Punkten. 7
Abbildung 2. Schematische Darstellung der Relation zwischen skelettaler Lage des Ober- und Unterkiefers zur Schädelbasis. 8
Abbildung 3. Anatomie der Maxilla. 11
Abbildung 4. Anatomie des Unterkiefers. 12
Abbildung 5. Links Anatomie der Pharynxmuskulatur, Ansicht von hinten. 13
Abbildung 6. Suprahyoidale Muskulatur. 14
Abbildung 7. Virtuelle Planung einer bimaxillären Umstellung am IPS CaseDesigner. 15
Abbildung 8. Schematische Darstellung einer LeFort-I -und Ramusosteotomie. 17
Abbildung 9. Darstellung einer Segmentierung im 3D Slicer. 22
Abbildung 10. Unterteilung der oberen Atemwege in Naso-, Velo-, Oro- und Hypopharynx nach anatomischen Abschnitten. 23
Abbildung 11. Unterteilung des Pharynx in 4 Abschnitte nach korrespondierenden Knochenpunkten. 24
Abbildung 12.Matching vom präoperativen und postoperativen Patientenmodell im IPS CaseDesigner. 26
Abbildung 13. Darstellung der oberen Atemwege beim Patienten prä- und postoperativ im CaseDesigner. 27
Abbildung 14. Gruppeneinteilung nach deklariertem operativem Eingriff. 28
Abbildung 15. Einteilung der Patienten postoperativ nach funktionellem Ergebnis. 30
Abbildung 16. Alter- und Geschlechtsverteilung. 32
Abbildung 17. Gewicht, Größe und Body Mass Index (BMI). 33
Abbildung 18. Darstellung des präoperativen Gesamtvolumens des Pharynx in cm³. 34
Abbildung 19. Atemweglängen prä- und postoperativ in cm. 34
Abbildung 20. Zeitpunkt der postoperativen DVT-Untersuchung in Tagen. 35
Abbildung 21. Box-Plot-Diagramm mit Darstellung der Atemwegvolumina der Gruppe A prä- und postoperativ. 37
Abbildung 22. Box-Plot-Diagramm mit Darstellung der Atemwegvolumina der Gruppe B prä- und postoperativ. 39
Abbildung 23. Box-Plot-Diagramm mit Darstellung der Atemwegvolumina der Gruppe C prä- und postoperativ. 42
Abbildung 24. Box-Plot-Diagramm mit Darstellung der Atemwegvolumina der Gruppe D prä- und postoperativ. 44
Abbildung 25. Streudiagramm Nasopharynx gegen Oberkieferverlagerung. 47
Abbildung 26. Regressionsanalyse für den Nasopharynx. 48
Abbildung 27. Streudiagramm Hypopharynx gegen Unterkieferverlagerung. 49
Abbildung 28. Regressionsanalyse für den Hypopharynx. 49
Abbildung 29. Streudiagramme vom Velo- und Nasopharynx in den Gruppen A und B. 50
Abbildung 30. Verteilung des geringsten Querschnittes des Pharynx prä- und postoperativ. 52
Abbildung 31. Analyse der Intraobserver-Reabilität bei der Messung der Volumina und Querschnitte des Pharynx. 53
Abbildung 32. Schnittebene bei LeFort-I-Osteotomie des Oberkiefers. 56
Abbildung 33. Schematische Darstellung der Effekte einer Ober- und Unterkieferverlagerung auf den Atemweg. 58

9.3 Tabellenverzeichnis

Tabelle 1. FRS-Bewertung nach SNA -und SNB-Winkel. 6
Tabelle 2. Anatomische und korrespondiere Grenzen der einzelnen Pharynxabschnitte. 25
Tabelle 3. Einteilung der Patienten nach Verlagerungsstrecke des Ober- und Unterkiefers. 28
Tabelle 4. Mittlere Verlagerungsstrecken der einzelnen Gruppen in mm. 35
Tabelle 5. SNA- und SNB-Winkel prä- und postoperativ in den verschiedenen Patientengruppen in Grad 36
Tabelle 6. Volumenzunahme der einzelnen Atemwegabschnitte nach Unterkiefervorverlagerung. 38
Tabelle 7. Änderungen der Querschnittsflächen der definierten Ebenen I, II und III und die dazugehörigen Durchmesser. 38
Tabelle 8. Volumenzunahme der einzelnen Atemwegabschnitte nach Oberkiefervorverlagerung. 40
Tabelle 9. Änderungen der Querschnittsflächen der definierten Ebenen I, II und III und die dazugehörigen Durchmesser. 40
Tabelle 10. Volumenzunahme der einzelnen Atemwegabschnitte nach kombinierter Oberkiefervorverlagerung und Unterkieferrückverlagerung. 43
Tabelle 11. Änderungen der Querschnittsflächen der definierten Ebenen I, II und III und die dazugehörigen Durchmesser. 43
Tabelle 12. Volumenzunahme der einzelnen Atemwegabschnitte nach bimaxillärer Vorverlagerung. 45
Tabelle 13. Änderungen der Querschnittsflächen der definierten Ebenen I, II und III und die dazugehörigen Durchmesser. 45
Tabelle 14. Zusammenfassung der Verlagerungsstrecken und der Voluminaänderungen des Atemwegs. 62
Tabelle 15. Relevante Studien im Vergleich. 65

9.4 Legende/Graphikschlüssel

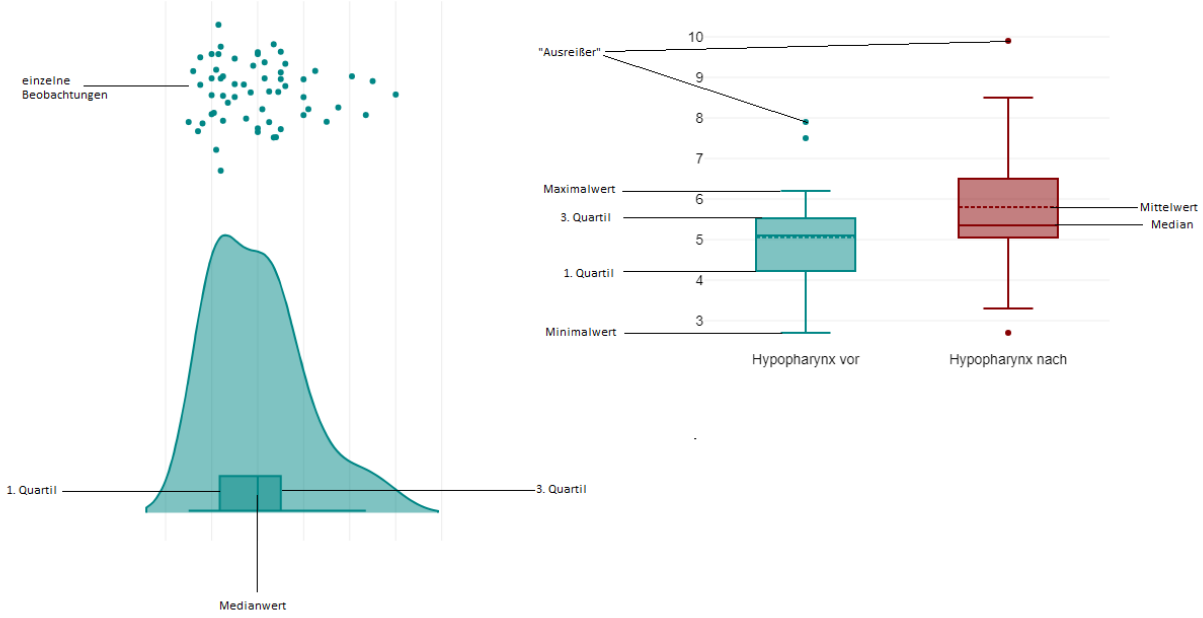

Legende der in DATAtab generierten Graphiken.

10 DANKSAGUNG

Hiermit möchte ich mich herzlich bei meinem Doktorvater Herrn Prof. Dr. Dr. Christopher Mohr (Direktor der Universitätsklinik für Mund-, Kiefer- und Gesichtschirurgie an den Kliniken Essen-Mitte), nicht nur für die wertvolle Unterstützung bei der Dissertation, sondern auch besonders für die exzellente Ausbildung und persönliche Betreuung in der Klinik, welche ich genießen durfte, bedanken.

Des Weiteren möchte ich mich gerne bei Herrn Dr. Roman Pförtner (leitender Oberarzt der Universitätsklinik für Mund-, Kiefer- und Gesichtschirurgie an den Kliniken Essen-Mitte) für die langjährige Unterstützung und chirurgische Ausbildung, nicht nur im Gebiet der orthognathen Chirurgie, bedanken.

Nicht zuletzt möchte ich mich bei meiner Partnerin (und zukünftigen Verlobten) Emily Jordan für ihre unendliche Unterstützung und Geduld bedanken.

11 LEBENSLAUF

Der Lebenslauf ist aus Gründen des Datenschutzes nicht enthalten.