



Tumorprothesenversorgung der unteren Extremität inklusive Wachstumsprothesen bei Jugendlichen bis 16 Jahren

Ergebnisse und Indikationen

N. M. Engel^{1,2} · A. Streitbürger^{1,2} · M. Nottrott^{1,2} · L. Podleska^{1,2} · W. K. Guder^{1,2} · J. Harde^{1,2} · J. Röder^{1,2}

¹ Universitätsklinikum Essen, Essen, Deutschland

² Abteilung für Tumororthopädie und Sarkomchirurgie, Universitätsklinikum Essen, Essen, Deutschland

Zusammenfassung

In diesem Beitrag

- Prothesendesign und Prognose
- Sarkome des Knochens bei Kindern und Jugendlichen
Osteosarkom · Ewing-Sarkom · Klinische Symptome · Ätiologie und genetische Prädisposition
- Indikationen und Kontraindikationen der Tumorendoprothetik
- Operationsplanung und präoperative (Patienten-)Vorbereitungen
- Implantatauswahl
Wachstumsprothesen · 3-D-gedruckte Individualimplantate
- Weichteilmanagement
- Postoperatives Management und Nachsorge
- Früh- und Spät komplikationen
- Ausblick

Hintergrund: Tumorprothesen werden mit guten Langzeitergebnissen bei Kindern und Jugendlichen mit Knochentumoren implantiert und ermöglichen meist einen langfristigen Extremitätenerhalt. Ebenso finden 3-D-gedruckte Individualimplantate zunehmend Anwendung.

Fragestellung: Mit diesem Beitrag wird eine Übersicht zu kindlichen und jugendlichen Knochentumoren und deren chirurgischer Behandlung gegeben. Aufgrund der Verteilungshäufigkeit der kindlichen und jugendlichen Knochentumoren mit einer Häufung im Bereich der unteren Extremität liegt der Schwerpunkt dieses Beitrags auf diesem Bereich.

Methodik: Es erfolgte die systematische Literaturrecherche bei PubMed sowie die Darstellung anhand der zentrumsinternen Erfahrungen.

Ergebnisse: Knochentumoren bei Kindern und Jugendlichen finden sich zumeist kniegelenknah. Die Verwendung von modularen Tumorprothesen stellt heutzutage die Therapie der Wahl dar, mit der in der Mehrzahl der Fälle ein langfristiger Extremitätenerhalt erreicht werden kann. Mittels Wachstumsprothesen kann bei jüngeren Kindern versucht werden, einer großen Beinlängendifferenz entgegenzuwirken. 3-D-gedruckte Individualimplantate kommen zunehmend zum Einsatz. Generell haben Tumorprothesen eine höhere Komplikationsrate als primäre Endoprothesen. Die am häufigsten auftretenden Komplikationen und daraus folgende Revisionseingriffe im Langzeit-Follow-up sind periprothetische Infektionen, Prothesenverschleiß und aseptische Lockerungen.

Schlüsselwörter

Knochentumoren · Megaprothese · Implantatdesign · Individualimplantat · Sarkome



QR-Code scannen & Beitrag online lesen

Die Verwendung von Mega-Endoprothesen nach Tumorresektion und hiermit einhergehenden großen Knochendefekten stellt bei Kindern und Jugendlichen eine Möglichkeit der Defektrekonstruktion dar. Insbesondere nach gelenknaher Tumorentfernung mit der Notwendigkeit des Gelenkersatzes kann so ein gutes funktionales Ergebnis erreicht werden.

Prothesendesign und Prognose

Tumorprothesen bieten durch ihr modulares Design die Möglichkeit, große Knochendefekte individuell ohne erhöhten Fertigungsaufwand zu rekonstruieren und auf intraoperative Gegebenheiten zu reagieren. Zusätzlich besteht die Möglichkeit zur Verwendung eines Individualimplantats (z. B. 3-D-Titandruck), welches mit einem erheblichen Planungsaufwand

patientenindividuell gefertigt wird. Mit diesem kann jedoch auf die teils sehr kleinen kindlichen Knochen und den gering ausgeprägten Weichteilmantel reagiert und ein gutes Operationsergebnis erreicht werden. Aufgrund der häufig epiphysären Tumorausdehnung und dem hiermit einhergehenden onkologisch notwendigen Verlust der Wachstumsfuge kann bei jungen Kindern die Versorgung mit einer Wachstumsendoprothese eine gute Option im Hinblick auf Beinlängendifferenzen und Funktionalität bieten. Verschiedene Verlängerungssysteme stehen zur Verfügung. Ebenso werden Individualprothesen regelhaft zusätzlich mit Wachstumsmodulen versehen.

» Im Vergleich zur Primärendoprothetik sind die Komplikationsraten von Tumorendoprothesen erhöht

Zu berücksichtigen ist, dass im Vergleich zur Primärendoprothetik die Komplikationsraten von Tumorendoprothesen erhöht sind. Bei langzeitüberlebenden Kindern und Jugendlichen nach Abschluss der onkologischen Therapie sind im Verlauf ggf. Revisionsoperationen aufgrund von Materialverschleiß oder periprothetischen Infektionen nötig [15].

Heutzutage wird jedoch trotz einer erhöhten Revisionsrate meist ein langfristiger Extremitätenerhalt mit zufriedenstellender Funktion erreicht [15] bei akzeptabler sekundärer komplikationsbedingter Amputationsrate [12, 19].

In einer Studie von Jeys et al. [12] wurde bei 1261 Patienten, welche mit einer Megaprothese versorgt wurden, eine sekundäre Amputationsrate 20 Jahre nach Implantation von nur 8,9% ermittelt, wobei nach 1980 implantierte Prothesen statistisch signifikant geringere Amputationsraten aufwiesen. Wie in anderen Studien zu Extremitätensarkomen stellten hierbei das Lokalrezidiv mit 63% und die periprothetische Infektion mit 34% die häufigsten Ursachen dar.

Sarkome des Knochens bei Kindern und Jugendlichen

Osteosarkom

Das Osteosarkom ist der häufigste bösartige Knochentumor im Kindes- und Jugendalter, welcher in Deutschland zuletzt 2,6% aller Krebserkrankungen der unter 18-Jährigen ausmachte [4]. Der Altersgipfel liegt zwischen dem 14. und 16. Lebensjahr [14]. Osteosarkome sind v. a. gelenknah in den Metaphysen der langen Röhrenknochen lokalisiert.

Eine Metastasierung erfolgt am häufigsten hämatogen mit Ausbildung pulmonaler Filiae. Das klassische zentrale Osteosarkom ist der häufigste Vertreter dieser Tumorentität und ist i. d. R. ein High-Grade-Tumor. Es existieren jedoch verschiedene eigenständige Subtypen des Osteosarkoms wie das teleangiektatische Osteosarkom, das periostale oder auch das parossale Osteosarkom. Hierbei kann es sich teils um Low-Grade-Tumoren handeln. Die Subtypen sind jedoch hinsichtlich der Auftretenswahrscheinlichkeit deutlich seltener.

Ewing-Sarkom

Ewing-Sarkome bilden die zweite große Gruppe der bösartigen Knochentumoren im Kindes- und Jugendalter und machen etwa 2,2% aller Krebserkrankungen in dieser Altersstufe aus [4]. Die häufigste Lokalisation ist das Becken, die zweithäufigste die Diaphysen der langen Röhrenknochen der unteren Extremität. Der Altersgipfel ist zwischen dem 10. und 20. Lebensjahr. Häufiger als beim Osteosarkom sind auch jüngere Kinder und Kleinkinder betroffen. Eine Metastasierung erfolgt früh meist in die Lunge, aber auch ossär und findet sich bei Erstdiagnose bei 20–25% der Patienten [6].

Weitere primäre Knochensarkome im Kindes- und Jugendalter sind z. B. Chondrosarkome, welche meist syndromassoziiert auftreten (z. B. multiple Enchondromatose), sowie seltene High-Grade-Sarkome (z. B. Rhabdomyosarkome, Leiomyosarkome mit primärer Knochenbeteiligung sowie Fibrosarkome des Knochens) oder das Adamantinom. Die Inzidenz dieser Tumoren ist jedoch deutlich niedriger, daher

werden diese Entitäten hier nicht einzeln aufgeführt.

Aufgrund der Verteilungshäufigkeit der Sarkome mit Dominanz an der unteren Extremität fokussiert sich der vorliegende Artikel der Übersicht halber auf die Tumorendoprothetik in diesem Bereich. Die allgemeinen Vorgehensweisen gelten jedoch für Knochensarkome sämtlicher Lokalisation.

Klinische Symptome

Klinisch zeigen sich i. d. R. über einen kurzen bis mittelfristigen Zeitraum progrediente Schmerzen und Schwellungen im Bereich des Tumors und/oder Funktionseinschränkungen und Lauf-faulheit. Zudem kommt es ggf. zu Rötungen, Überwärmung oder Nerven-/Gefäßkompressionssymptomen als Ausdruck einer parossalen Tumorkomponente.

» Bei Diagnosestellung bestehen die Beschwerden häufig über einen mehrwöchigen Zeitraum

Bei Diagnosestellung bestehen die Beschwerden häufig über einen mehrwöchigen Zeitraum. Pathologische Frakturen als erstes Symptom sind ebenso selten wie eine B-Symptomatik, welche sich meist erst bei fortgeschrittener systemischer Erkrankung manifestiert.

Ätiologie und genetische Prädisposition

Die genaue Ätiologie ist zumeist nicht bekannt. Eine mehrere Jahre vorhergegangene Strahlenexposition kann Ursache eines sekundären Osteosarkoms sein.

Während die Inzidenz des Osteosarkoms bei Patienten mit dem hereditären (bilateralen) Retinoblastom und anderen seltenen Syndromen wie dem Li-Fraumeni-Cancer-Family- oder Rothmund-Thomson-Syndrom deutlich erhöht ist, ist bei Patienten mit Ewing-Sarkomen keine genetische Prädisposition bekannt.

Bei V. a. auf einen bösartigen Knochenprozess sollte die Vorstellung in einem Sarkomzentrum erfolgen (Behandlungslleitfaden in **Abb. 1**).

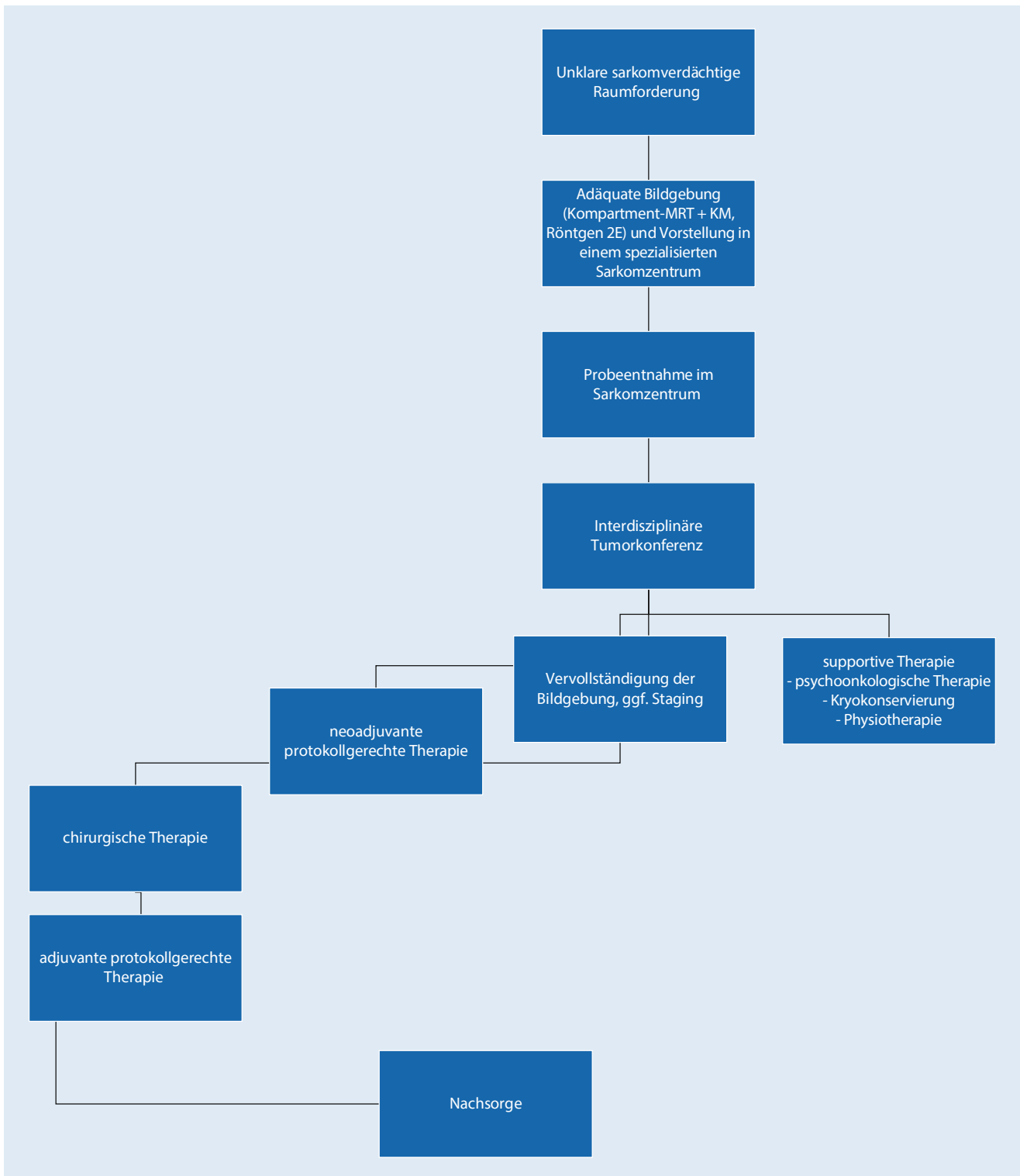


Abb. 1 ▲ Behandlungsleitfaden für Sarkome. 2E 2 Ebenen, KM Kontrastmittel, MRT Magnetresonanztomographie

Indikationen und Kontraindikationen der Tumorendoprothetik

Ziel der Operation zum Erreichen eines optimalen onkologischen Outcomes unter kurativer Voraussetzung ist die weite Tumoresektion nach Enneking [3]. Die Operation in einem spezialisierten Sarkomzentrum nach interdisziplinärem Tumorkonferenzbeschluss ist hierfür dringend gefordert.

Die Rekonstruktion des knöchernen und weichteiligen Defekts dient dem Extremitätenerhalt und der Wiederherstellung einer möglichst optimalen Funktion. Primäre Amputationen sind selten, mit sekundären komplikationsbedingten Amputationen muss jedoch im langfristigen Verlauf gerechnet werden.

Absolute Kontraindikationen für den primären Extremitätenerhalt und hiermit für die tumorendoprothetische Rekonstruktion können sowohl onkologisch begründet sein als auch auf funktionalen Gesichtspunkten basieren. Eine unter Erhalt der Extremität nicht zu realisierende vollständige Tumoresektion stellt eine solche Kontraindikation dar. Ebenso kann z. B. bei lokalem Tumorprogress unter neoadjuvanter Therapie eine Amputation aus onkologischen Abwägungen notwendig werden. Weitere Indikationen können u. a. durch eine zu stark eingeschränkte Funktion nach der Rekonstruktion begründet sein. So muss beispielsweise bei einer Tumorausdehnung, bei welcher sich trotz plastisch-chirurgischer Möglichkeiten keine ausreichende Weichteildeckung der Rekonstruktion realisieren lässt, die Sinnhaftigkeit der Rekonstruktion kritisch hinterfragt werden.

Unter den relativen Kontraindikationen ist v. a. bei kniegelenknahen Tumoren eine Tumorausdehnung in den Streckapparat und in die umliegenden Weichteile und die damit einhergehende erschwerte muskuläre Deckung sowie Gelenkstabilität und -funktion zu bedenken. So muss aus der Erfahrung der Autoren heraus z. B. bei intraartikulärer Tumorfiltration aufgrund der hohen Komplikationsrate und meist erheblich eingeschränkter Kniegelenkfunktion nach extraartikulärer Tumoresektion alternativ eine Amputation offen mit den Patienten bzw. den Eltern besprochen werden.

Bei gefäßnahen Tumoren, welche das Gefäß infiltrieren oder eine angestrebte R0-Resektion unter Erhalt des Hauptgefäßes nicht möglich machen, besteht eine relative Kontraindikation für den Extremitätenerhalt. In diesen seltenen Fällen kann ein Gefäßersatz zur Vermeidung einer Amputation evaluiert werden.

» Die Umdrehplastik als Sonderform der Amputation ist eine Alternative zur Extremitätenrekonstruktion

Aufgrund des großen Restwachstums beim sehr jungen Patienten (<5 Jahre) und der hiermit verbundenen Problematik der stark verkürzten Extremität bei Verlust einer Wachstumsfuge durch die Tumoresektion mit konsekutiver schlechter Funktion sowie des sehr gering ausgebildeten Weichteilmantels mit insuffizienter Defektdeckung stellt die Umdrehplastik als Sonderform der Amputation noch immer eine wichtige Alternative zur Extremitätenrekonstruktion dar. Sie verliert jedoch durch die fortschreitende Implantatentwicklung zunehmend an Bedeutung.

Für die knöcherne Defektrekonstruktion stehen grundsätzlich verschiedene Optionen zur Verfügung, die abhängig von Faktoren wie Alter, Tumorlokalisation, Begleittherapien (systemische Chemotherapie/lokale Strahlentherapie), Prognose und Funktionsanspruch ihr jeweiliges Indikationsspektrum haben. So stehen neben der endoprothetischen Versorgung verschiedene Arten der biologischen Rekonstruktion (autologe Fibulatransplantation, Allograft, Kallusdistraction oder auch Kombinationen aus mehreren Verfahren) zur Verfügung.

Die Wahl der Rekonstruktion ist immer eine individuelle Entscheidung, die im Vorfeld der Operation am besten schon zum Zeitpunkt der Diagnosestellung mit dem Patienten bzw. den Eltern getroffen wird. Hierdurch verbleibt ausreichend Zeit für die Planung des Eingriffs, die Einleitung optional notwendiger präoperativer Diagnostik (z. B. Dünnschicht-Computertomographie [CT] für die Implantatplanung, Angiographie für eine autologe Fibulaentnahme usw.) sowie die psychische und physische Vorbereitung des Patienten.

Bei rein diaphysären Defekten besitzen biologische Verfahren wie die gefäßgestielte autologe Fibulatransplantation den Vorteil eines hohen biologischen Konsolidierungspotenzials. Neben der Entnahmemorbidity der gesunden Seite sind allerdings nach adjuvanter Chemotherapie und notwendiger lokaler Radiatio insbesondere an der unteren Extremität lange Phasen mit Ent- bzw. Teilbelastung und hohe Raten an Pseudarthrosen, Frakturen oder Revisionen zu beachten [16].

Besteht aufgrund der Tumorausdehnung die Notwendigkeit der Gelenkrekonstruktion, so ist dies am besten mit einer Tumorendoprothese zu bewerkstelligen. Neue Fertigungstechniken wie das 3-D-Ti-tanddruckverfahren erweitern zunehmend das Indikationsspektrum von Implantaten, gehen jedoch mit einem erheblichen Planungs- und Kostenaufwand einher.

Operationsplanung und präoperative (Patienten-)Vorbereitungen

Die präoperative Bildgebung zur Planung der Tumoresektion sollte neben einem Röntgenbild der betroffenen Extremität in 2 Ebenen (mit Messlatte oder Messkugel) auch eine Kompartment-Magnetresonanztomographie (MRT) mit Kontrastmittel des betroffenen Knochens zum Ausschluss von Skip-Metastasen enthalten. Die Tumoresektion muss rechtzeitig geplant und die notwendige Bildgebung aktuell sein, sodass ausreichend Zeit bleibt, ggf. notwendige Individualimplantate oder spezielle Implantatgrößen zu bestellen. Ebenfalls sollten muskuläre Rekonstruktionsmöglichkeiten beherrscht oder ein plastischer Chirurg als Back-up zur Verfügung stehen, sodass nach Prothesenimplantation eine gute muskuläre Deckung gewährleistet ist.

Zeitnah im Vorfeld der Operation muss laborchemisch überprüft werden, dass die Leukozyten des Patienten nach neoadjuvanter Therapie bei mindestens 2000/μl und die Thrombozyten bei mindestens 80.000/μl liegen, um das perioperative Risiko hinsichtlich Blutungskomplikationen, Wundheilungsstörung und Infektion möglichst zu minimieren. Je nach präoperativem Hämoglobinwert und zu erwartendem Blutverlust müssen ausreichend viele

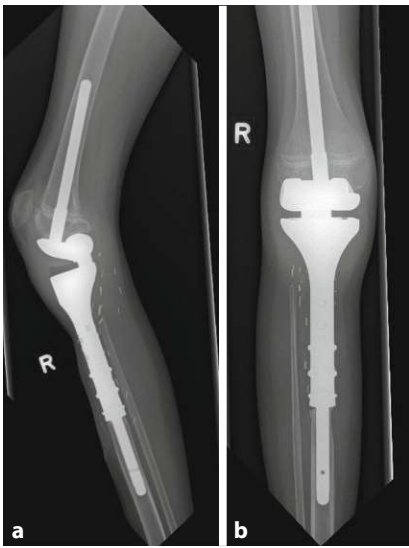

Abb. 2 ▲ Postoperatives Röntgenbild in 2 Ebenen (a lateral, b a.-p.) mit einer Tumorprothese der proximalen Tibia. Erläuterung s. Text

Erythrozytenkonzentrate für die Operation bereitgestellt werden.

Das Aufklärungsgespräch sollte rechtzeitig vor der Operation erfolgen. Hier sollte (je nach Alter) mit dem Patienten und den Eltern über Komplikationen, die zu erwartende Funktion und ggf. notwendige weitere Operationen im Verlauf des Lebens, aber auch über Therapiealternativen gesprochen werden.

» Vor dem Eingriff sollte auf die Notwendigkeit der postoperativen Beübung hingewiesen werden

Auch sollte im Vorfeld des Eingriffs bereits auf Nachsorgeempfehlungen und die Notwendigkeit der gezielten postoperativen Beübung der Extremität hingewiesen werden, um die weiteren Behandlungspartner hierdurch frühzeitig einzubeziehen.

Postoperativ kann langfristig oft ein hohes sportliches Niveau und eine aktive Teilhabe im Alltag erreicht werden [13]. Abhängig vom Prothesenmodell sollten postoperative Verhaltensweisen hinsichtlich Belastung und Bewegungsausmaß besprochen und die dringende Notwendigkeit von Physiotherapie zur Vermeidung von Schonhaltungen und Gelenkkontrakturen (unmittelbar nach der Op. sowie während der adjuvanten Therapie) betont werden. Im Anschluss an die adjuvante systemische Therapie und ggf. lokale ad-

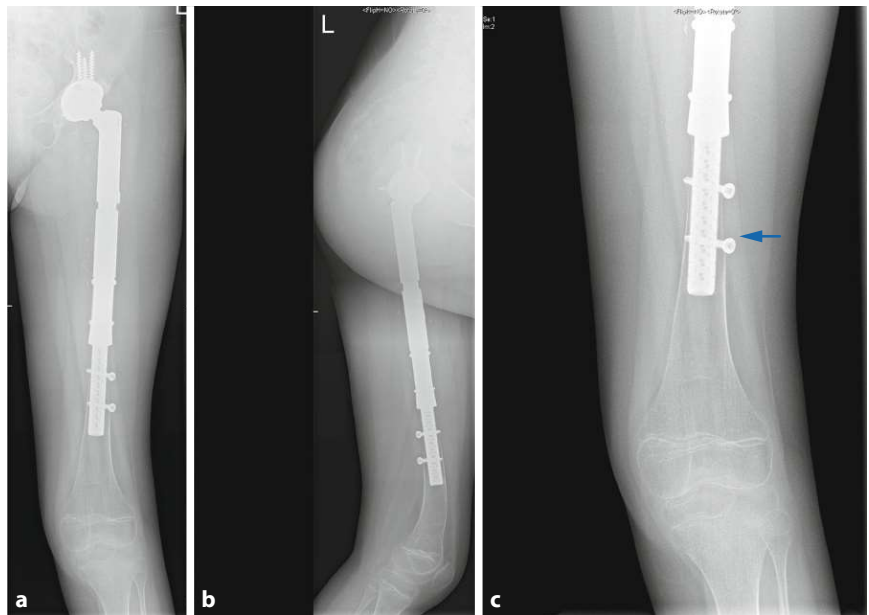


Abb. 3 ▲ Postoperatives Röntgenbild in 2 Ebenen (a a.-p., b lateral) mit einer Wachstums-Tumorprothese im Bereich des Femurs mit Hohlschaft. Z. n. sekundärem Einsetzen einer Hüftpfanne mit makroporöser Oberfläche zur Stabilisierung einer chronischen Subluxation und einer progredienten Beinlängendifferenz. Im distalen Knochenrest (c) des Femurs „stress-shielding“ im Sinne eines Verlusts der periprothetischen Knochendichte (Pfeil)

ditiv Strahlentherapie wird eine Rehabilitationsmaßnahme dringend empfohlen.

Eltern und Kinder sollten über die Notwendigkeit von zukünftigen Antibiotikaphylaxen bei Eingriffen mit dem Risiko einer Bakteriämie (z.B. Zahneingriffe) informiert werden.

Implantatauswahl

Nach der Tumorresektion können Tumorendoprothesen (bei Kindern und Jugendlichen i. d. R. zementfrei) unterschiedlicher Hersteller implantiert werden. Diese sind meist aus einer Titanlegierung gefertigt, bezüglich der Länge modular zusammensetzbar und verfügen über eine intraoperativ individuell einstellbare Rotation. Durch verschiedene Legierungen (z.B. Silberbeschichtungen) und Oberflächenstrukturen (Hydroxylapatit-Beschichtung, makroporöse Oberflächen) wird versucht, die Infektionsraten zu senken und die Osteointegration zu verbessern.

Neben den modularen Prothesen stehen verschiedene Arten der Sonder-/ Individualimplantate zur Auswahl. Abhängig von unterschiedlichen Faktoren, wie zu erwartendem Restwachstum, Größenausdehnung des Tumors, zu erwartenden

dem Weichteil- und Knochendefekt oder Lokalisation, können diese Implantate unter den individuellen knöchernen und weichteiligen Voraussetzungen gefertigt werden. Auch die sog. Wachstumsimplantate, die durch ein mechanisches Ausfahren des Prothesenkorpus den Verlust einer Wachstumsfuge ausgleichen können, sind Sonderimplantate und müssen als diese geplant werden.

Aus der persönlichen Erfahrung der Autoren heraus hat sich bei der Mehrzahl der Patienten eine zementfreie Schaftverankerung bewährt. Zementierte Verankerungstechniken sind absoluten Ausnahmefällen vorbehalten.

Ab einer zu erwartenden Beinlängendifferenz von mehr als 3 cm durch resektionsbedingten Verlust einer Wachstumsfuge sind Wachstumsprothesen zu bevorzugen.

Bei jungen Patienten mit noch offenen Wachstumsfugen kann durch Verwendung polierter, nicht einwachsender Schäfte die Wachstumsfuge geschont werden (Abb. 2). Das polierte Femurschild bei dem Fall in Abb. 2 erlaubt ein zumeist ungestörtes Restwachstum der Epiphysenfuge. Die Tibiaverankerung erfolgte hier mit einem 9cm langen, zementfreien hydro-

Hier steht eine Anzeige.



xylapatitbeschichteten Schaft. Die Schaftlängen sind unter den Systemen variabel, eine Länge von 12 cm oder mehr ist i. d. R. für erwachsene Patienten zu empfehlen. Bei Kindern werden häufig Schaftlängen von 9 cm verwendet, um ein bei Kindern auftretendes „stress-shielding“ zu reduzieren (▣ Abb. 3c).

Wachstumsprothesen

Die Frage der Implantation von Wachstumsprothesen muss unter Berücksichtigung der erhöhten Komplikationsrate und des noch zu erwartenden Restwachstums, welches durch (neo)adjuvante (Radio-)Chemotherapie oft vermindert ist, kritisch gestellt werden. Zur Verfügung stehen hier verschiedene nichtinvasive Verlängerungssysteme für die jeweilige Prothesenlokalisation.

Kleinere Beinlängendifferenzen, aus Sicht der Autoren <2–3 cm, sollten nach Wachstumsabschluss mittels Schuhausgleich oder während des Wachstums mit einer Epiphysiodese der kniegelenknahen Wachstumsfugen der Gegenseite ausgeglichen werden. Bei jugendlichen Patienten mit nicht mehr großem zu erwartendem Wachstumspotenzial sollte die Verwendung von standardisierten modularen Tumorprothesen mit zementfrei eingebrachtem Schaft des tumortragenden Knochens ohne Wachstumsoption erfolgen. Der Gelenkpartner wird dann mit einem polierten Schaft versorgt (▣ Abb. 2).

» Das durchschnittliche Patientenalter bei Implantation einer Wachstumsprothese liegt bei 10 Jahren

Im Verlauf sind häufig Wechseloperationen bzw. beim ausgewachsenen Patienten der Wechsel auf eine definitive Prothese aufgrund des Körpergewichts notwendig. Das durchschnittliche Patientenalter bei Implantation einer Wachstumsprothese liegt bei etwa 10 Jahren [19]. Bei deutlich jüngeren Patienten ist ein Beinlängenausgleich, ggf. trotz wachstumslenkender Maßnahmen der Gegenseite, mit dem primären Wachstumsmodul der Prothese eher nicht zu erreichen (hier müsste im Verlauf ein Wechsel des Verlängerungsmoduls für die weitere Distraction der Prothese erfolgen).

Die maximale Distaktionsstrecke ist herstellerepezifisch und abhängig von der Prothesengröße und -lokalisation. Limitierend für die Verlängerungen ist oft die Weichteilsituation (Muskelkontrakturen, traktionsbedingte Nervenläsionen und konsekutive Schmerzen) und eine durch die Patienten eingegangene Schonhaltung.

In der Anfangszeit der Wachstumsendoprothetik erfolgte die Verlängerung invasiv mittels multipler Operationen über einen kleinen Hautschnitt zur schrittweisen Distraction der Prothese. Ein wesentlicher Nachteil dieses Verfahrens war das wiederkehrende Risiko der periprothetischen Infektion und die Tatsache, dass in jeder Operation nicht zu viel Länge gewonnen werden konnte.

Mittlerweile erfolgt die postoperative Verlängerung i. d. R. nichtinvasiv über einen von außen angesteuerten integrierten Motor in der Prothese bzw. durch einen implantierten Verlängerungsnagel mittels Kallusdistraction in einem ambulanten Setting [2]. Im Femur ist eine kontinuierliche Verlängerung von etwa 1 mm/Tag, am Unterschenkel von etwa 0,7 mm/Tag möglich.

Staals et al. [19] veröffentlichten kürzlich eine große Multizenterstudie aus 15 europäischen Tumorzentren, in der das Outcome von 299 Wachstumstumorprothesen im Bereich des distalen Femurs untersucht wurde. Im Zeitintervall von 1986 bis 2019 wurden v. a. nichtinvasive Verlängerungsimplantate verwendet (80%). Es zeigte sich bei den meisten Herstellern ein gutes Implantatüberleben mit über 80% im 10-Jahres-Follow-up. Jedoch wurden bei 61% der Patienten wiederholte Operationen notwendig. Der häufigste Grund für Revisionsoperationen war der Abschluss der Verlängerung und Wechsel auf ein definitives Implantat. Nichtinvasive Wachstumsprothesen konnten mit 11,8% ein deutlich geringeres Infektionsrisiko gegenüber den invasiven Wachstumsprothesen mit 22,9% im 10-Jahres-Follow-up zeigen. Bei 194 Patienten waren Ergebnisse zu der Beinlänge vorhanden, 76 davon hatten keine relevante Beinlängendifferenz. Bei den anderen 127 wurde eine durchschnittliche Beinlängendifferenz von 23 mm angegeben (Spanne: 4–87 mm). Bei 12% des Patientenkollektivs trat ein Prothesenin-

fekt auf. Eine sekundäre Amputation nach Implantation einer Wachstumsprothese im Bereich des distalen Femurs wurde bei 20 (7%) von 299 Patienten notwendig.

3-D-gedruckte Individualimplantate

Eine ausgedehnte langstreckige knöchernen Tumorausdehnung oder das Vorliegen von Skip-Metastasen machten bis vor wenigen Jahren den Ersatz des gesamten Knochens (z. B. totales Femur) mit Ersatz von 2 Gelenken und Zerstörung der (gesunden) Wachstumsfugen notwendig, da bei einem Restknochenanteil von unter etwa 8 cm zum Gelenk bzw. der Wachstumsfuge eine stabile Implantatverankerung mit konventionellen Schäften nicht möglich ist.

Dank der Entwicklung neuer Fertigungstechniken wie dem 3-D-Titandruckverfahren ist es mittlerweile möglich, auch bei sehr kurzem Restknochen eine sichere Verankerung zu schaffen und so „gelenksparend“ und beim Kind ggf. unter Schonung der gesunden, nicht betroffenen Wachstumsfugen zu operieren (▣ Abb. 4). Aus der eigenen Erfahrung besitzen die 3-D-gedruckten Implantate mit ihrer offenen makroporösen Struktur ein großes Potenzial dafür, dass zukünftig mehr Gelenke und Wachstumsfugen erhalten und gleichzeitig die Komplikationsraten reduziert werden können. Jedoch muss bedacht werden, dass hierbei intraoperativ ggf. keine Ausweich- und Ersatzimplantate zur Verfügung stehen und langfristige Studienergebnisse zur Funktion, zu Komplikationen und zur Implantatstandzeit aktuell noch ausstehen.

Angelini et al. präsentierten in einer ersten Studie zufriedenstellende Ergebnisse von 3-D-gedruckten Individualprothesen im Bereich der muskuloskeletalen Onkologie mit akzeptablen Raten für Infektionen und Wundheilungsstörungen [1]. Ein längeres Follow-up dieser Studie steht noch aus.

Weichteilmanagement

Bei sämtlichen endoprothetischen Rekonstruktionen ist das adäquate Weichteilmanagement entscheidend für das langfristige Implantat- und Extremitätenüberleben sowie das funktionale Ergeb-

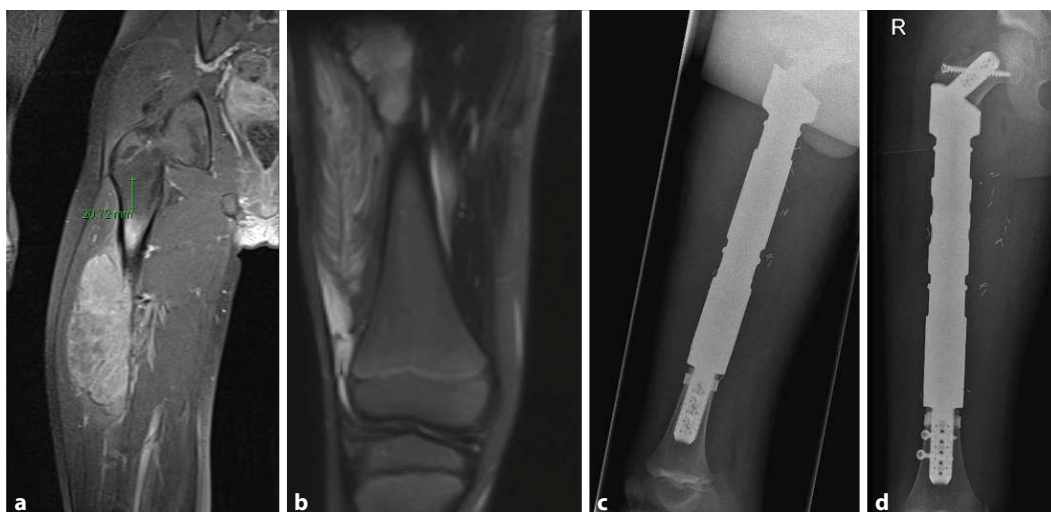


Abb. 4 ◀ Präoperative MRT (a,b) und postoperative Röntgenbildgebung (c,d) eines Patienten mit Ewing-Sarkom des Femurs und Rekonstruktion mit 3-D-gedruckter Individualprothese unter Schonung der Gelenke und Wachstumsfugen. MRT Magnetresonanztomographie

nis. Die vollständige muskuläre Implantatdeckung schützt das Implantat und reduziert das periprotetische Infektrisiko signifikant. Die Verwendung lokaler Muskellappenplastiken muss daher vom Operateur beherrscht werden. Ein gestielter Gastroknemiuschwenklappen ist z. B. beim proximalen Tibiaersatz zur Deckung der Prothese unvermeidbar und wird auch regelhaft bei extraartikulären Kniegelenkresektionen angewandt. Zum spannungsfreien Hautverschluss empfiehlt sich dort meist eine Meshgraft-Hautplastik mit einer temporären Vakuumtherapie. Freie Lappen, wie z. B. ein freier Latissimustransfer oder fasziokutane Lappenplastiken, werden v. a. in Revisionseingriffen und seltener in der Primärvorsorgung eingesetzt.

» Die Verwendung eines Anbindungsschlauchs dient der Funktionsverbesserung und Komplikationsreduktion

Die Verwendung eines sog. Anbindungsschlauchs, welcher über das Implantat gestülpt wird, dient einerseits der Funktionsverbesserung durch eine mechanische Verbindung der Weichteile (Refixation der zuvor abgelösten Sehnen und Muskeln, Kapselrekonstruktion), andererseits der Komplikationsreduktion durch Reduktion des Totraums um das Implantat. Insbesondere im Bereich des proximalen Femurs, der proximalen Tibia und des proximalen Humerus empfiehlt sich dessen Nutzung.

Während die perioperative (Single-Shot-)Antibiotikaprophylaxe mit z. B. einem Cephalosporin der 3. Generation als generell indiziert gilt, wird der Nutzen der etablierten prolongierten Gabe kontrovers diskutiert und ist Gegenstand einer aktuellen Studie [18].

Postoperatives Management und Nachsorge

Die bevorzugte zementfreie Verankerung der Implantate bedingt eine Teilbelastung/Entlastung des operierten Beins für einen Zeitraum von mindestens 6 Wochen mit anschließender Aufbelastung. Abhängig vom operativen Weichteilmanagement (v. a. im Bereich des Kniegelenks) kann eine mehrwöchige Ruhigstellung des Gelenks notwendig werden. Dies betrifft vornehmlich den proximalen Tibiaersatz aufgrund der Rekonstruktion des Streckapparats. Im Anschluss muss die funktionelle Beübung erfolgen, um Kontrakturen zu vermeiden. Kniegelenkersetzende Tumorprothesen sind mechanisch bedingt bis 95° flektierbar, sodass z. B. Fahrradfahren zumeist möglich ist.

Bei Implantation einer Wachstumsprothese wird der Verlängerungsbeginn abhängig von der onkologischen Therapie, den Weichteilverhältnissen und der Beinlängendifferenz festgelegt. Während der Verlängerung sind regelmäßige klinisch-radiologische Kontrollen notwendig. Bei implantierten Wachstumsmotoren darf aufgrund der elektronischen Komponenten keine MRT-Kontrolle erfolgen.

Abhängig von der Grunderkrankung ist die leitliniengerechte Nachsorge zu beachten [20, 21].

Früh- und Spätkomplikationen

Perioperative Komplikationen treten bei Tumorprothesen deutlich häufiger auf als in der Primärendoprothetik [5]. Komplikationen, insbesondere Implantatversagen und periprotetische Infektionen, sind im Bereich der unteren Extremität häufiger als im Bereich der oberen. Die prothesenbedingten Komplikationen werden nach der Henderson-Klassifikation beschrieben [11].

» Für den proximalen bzw. totalen Femurersatz stellt die Luxation die häufigste Komplikation dar

Zu den Frühkomplikationen gehört u. a. das Weichteilversagen mit Wundheilungsstörung in der direkten postoperativen Phase. Lokale Faktoren wie der aufwendige operative Eingriff mit Implantation eines großen Fremdkörpers, eine vorangegangene Strahlentherapie oder die lokale und systemische Immunsuppression durch die neoadjuvante Chemotherapie bedingen diese Problematik. Im Verlauf von Wundheilungsstörungen kommt es bei etwa 1/3 der Patienten zu einer periprotetischen Infektion [10]. Die adjuvante Chemotherapie sollte daher erst bei reizlosen postoperativen Wundverhältnissen, frühestens jedoch 14 Tage nach dem Eingriff fortgeführt werden.

Für den proximalen bzw. totalen Femurersatz stellt die Luxation die häufigste Komplikation dar und betrifft v. a. monopolare Pfannensysteme [9]. Durch die Wahl eines Duokopfs oder einer tripolaren Pfanne sowie der Verwendung eines Anbindungsschlauchs zur primären Stabilisierung kann die Rate an Luxationen signifikant reduziert werden und stellt heutzutage nur noch ein untergeordnetes Problem dar. Generell muss intraoperativ die Beweglichkeit und Luxationstendenz der Prothese getestet und die Weichteilspannung gut eingestellt werden. Postoperativ kann durch eine gezielte Anleitung des Patienten zur Vermeidung einer Adduktion über die Nulllinie und Flexion größer 90° das Luxationsrisiko weiter reduziert werden.

Im mittel- bis langfristigen Verlauf sind aseptische Schaftlockerungen ein häufiges Problem mit der Notwendigkeit zur operativen Revision. Abhängig vom Implantatdesign und der Verankerungstechnik (zementiert/nichtzementiert) sowie der Lokalisation ergeben sich stark differierende Angaben bzgl. der Auftretenswahrscheinlichkeit [9]. Insgesamt ist diese Problematik in den vergangenen Jahren jedoch deutlich zurückgegangen.

Die Hauptproblematik des Materialversagens besteht beim Kniegelenkersatz, bedingt durch Verschleißerscheinungen der einzelnen Komponenten. Der Verschleiß wiederum führt zu sekundären Problemen wie einer Instabilität mit Funktionseinschränkungen, einer endogenen Synovitis als lokale Reaktion auf die Abriebpartikel und kann im schlimmsten Fall zur aseptischen Implantatlockerung führen. Auch hier gilt, dass durch die Verbesserung der Implantatkomponenten diese Problematik geringer ausgeprägt ist und sich die Standzeiten der Prothesen mittlerweile verlängert haben [7]. Letztendlich ist bei langzeitüberlebenden Kindern und Jugendlichen jedoch zwangsläufig mit einem mechanischen Verschleiß des Gelenkmechanismus zu rechnen. In diesen Fällen muss individuell mit dem Patienten, abhängig vom Funktionsanspruch und Leidensdruck sowie dem Grad der Instabilität der Prothese, eine Revision besprochen werden. Zu bedenken ist hierbei, dass jegliche Revisionsoperation mit einem hohen Infekti-

onsrisiko behaftet ist und die Indikation hierfür gut abgewogen werden muss.

Die schwerwiegendste und zweithäufigste Komplikation ist die periprothetische Infektion. Implantatassoziierte Infektionen werden lokalisationsabhängig mit einer Häufigkeit von bis zu 20 % beschrieben und treten meist als exogen bedingte Infektionen auf [8, 10]. In dem eigenen Kollektiv der Autoren traten die Infektionen in der überwiegenden Anzahl der Fälle innerhalb der ersten 15 Monate nach Implantation auf und sind somit sicherlich großenteils mitbedingt durch die Immunsuppression im Rahmen der systemischen Therapie. Später auftretende Infektionen sind meist bedingt durch eine hämatogene Bakteriämie im Rahmen von sonstigen Infektionen. Als weiterer negativer Einflussfaktor gilt die lokale Strahlentherapie [17].

Einen festgelegten Therapiestandard bei Auftreten einer implantatassoziierten Infektion gibt es aufgrund der individuellen Therapieoptionen nicht. Ein akuter Frühinfekt kann, wenn rechtzeitig diagnostiziert, durch ein einzeitiges Vorgehen unter Retention des Implantats mit guten Erfolgsquoten therapiert werden. Chronische Infektionen werden i. d. R. durch eine zweizeitige Wechseloperation mit komplettem Prothesenausbau und zwischenzeitiger Implantation eines antibiotikahaltigen Zementspacers behandelt. Die Notwendigkeit der sekundären Amputationen aufgrund einer nicht ausheilenden periprothetischen Infektion ist auch heutzutage nicht immer vermeidbar [12, 19] und stellt weiterhin ein Problem dar.

Ausblick

Tumorendoprothesen sind bei Kindern und Jugendlichen eine gute Möglichkeit der Extremitätenerhaltenden Tumorresektion und Rekonstruktion. Bei langzeitüberlebenden Kindern und Jugendlichen zeigt sich im Verlauf zwangsläufig ein Verschleiß des Gelenkmechanismus. Hier ist jede Revision individuell mit dem Patienten abhängig vom Funktionsanspruch und Leidensdruck zu besprechen.

Wachstumsprothesen sind bei einer großen zu erwartenden Beinlängendifferenz insgesamt durch die mittlerweile

nichtinvasive Verlängerung eine gute Option, den Verlust einer Wachstumsfuge zu kompensieren. 3-D-gedruckte Implantate erscheinen im kurzfristigen Follow-up vielversprechend und ermöglichen gelenk- und wachstumsschonende Eingriffe. Langzeitstudienresultate stehen diesbezüglich noch aus.

Fazit für die Praxis

- Tumorendoprothesen bei Kindern und Jugendlichen mit Knochensarkomen stellen inzwischen das Standardverfahren in der Rekonstruktion dar.
- Abhängig von der zu erwartenden Beinlängendifferenz können Wachstumsprothesen unter Berücksichtigung der Komplikationen und Risiken Anwendung finden.
- Revisionsoperationen sind häufiger als in der Primärendoprothetik.
- Die periprothetische Infektion stellt die gravierendste Komplikation dar und erfordert i. d. R. einen zweizeitigen Prothesenwechsel.
- 3-D-gedruckte Implantate zum Erhalt der gesunden Wachstumsfuge sowie der nicht betroffenen Gelenke erscheinen für die Zukunft vielversprechend.

Korrespondenzadresse



N. M. Engel

Abteilung für Tumororthopädie und Sarkomchirurgie, Universitätsklinikum Essen
Hufelandstr. 55, 45147 Essen, Deutschland
ninamyline.engel@uk-essen.de

Einhaltung ethischer Richtlinien

Interessenkonflikt. N. M. Engel, M. Nottrott, L. Podleska, W. K. Guder und J. Röder geben an, dass kein Interessenkonflikt besteht. A. Streitbürger und J. Harades geben an, Forschungsunterstützung durch die Firma Implantcast, Buxtehude, zu erhalten.

Ethische Standards gemäß der Deklaration von Helsinki wurden für die Erstellung dieses Beitrages eingehalten.

Open Access. Dieser Artikel wird unter der Creative Commons Namensnennung 4.0 International Lizenz veröffentlicht, welche die Nutzung, Vervielfältigung, Bearbeitung, Verbreitung und Wiedergabe in jeglichem Medium und Format erlaubt, sofern Sie den/die ursprünglichen Autor(en) und die Quelle ordnungsgemäß nennen, einen Link zur Creative Commons Lizenz beifügen und angeben, ob Änderungen vorgenommen wurden.

Die in diesem Artikel enthaltenen Bilder und sonstiges Drittmaterial unterliegen ebenfalls der genannten Creative Commons Lizenz, sofern sich aus der Abbildungslegende nichts anderes ergibt. Sofern das betreffende Material nicht unter der genannten Creative Commons Lizenz steht und die betreffende Handlung nicht nach gesetzlichen Vorschriften erlaubt ist, ist für die oben aufgeführten Weiterverwendungen des Materials die Einwilligung des jeweiligen Rechteinhabers einzuholen.

Weitere Details zur Lizenz entnehmen Sie bitte der Lizenzinformation auf <http://creativecommons.org/licenses/by/4.0/deed.de>.

Literatur

- Angelini A, Kotrych D, Trovarelli G, Szafranski A, Bohatyrewicz A, Ruggieri P (2020) Analysis of principles inspiring design of three-dimensional-printed custom-made prostheses in two referral centres. *Int Orthop* 44(5):829–837. <https://doi.org/10.1007/s00264-020-04523-y>
- Dotan A, Dadia S, Bickels J, Nirkin A, Flusser G, Issakov J, Neumann Y, Cohen I, Ben-Arush M, Kollender Y, Meller I (2010) Expandable endoprosthesis for limb-sparing surgery in children: long-term results. *J Child Orthop* 4(5):391–400. <https://doi.org/10.1007/s11832-010-0270-x>
- Enneking WF, Spanier SS, Godman MA (2003) A system for the surgical staging of musculoskeletal sarcoma. *Clin Orthop Relat Res* 415:4–18
- Erdmann F, Kaatsch P, Grabow D, Spix C (2020) German childhood cancer registry—annual report 2019 (1980–2018). Institute of Medical Biostatistics, Epidemiology and Informatics (IMBEI) at the University Medical Center of the Johannes Gutenberg University, Mainz
- Espehaug B, Furnes O, Engesaeter LB, Havelin LI (2009) 18 years of results with cemented primary hip prostheses in the Norwegian Arthroplasty Register: concerns about some newer implants. *Acta Orthop* 80(4):402–412. <https://doi.org/10.3109/17453670903161124>
- Gaspar N, Hawkins DS, Dirksen U, Lewis IJ, Ferrari S, Le Deley MC, Kovar H, Grimer R, Whelan J, Claude L, Delattre O, Paulussen M, Picci P, Sundby Hall K, van den Berg H, Ladenstein R, Michon J, Hjorth L, Judson I, Luksch R, Bernstein ML, Marec-Bérard P, Brennan B, Craft AW, Womer RB, Juergens H, Oberlin O (2015) Ewing Sarcoma: Current Management and Future Approaches Through Collaboration. *J Clin Oncol* 33(27):3036–3046. <https://doi.org/10.1200/JCO.2014.59.5256>
- Gosheger G, Gebert C, Ahrens H, Streitbuenger A, Winkelmann W, Harges J (2006) Endoprosthetic reconstruction in 250 patients with sarcoma. *Clin Orthop Relat Res* 450:164–171. <https://doi.org/10.1097/01.blo.0000223978.36831.39>
- Harges J, Gebert C, Schwappach A, Ahrens H, Streitburger A, Winkelmann W, Gosheger G

Tumor endoprosthetics in the lower limb including expandable prostheses in adolescents up to 16 years. Results and indications

Background: Tumor endoprostheses are now implanted with good long-term results in children and adolescents with malignant bone tumors and usually allow long-term limb preservation. Three-dimensional (3D)-printed custom-made implants are increasingly used.

Objectives: The purpose of this article is to provide an overview of childhood and adolescent bone tumors and their surgical treatment. The focus of this article is on the lower extremity due to the increased incidence of childhood and adolescent bone tumors in the lower extremity.

Methods: The results of a systematic literature search of PubMed and our center's internal experience are presented.

Results and conclusion: Bone tumors in children and adolescents are most frequently found around the knee joint. The therapy of choice is, nowadays, the use of modular tumor prostheses, which are associated with long-term limb preservation in the majority of individuals. Expandable prostheses are used in younger growing children to counteract a large difference in limb length. 3D-printed custom-made implants are increasingly used. In general, tumor prostheses are associated with a higher complication rate compared to primary endoprostheses. Complications and subsequent revision procedures in long-term follow-up include periprosthetic infections, prosthesis wear and aseptic loosening.

Keywords

Bone neoplasms · Megaprosthesis · Prosthesis design · Custom-made implant · Sarcomas

- (2006) Characteristics and outcome of infections associated with tumor endoprostheses. *Arch Orthop Trauma Surg* 126(5):289–296. <https://doi.org/10.1007/s00402-005-0009-1>
- Harges J, Ahrens H, Gosheger G, Nottrott M, Dieckmann R, Henrichs MP, Streitbürger A (2014) Komplikationsmanagement bei Megaprothesen [Management of complications in megaprotheses]. *Unfallchirurg* 117(7):607–613. <https://doi.org/10.1007/s00113-013-2477-z>
- Harges J, Henrichs MP, Gosheger G, Guder W, Nottrott M, Andreou D, Bormann E, Eveslage M, Hauschild G, Streitbürger A (2018). Tumour endoprosthesis replacement in the proximal tibia after intra-articular knee resection in patients with sarcoma and recurrent giant cell tumour. *Int Orthop* 42(10):2475–2481. <https://doi.org/10.1007/s00264-018-3893-z>
- Henderson ER, O'Connor MI, Ruggieri P, Windhager R, Funovics PT, Gibbons CL, Guo W, Hornicek FJ, Temple HT, Letson GD (2014) Classification of failure of limb salvage after reconstructive surgery for bone tumours: a modified system including biological and expandable reconstructions. *Bone Joint J* 96-B(11):1436–1440. <https://doi.org/10.1302/0301-620X.96B11.34747>
- Jeys LM, Grimer RJ, Carter SR, Tillman RM (2003) Risk of amputation following limb salvage surgery with endoprosthetic replacement, in a consecutive series of 1261 patients. *Int Orthop* 27(3):160–163. <https://doi.org/10.1007/s00264-003-0429-x>
- Mester B, Guder W, Streitbürger A, Schoepp C, Nottrott M, Podleska L, Dudda M, Harges J (2021) Return to Sports and Activity in Tumor Orthopaedics. *Z Orthop Unfall*. <https://doi.org/10.1055/a-1676-5266>
- Mirabello L, Troisi RJ, Savage SA (2009) Osteosarcoma incidence and survival rates from 1973 to 2004: data from the Surveillance, Epidemiology, and End Results Program. *Cancer* 115(7):1531–1543. <https://doi.org/10.1002/cncr.24121>
- Morgan HD, Cizik AM, Leopold SS, Hawkins DS, Conrad EU (2006) 3rd. Survival of tumor megaprotheses replacements about the knee. *Clin Orthop Relat Res* 450:39–45. <https://doi.org/10.1097/01.blo.0000229330.14029.0d>
- Sainsbury DCG, Liu EH, Alvarez-Veronesi MC, Ho ES, Hopyan S, Zuker RM, Borschel GH (2014) Long-term outcomes following lower extremity sarcoma resection and reconstruction with vascularized fibula flaps in children. *Plast Reconstr Surg* 134(4):808–820. <https://doi.org/10.1097/PRS.0000000000000555>
- Schmidt-Braekling T, Streitbuenger A, Gosheger G, Boettner F, Nottrott M, Ahrens H, Dieckmann R, Guder W, Andreou D, Hauschild G, Moellenbeck B, Waldstein W, Harges J (2017) Silver-coated megaprotheses: review of the literature. *Eur J Orthop Surg Traumatol* 27(4):483–489. <https://doi.org/10.1007/s00590-017-1933-9>
- Schneider P, Heels-Ansdell D, Thabane L, Ghert M; PARITY Investigators (2021) Prophylactic Antibiotic Regimens In Tumor Surgery (PARITY): a multicenter randomized controlled study comparing alternative antibiotic regimens in patients undergoing tumor resections with endoprosthetic replacements—a statistical analysis plan. *Trials* 22(1):223. <https://doi.org/10.1186/s13063-021-05147-2>
- Staals EL, Sambri A, Campanacci DA, Muratori F, Leithner A, Gilg MM, Gortzak Y, Van De Sande M, Dierselhuys E, Mascard E, Windhager R, Funovics P, Schinhan M, Vyrva O, Sys G, Bolshakov N, Aston W, Gikas P, Schubert T, Jeys L, Abudu A, Manfrini M, Donati DM (2020) Expandable distal femur megaprosthesis: A European Musculoskeletal

Oncology Society study on 299 cases. J Surg Oncol.
<https://doi.org/10.1002/jso.26060>

20. https://www.awmf.org/uploads/tx_szleitlinien/025-005I_S1_Osteosarkome_2021-11.pdf, Zugriff 13. Dez. 2021
21. https://www.awmf.org/uploads/tx_szleitlinien/025-006I_S1_Ewing_Sarkome_Kinder_Jugendliche_2014-06-abgelaufen.pdf, Zugriff 13. Dez. 2021



www.springermedizin.de/cme Automatische Übermittlung Ihrer CME-Punkte an die Ärztekammer

Die auf www.SpringerMedizin.de/cme erworbenen CME-Punkte können auf Ihren Wunsch hin elektronisch an die Ärztekammer übermittelt werden.

So einfach geht's:

➤ Einheitliche Fortbildungsnummer (EFN) hinterlegen
Möchten Sie Ihre auf CME.SpringerMedizin.de gesammelten CME-Punkte direkt an Ihre Ärztekammer übermitteln, hinterlegen Sie Ihre EFN bitte bei der Registrierung. Wenn Sie bereits registriert sind, können Sie Ihre EFN jederzeit unter dem Punkt *Meine Daten* nachtragen. Ihre CME-Punkte werden ab sofort automatisch an Ihre Ärztekammer übermittelt.

Weitere Informationen zur elektronischen Punkteübermittlung der Bundesärztekammer finden Sie unter www.eiv-fobi.de

Teilnehmen und weitere Informationen unter:
www.SpringerMedizin.de/cme

Unser Tipp: Mit den **e.Med-Kombi-Abos** stehen Ihnen die CME-Kurse der Fachzeitschriften von Springer Medizin in elektronischer Form zur Verfügung. Auf Wunsch erhalten sie mit den e.Med-Kombi-Abos darüber hinaus eine gedruckte Fachzeitschrift Ihrer Wahl.

Testen Sie e.Med kostenlos und unverbindlich!

Jetzt informieren unter
www.springermedizin.de → „Abo-Shop“
oder telefonisch unter 0800-77 80 777
(Montag bis Freitag, 10 bis 17 Uhr)

DuEPublico

Duisburg-Essen Publications online

UNIVERSITÄT
DUISBURG
ESSEN

Offen im Denken

ub | universitäts
bibliothek

Dieser Text wird via DuEPublico, dem Dokumenten- und Publikationsserver der Universität Duisburg-Essen, zur Verfügung gestellt. Die hier veröffentlichte Version der E-Publikation kann von einer eventuell ebenfalls veröffentlichten Verlagsversion abweichen.

DOI: 10.1007/s00761-022-01121-y

URN: urn:nbn:de:hbz:465-20220812-091950-1



Dieses Werk kann unter einer Creative Commons Namensnennung 4.0 Lizenz (CC BY 4.0) genutzt werden.