Medizinische Fakultät
der
Universität Duisburg-Essen

Aus der Klinik für Strahlentherapie

Retrospektive Analyse einer Dosisverteilung, dosisbezogene Komplikationen und Quantifizierung der Ergebnisse einer Brachytherapie mit Ruthenium-Applikatoren (Rh-106) bei posterior gelegenen Aderhautmelanomen.

I n a u g u r a l – D i s s e r t a t i o n
zur
Erlangung des Doktorgrades der Medizin
durch die Medizinische Fakultät
der Universität Duisburg-Essen

Vorgelegt von
Ekaterina Sokolenko
aus Khabarovsk
2021

DuEPublico
Duisburg-Essen Publications online

UNIVERSITÄT DUISBURG ESSEN
Offen im Denken

ub universitäts bibliothek

Diese Dissertation wird via DuEPublico, dem Dokumenten- und Publikationsserver der Universität Duisburg-Essen, zur Verfügung gestellt und liegt auch als Print-Version vor.

DOI: 10.17185/duepublico/76400
URN: urn:nbn:de:hbz:465-20220818-102335-6

Alle Rechte vorbehalten.

Dekan: Herr Univ.-Prof. Dr. med. J. Buer
1. Gutachter: Herr Univ.-Prof. Dr. med. M. Stuschke
2. Gutachter: Herr Priv.-Doz. Dr. med. G. Anastassiou
3. Gutachter: Herr Univ.-Prof. Dr. med. O. Zeitz

Tag der mündlichen Prüfung: 9. Mai 2022

Inhaltsverzeichnis

1.	Einleitung	7
1.1	Epidemiologie	7
1.2	Morphologie	7-8
1.3	Genetik	8-9
1.4	Metastasierung	9-10
1.5	Diagnostik	10
1.5.1	Anamnese und klinische Symptome	10
1.5.2	Ophthalmoskopie	11
1.5.3	Bildgebende Verfahren	11
1.5.3.1	Fotodokumentation und Autofluoreszenz	11-12
1.5.3.2	Ultraschall	12-13
1.5.3.3	Fluoreszenz- und Indocyanin-Grün Angiographie	13-14
1.5.3.4	Kernspintomographie	14-15
1.5.4	Diaphanoskopie	15
1.5.5	Biopsie	16
1.6	Differentialdiagnostik	16-18
1.7	Therapie	18
1.7.1	Chirurgische Methoden	18
1.7.1.1	Enukleation	18-19
1.7.1.2	Tumorresektion	19-20
1.7.2	Transpupillare Thermotherapie	20

1.7.3 Strahlentherapie 20-22

1.8 Operative Technik der Brachytherapie 22-23

1.9 Physikalische Grundlagen 23- 26

1.10 Biologische Grundlagen 26-29

1.11 Tumorregression 29

1.12 Komplikationen und deren Therapie 29-34

2. Zielsetzung 35

3. Untersuchungsmaterial und Methodik 36

3.1 Methode 36

3.2 Einschlusskriterien 36-37

3.3 Ausschlusskriterien 37

3.4 Datenerfassung 37

3.5 Analyse der Daten, Beschreibung des Arbeitsprogramms 37-39

3.6 Nachbeobachtung und Erfassung der lokalen Komplikationen 39-42

3.7 Komplikationen in Bezug auf Dosisverteilung 42

3.8 Statistische Analyse 42-43

4. Ergebnisse 44

4.1 Hauptzielkriterien 44

4.2 Ausgangsdaten 44

4.3 Nachbeobachtungszeit 45

4.4 Tumorcharakteristika 45-46

4.5 Ophthalmologischer Ausgangsbefund 46-47

4.6 Bestrahlungsdaten 47-48

4.7 Tumorkontrolle 48

4.8 Enukleation 49

4.9 Dosisverteilung 49-50

4.10 Einfluss der Dosis auf die Strahlenoptikopathie 50-52

4.11 Winkel des Tumor-Papillenkontakts 52-54

4.12 Einfluss der Dosis auf die Strahlenretinopathie 54-58

4.13 Einfluss der Dosis auf den Visusverlauf 58-60

5. Diskussion 61

5.1 Patientenpopulation 61-62

5.2 Tumoreigenschaften 62

5.3 Tumorkontrolle 62-63

5.4 Augenerhalt 63

5.5 Strahlenkomplikationen 64

5.5.1 Kataraktbildung 64

5.5.2 Sekundäres Glaukom 64

5.5.3 Dosisbezogene Komplikationen: Strahlenretino- und Strahlenoptikopathie 64-68

6. Zusammenfassung 69

7. Literaturverzeichnis 70-76

8. Abbildungsverzeichnis 77-81

9. Tabellenverzeichnis 82

10. Abkürzungsverzeichnis 83-84

11. Danksagung 85

12. Lebenslauf 86-87

1. Einleitung

1.1 Epidemiologie

Das Aderhautmelanom (AHM) gehört zu den häufigsten primären intraokularen malignen Tumoren des Erwachsenen, ist aber insgesamt eine relativ seltene Tumorerkrankung mit einer Inzidenz von jährlich 6-7 neuen Fällen pro 1 Million Einwohner in Europa (Schüler, Bornfeld 2000). AHM treten bei weißen Menschen signifikant häufiger auf als bei anderen ethnischen Gruppen. Das typische Erkrankungsalter liegt zwischen dem 60. und 70. Lebensjahr, wobei Männer etwas häufiger betroffen sind als Frauen. Bei Kindern stellt das AHM eine Rarität dar, aber einzelne Fälle sind in der Literatur beschrieben (Virgili et al. 2007, Grabowska et al. 2011, Al-Jamal et al. 2019).

Am häufigsten ist die Aderhaut (90% der Fälle), der Ziliarkörper (7% der Fälle) und die Iris (2% der Fälle) betroffen (Font et al. 2006).

Die genaue Ätiologie des AHMs ist noch immer unbekannt. Eine hereditäre Genese ist bis jetzt nicht nachgewiesen, obwohl in der Literatur sowohl familiäre Formen (z.B. BRCA1-associated protein-1 (BAP1) Mutation, okulodermale Melanose, familiäres atypisches Muttermal- und Melanom Syndrom (FAMM-Syndrom), Neurofibromatose Typ I (NF Typ I)) (Walpole et al. 2018, Smith et al. 2006), als auch phänotypische Assoziationen beschrieben wurden (Singh et al. 2005).

1.2 Morphologie

Die histopathologische Untersuchung bleibt immer noch ein wichtiges Verfahren. Sie kann sowohl in einigen unklaren Fällen zur Diagnosesicherung dienen, als auch nach der Enukleationen zusätzliche Information liefern, die für die Prognose relevant sein können.

Die Tumoren können in verschiedenen Formen auftreten, darunter kugelförmig, pilzförmig oder diffus. Lokale Formen sind im Anfangsstadium flach und scheibenförmig, erheben sich später halbkugelig oder pilzförmig und bilden dann mehrere Erhebungen aus. Bei diffusen Formen ist die Chorioidea in ihrer ganzen Ausdehnung oder zum größten Teil diffus verdickt und vorgetrieben (Collaborative Ocular Melanoma Study (COMS) Group, report N 6 1998).

Der Tumor kann sich durch die Sklera, durch die Vortexvenen, Emissarien oder den Sehnerv auch extraokulär ausbreiten. Eine Infiltration der Netzhaut und Durchbruch in den Glaskörperraum sind selten, dies wird als Knapp–Rønne-Typ beschrieben.

Die histopathologische Klassifikation der AHM wurde im Jahr 1931 von Callender beschrieben (Callender 1931). Die Zelltypen wurden in spindelförmig (Typ A und B),

faszikulär, epitheloidzellig, gemischtzellig und nekrotisch eingeteilt. Diese Klassifikation wurde von McLean et al. 1983 modifiziert und wird auch in der heutigen Zeit noch verwendet (McLean et al. 1983, McLean et al. 1978). In Bezug auf die Überlebensprognose werden zwei Gruppen unterschieden: die Gruppe mit der besseren Prognose beinhaltet Tumoren mit Spindelzellen. Gemischtzellige, epitheloidzellige und nekrotische Melanome haben eine ungünstige Prognose (Bechrakis et al. 2000, Shields et al. 1996).

Abbildung 1: Makropräparat eines Aderhautziliarkörpermelanoms (AHZKM). (Wiedergabe mit freundlicher Genehmigung von Prof. Nikolaos Bechrakis, Universitätsklinikum Essen (UKE)).

1.3 Genetik

Trotz guter Tumorkontrolle unter Therapie entwickeln ungefähr 50% der Patienten Metastasen. Dass ca. 5 % der Patienten bereits bei der Erstdiagnose des AHMs Fernmetastasen haben, spricht für eine „early-onset“ Hypothese. Diese basiert auf der Idee, dass die Metastasierung bereits in einem sehr frühen Tumorstadium erfolgt. Eine zweite Hypothese ist „late-onset“. Laut dieser Theorie würde das AHM erst im Verlauf des Wachstums metastasieren (Kivela et al. 2006, Woll et al 1999). Der wichtigste Faktor, der hinsichtlich Metastasierungs- und Mortalitätsrisiko zu einer Negativprognose führt, ist die Genetik.

Andere Faktoren wie die Tumorgröße (jeder Millimeter entspricht 5% Erhöhung des Metastasierungsrisikos), die Tumorlage, eine Ziliarkörper- oder Papilleninfiltration, der

histologische Aufbau, das extraokulare Wachstum und das Alter des Patienten spielen eine untergeordnete Rolle (Prescher et al. 1996, Damato et al. 2011).

Die chromosomalen Mutationen bei AHM umfassen die Vermehrung von DNA-Anteilen auf den Chromosomen 1, 6 und 8, sowie Verlust einer Kopie von den Chromosomen 1, 3, 8 und 9, Monosomie 3, Deletionen von Teilen der Chromosome 1p und 8p oder Trisomie 8q. Diese Faktoren erhöhen signifikant das Metastasierungsrisiko (Sisley et al. 1997) und die sogenannte „high-risk“ Gruppe von Melanomen ist häufig mit einer BAP1 Mutation assoziiert (Harbour et al. 2010).

Monosomie 3 kommt relativ häufig vor und kann etwa bei 50% der Patienten mit AHM diagnostiziert werden (Bornfeld et al. 1996, Wackernagel et al. 2009). Sie hat eine besonders ungünstige Prognose und ist mit einer erhöhten Mortalität aufgrund einer Metastasierung assoziiert.

Die Veränderungen des Chromosoms 6, wie beispielsweise eine Trisomie 6p, können im Gegensatz dazu als günstige Marker betrachtet werden. Eine Monosomie 6q ist mit einem geringen Risiko assoziiert.

Außerdem spielen das Protein p53, die BCL-Familie Proto-Onkogene, MDM2, Cyclin D1, EGF-Rezeptoren und ICAM-1 für die Prognose eine wichtige Rolle (Coupland et al. 2000).

Aufgrund Genmutationen können die AHM grundsätzlich in zwei Gruppen eingeteilt werden. Die Klasse 1 (1a und 1B) mit einer guten Prognose und niedriger Metastasierungsrate von 2% für Klasse 1a und 21% für Klasse 1B und die Klasse 2 mit deutlich erhöhtem Risiko (bis zu 72%) für die Entwicklung von Metastasen. Die häufigsten melanom-assoziierten Genmutationen sind: BAP1, EIF 1AX, GNA 11, GNAQ, SF3B1 (Aaberg et al. 2014).

EIF1 AX ist mit einer guten Prognose verbunden und die Tumoren mit dieser Genmutation gehören zur Klasse 1a. BAP1 Mutation (Klasse 2) ist im Gegensatz dazu mit einer schlechten Prognose assoziiert. SF3B1 ist wegen der Korrelation mit einer „late-onset“ Metastase als Klasse 1B eingestuft. Die Rolle der Genetik wird in unterschiedlichen Studien untersucht, therapeutische Ansätze sind allerdings aktuell noch nicht verfügbar.

1.4 Metastasierung

Im Rahmen der Tumornachsorge für Patienten mit AHM ist ein dauerhaftes Screening vorgesehen. Je nach Tumorgröße ist eine vierteljährliche oder halbjährliche Leber-Sonographie für die ersten fünf Jahre und eine Kontrolle von Leberwerten (GOT, GPT, GGT, LDH) durch den Hausarzt empfohlen. Weiterhin sind Kontrolluntersuchungen in

größeren Abständen für mindestens zehn Jahren empfehlenswert. Diese Untersuchungen dienen der Früherkennung einer Metastasierung.

Die Metastasierung des AHMs erfolgt hämatogen. Beim Vorliegen einer systemischen Metastasierung ist in über 90 % der Fälle zuerst die Leber betroffen (Kroll et al. 1998), was sowohl über die venöse Drainage als auch durch einen Hepatotropismus der Tumorzellen erklärt werden kann. Weitere betroffene Organe sind in absteigender Häufigkeit die Lunge in 24%, die Knochen in 16%, die Haut in 11%, sowie die Lymphknoten in 10% der Fälle (Diener-West et al. 2004, COMS Group: report no. 15. 2001).

Ein kurativer Therapieansatz bei metastasierender Erkrankung steht bislang noch nicht zur Verfügung. Die aktuellen Therapiemethoden sind systemisch oder lokoregionär. Bei einer Lebermetastasierung kann durch systemische oder lokoregionäre Therapiemethoden in bis zu 40% der Fälle eine Lebensverlängerung erreicht werden (Lane et al. 2018, Carvajal et al. 2017). Trotzdem bleibt die Prognose nach der Metastasenentdeckung mit einer mittleren Überlebenszeit von 6 Monaten ungünstig (Diener-West et al. 2005).

1.5 Diagnostik

Eine Diagnosesicherheit von bis zu 99,7% wird ohne Einsatz von invasiven Maßnahmen durch erfahrene Zentren erreicht (COMS: report no. 1. 1990, Shields et al. 2014). Die Möglichkeit des Verzichts auf eine histopathologische Diagnosebestätigung vor Therapieeinleitung stellt eine Besonderheit in der Behandlung von AHM dar. Weitere Methoden in der Diagnostik von AHM stellen die Sonografie, die Diaphanoskopie und die Fluoreszenzangiographie dar.

1.5.1 Anamnese und klinische Symptome

Häufig wird der Tumor als Zufallsbefund bei Routineuntersuchungen entdeckt, weil die Patienten, insbesondere bei peripherer Lage des Tumors, beschwerdefrei sind. Symptome wie Photopsien (Blitze, Flimmern, Flackern), verschwommenes Sehen, Visusminderung und Gesichtsfeldausfälle können auftreten und bei Differenzialdiagnosen z.B. zwischen Aderhautnävus und einem kleinen AHM hilfreich sein. Schmerzen sind eher selten und bestehen bei fortgeschrittenen Befunden mit Komplikationen wie z.B. sekundärem Glaukom.

1.5.2 Ophthalmoskopie

Die wichtigste Methode in der Diagnostik ist die Ophthalmoskopie. Meistens sind AHM pigmentiert (85%), aber die Pigmentierung kann stark variieren und von amelanotisch bis stark pigmentiert reichen. Malignitätskriterien bei der Ophthalmoskopie sind hierbei der Durchbruch durch die Bruch-Membran, ein pilzförmiges Wachstum mit einer begleitenden exsudativen Netzhautablösung und Lipofuscein („Orange Pigment“) auf der Tumoroberfläche.

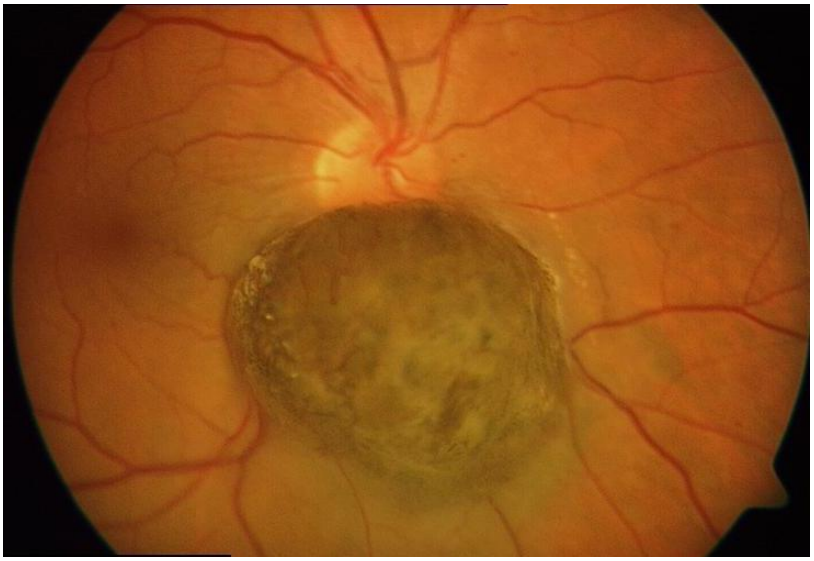

Abbildung 2: Augenhintergrund eines Patienten mit AHM. Pilzförmiges Wachstum. (Quelle: Klinik für Augenheilkunde, UKE)

1.5.3 Bildgebende Verfahren

Heutzutage stehen in spezialisierten Zentren vielseitige bildgebende Verfahren zur Verfügung, die sowohl dem Zweck einer Verlaufsdokumentation als auch der Diagnosesicherung und Differentialdiagnostik dienen.
Im Universitätsklinikum Essen erfolgt eine Bildgebung mittels Fotodokumentation, Autofluoreszenz (AF), Ultraschall, Ultraschallbiomikroskopie (UBM), Diaphanoskopie, Fluoreszenz- ICG-Angiographie und MRT.

1.5.3.1 Fotodokumentation und Autofluoreszenz

Die Fotodokumentation ist insbesondere wichtig für die Verlaufskontrolle der suspekten Nävi oder nach der Tumorbehandlung. Mittels der Fotoaufnahme können minimale Veränderungen der Tumorgrenze im Rahmen eines Wachstums oder ein lokales Rezidiv

nach der Tumorbehandlung rechtzeitig festgestellt werden. Mit einer AF können die Lipofusceinablagerungen, die zu den Risikofaktoren gehören, besser dargestellt werden.

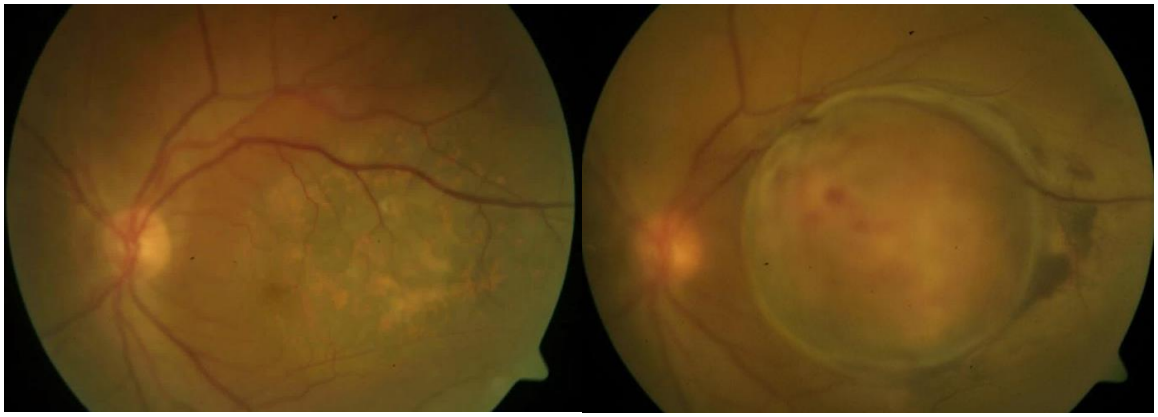

Abbildung 3: Fundusbilder. Tumorwachstum innerhalb von 4 Jahren. (Quelle: Klinik für Augenheilkunde, UKE)

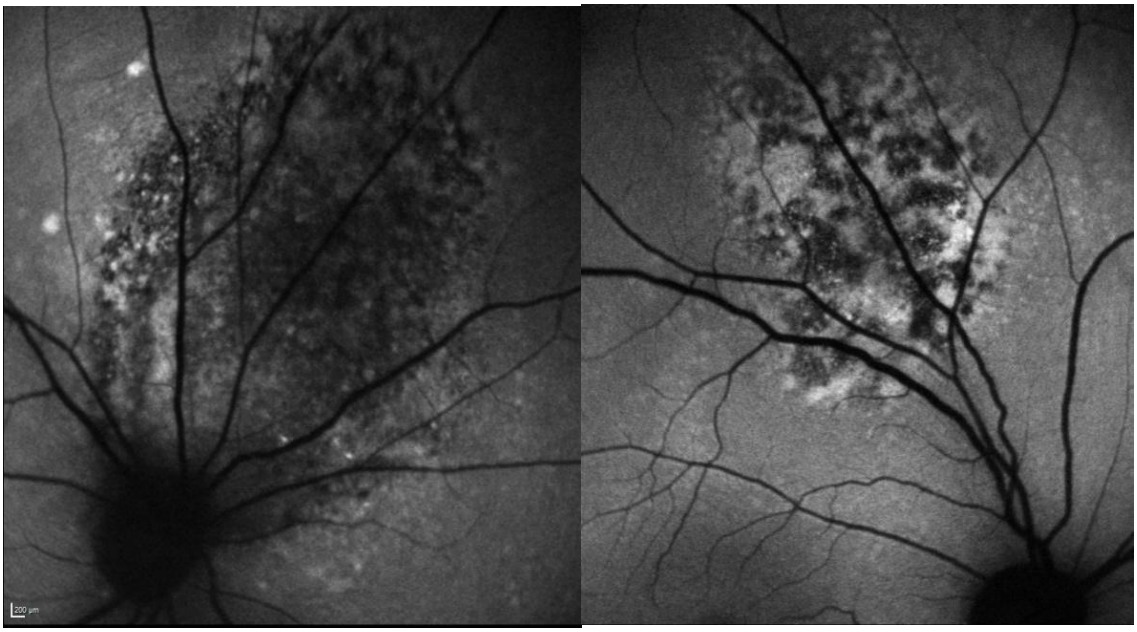

Abbildung 4: AF-Aufnahmen. Zwei Patienten mit AHM. Lipofusceinablagerungen auf den Tumoroberflächen (Quelle: Klinik für Augenheilkunde, UKE)

1.5.3.2 Ultraschall

Im Ultraschall hat das AHM typischerweise eine niedrige Reflektivität. Bei Iris- und Ziliarkörpertumoren ist die Ultraschallbiomikroskopie hilfreich, um deren exakte Größe und Invasion in den Ziliarkörper einzuschätzen.

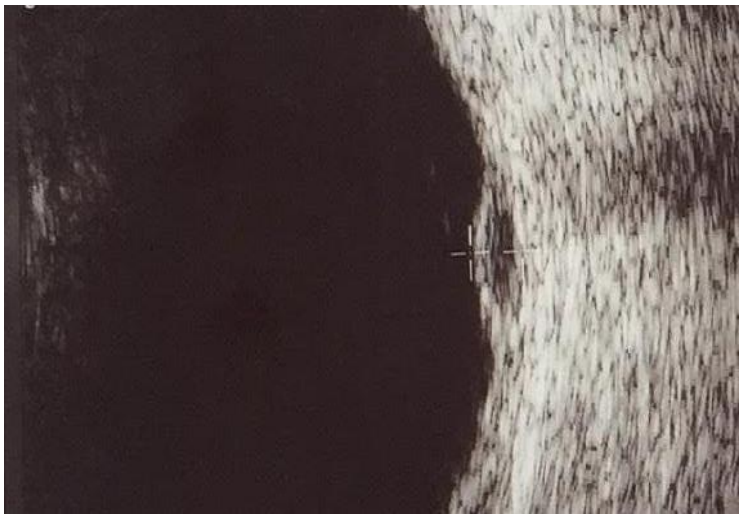

Abbildung 5: Echographische Darstellung eines kleinen AHMs vor der Bestrahlung. (Quelle: Klinik für Augenheilkunde, UKE)

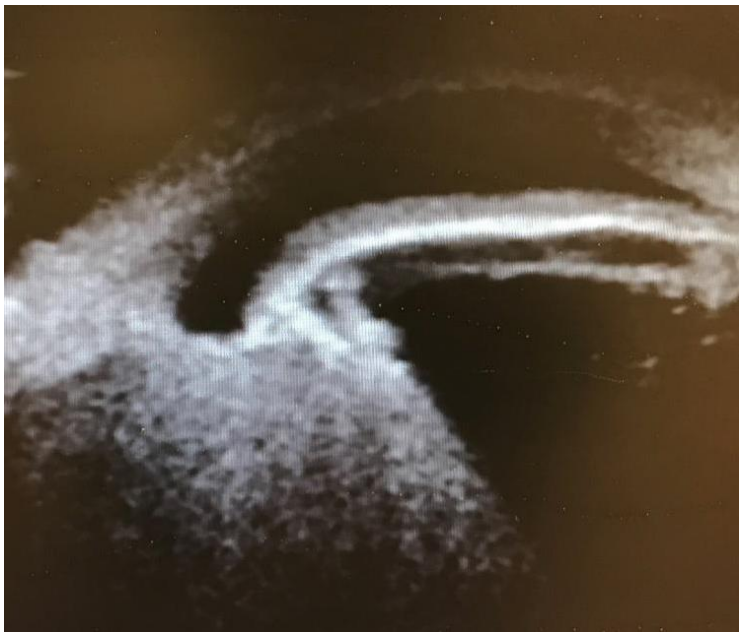

Abbildung 6: UBM eines AHZKM. (Quelle: Klinik für Augenheilkunde, UKE)

1.5.3.3 Fluoreszenz- und Indocyanin-Grün-Angiographie

Fluoreszenz-Angiographie (FAG) und Indocyanin-Grün-Angiohraphie (ICG) sind für die Diagnosestellung eines AHMs meist nicht erforderlich, können jedoch zusätzlich bei der Differentialdiagnose zwischen AHM, Aderhauthämangiom und Aderhautmetastase und zum Ausschluss eines Tumors bei pseudotumorösen hämorrhagischen Läsionen infolge einer choroidalen Neovaskularisation (CNV) hilfreich sein.

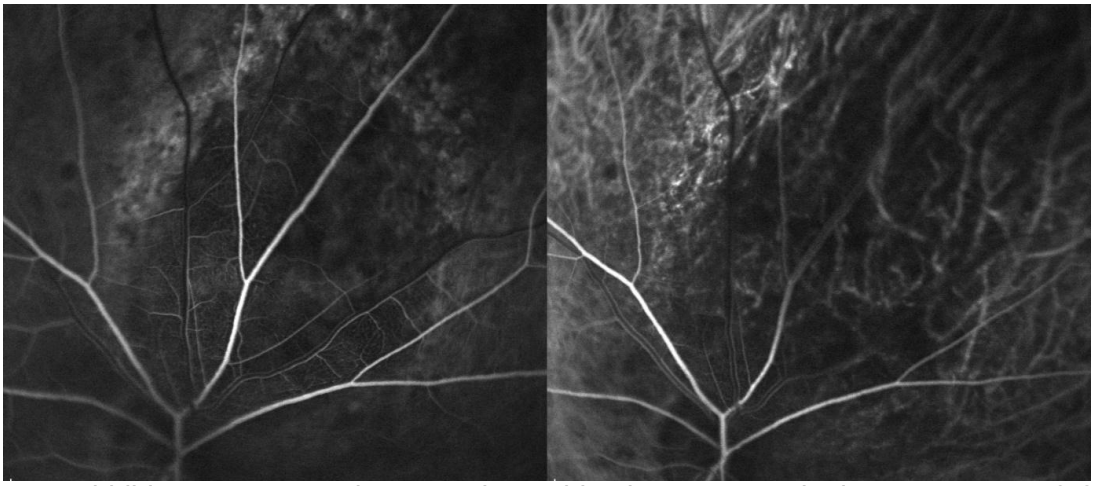

Abbildung 7: FAG und ICG Angiographie eines AHMs mit eigenen Tumorgefäßen vor Therapie. (Quelle: Klinik für Augenheilkunde, UKE)

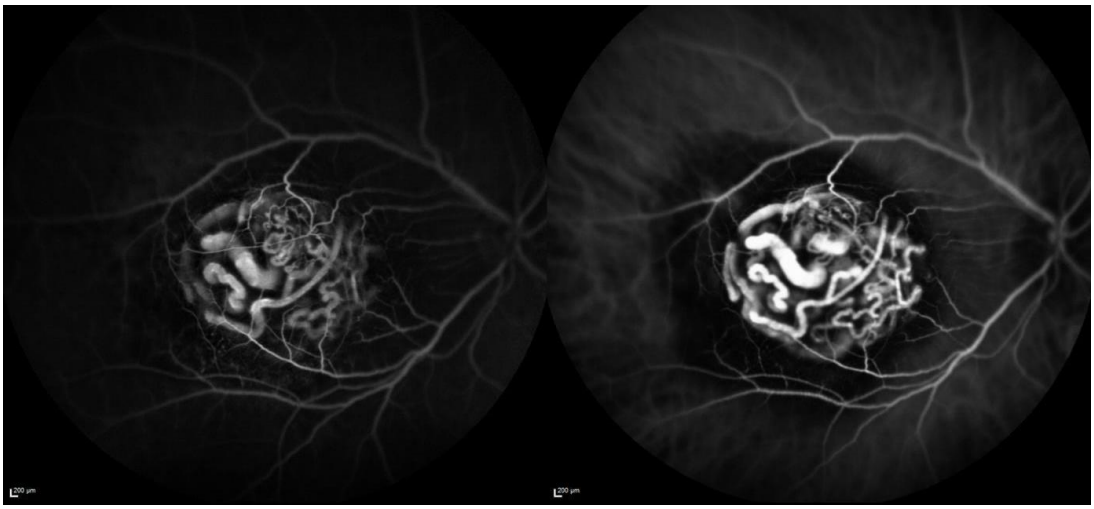

Abbildung 8: FAG und ICG Angiographie eines AHMs mit eigenen Tumorgefäßen vor Therapie. (Quelle: Klinik für Augenheilkunde, UKE)

1.5.3.4 Kernspintomographie

Die hochauflösende Kernspintomographie (MRT) stellt eine Erweiterung der diagnostischen Möglichkeiten dar, um z.B. ein extraokuläres Wachstum (EOW) auszuschließen. Sie wird auch bei der Planung der Bestrahlung mit Protonen, Photonen (stereotaktische Techniken mit dem Linearbeschleuniger) oder dem Gamma-Knife eingesetzt. Das AHM stellt sich bei T1-Wichtung hyperintens und bei T2-Wichtung hypointens dar. Bei der neuen Technik (7 Tesla MRT) kann eine Auflösung von 0,1 mm erreicht werden. Diese Technik wird aufgrund ihrer Kosten und des technischen Aufwands allerdings nur in wenigen Zentren verwendet und eignet sich derzeit eher zum Einsatz in der Forschung oder bei spezieller Therapieplanung (Richele et al. 2009).

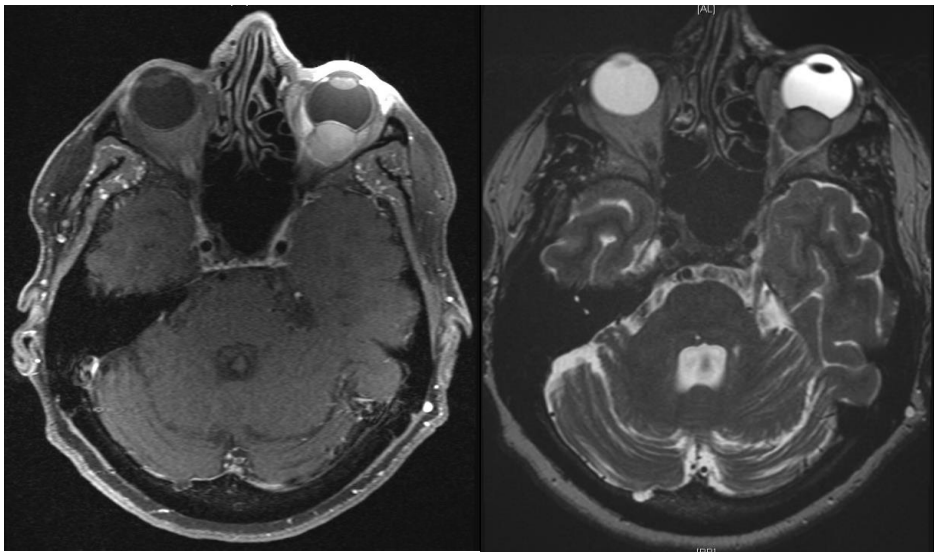

Abbildung 9: Darstellung eines AHM mit EOW in T1-Wichtung (hyperintens) und in T2-Wichtung (hypointens). (Quelle: Klinik für Augenheilkunde, UKE)

1.5.4 Diaphanoskopie

Die Diaphanoskopie ist ein wichtiges Verfahren, das nicht nur bei Diagnosen, Differentialdiagnosen und Tumorbasiseinschätzungen bei peripher liegenden Tumoren verwendet wird, sondern auch intraoperativ zur Markierung der Tumorgrenzen dient.

Das AHM wird als lichtabsorbierende Struktur im Gegensatz zu z.B. Blutungen bei einer peripheren exsudativen hämorrhagischen Chorioretinopathie (PEHCR) als Verschattung dargestellt.

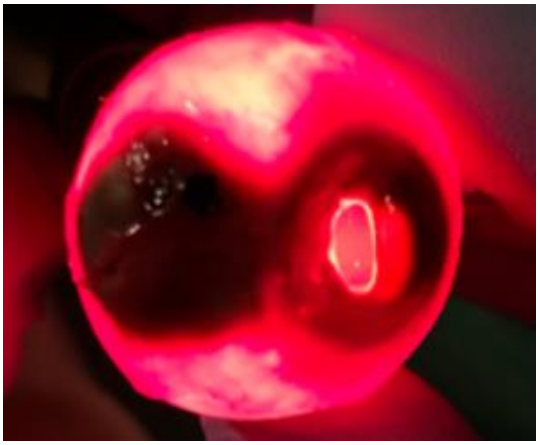

Abbildung 10: Diaphanoskopie eines AHZKM. (Wiedergabe mit freundlicher Genehmigung von Prof. Nikolaos Bechrakis, UKE)

1.5.5 Biopsie

In unklaren Fällen kann eine Biopsie über die histopathologische Untersuchung zur Diagnosesicherung herangezogen werden. Eine Biopsie kann transskleral und mittels Vitrektomie durchgeführt werden.

Eine relative Kontraindikation zur Biopsie sind kleine Tumore (Prominenz < 2mm), da eine histopathologische Diagnose aufgrund von unzureichender Probengröße nicht immer gestellt werden kann. In diesem Fall ist eine Diagnosesicherung mit einer humangenetischen Analyse möglich. Des Weiteren kann im gleichen Schritt eine prognostische Aussage gestellt werden. In letzter Zeit gewinnt die Gewebeuntersuchung insbesondere für die humangenetische Analyse im Hinblick auf die Prognostizierung immer mehr an Bedeutung. Die Frage, ob bei allen Patienten, bei denen Tumormaterial gewonnen werden kann, eine humangenetische Analyse durchgeführt werden sollte, bleibt diskutabel, da sowohl das Management, als auch die Therapie von der genetischen Analyse unabhängig sind. Deshalb wird die humangenetische Analyse nicht bei allen Patienten routinemäßig durchgeführt.

1.6 Differentialdiagnostik

Die häufigsten Differenzialdiagnosen sind Aderhautnävi, PEHCR, kongenitale Hypertrophien des retinalen Pigmentepithels, hämorrhagische Netzhautablösungen, Aderhauthämangiome und pseudotumoröse altersabhängige Makuladegenerationen. Andere zu differenzierende Raumforderungen sind Metastasen, Melanozytome der Papille, vasoproliferative Tumore, das uveale Effusions-Syndrom, choroidale Granulome, Adenome des retinalen Pigmentepithels und sklerochoroidale Kalzifikationen (Shields et al. 2014).

Folgende Kriterien erleichtern die Differenzialdiagnose zwischen einem kleinen AHM und einem suspekten Aderhautnävus (Shields et al. 2019):

- Tumordicke von mehr als 2 mm
- Subretinale Flüssigkeit
- Symptome (Flackern, Flimmern, Visusminderung, Gesichtsfeldausfall)
- Orange Pigment (Lipofuscein)
- Melanom mit sogenanntem Hollow
- Phänomen (niedrige Reflektivität)
- Durchmesser von mehr als 5 mm

Abbildung 11: Augenhintergrund einer Patientin mit AHM. Orange Pigment auf der Tumoroberfläche. (Quelle: Klinik für Augenheilkunde, UKE)

Nach den neuen, von Shields aufgestellten Kriterien (Shields et al. 2019) erhöhen 2 der oben aufgeführten Punkte das Risiko für die Entartung eines Aderhautnävus auf 22%, 3 auf 34%, 4 auf 51% und 5 auf 55%. Bei einer Tumordicke von mehr als 2 mm (mittels Ultraschall gemessen) wurde in dieser Studie in 15% der Fälle im Verlauf eine Progression beobachtet. Bezüglich der übrigen Kriterien zeigte sich bei subretinaler Flüssigkeit (SRF) (mittels optischer Kohärenztomographie (OCT) festgestellt) in 19%, bei Symptomatik in 7%, bei Orange Pigment (mittels AF dokumentiert) in 21%, beim Hollow-Phänomen (im Ultraschall festgestellt) in 17% und bei einem Durchmesser von mehr als 5 mm (Verlaufsdokumentation mit Fundus-Foto) in 8% im Verlauf ein Wachstum des Tumors.

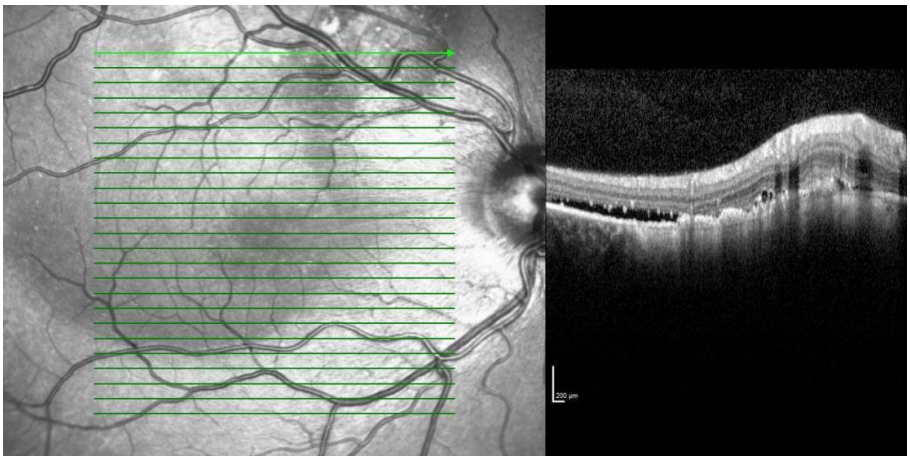

Abbildung 12: Darstellung SRF der gleichen Patientin. OCT Aufnahme. (Quelle: Klinik für Augenheilkunde, UKE

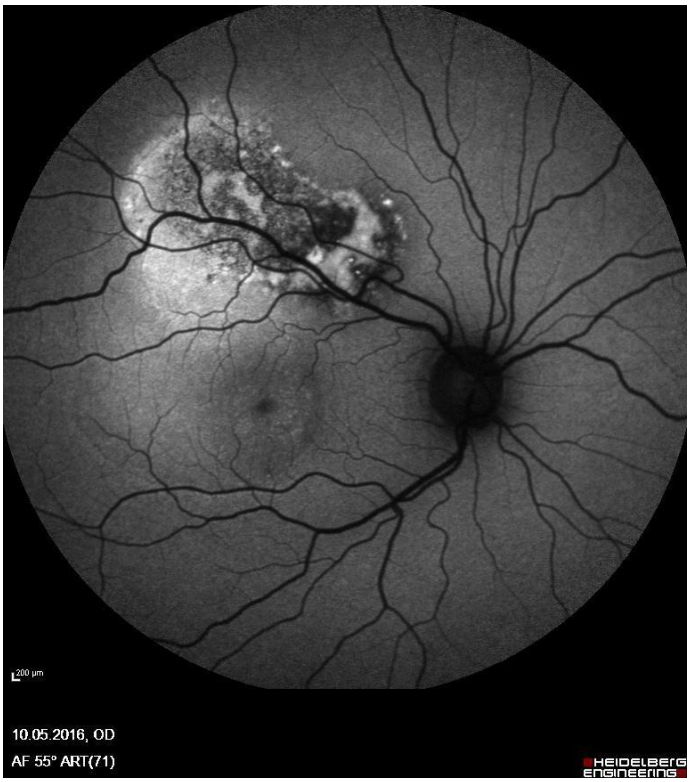

Abbildung 13: Lipofusceinablagerung in AF-Aufnahme der gleichen Patientin. (Quelle: Klinik für Augenheilkunde, UKE)

1.7. Therapie

1.7.1 Chirurgische Methoden

Um den Patienten vom Tumor zu befreien, stehen heutzutage folgende Optionen zur Verfügung: Enukleation, Endoresektion, transsklerale Tumorresektion (Blatsios et al. 2017). Die Wahl der Therapie ist von mehreren Faktoren abhängig, dabei spielen die Tumorcharakteristika, das Vorliegen von Metastasierungen, die Sehschärfe des erkrankten Auges und des Partnerauges sowie der Gesundheitszustand des Patienten eine entscheidende Rolle.

1.7.1.1 Enukleation

Die erste dokumentierte medizinische Entfernung eines Auges wurde von Georg Bartisch (1535-1606) in seinem Buch „Ophthalmodouleia“ beschrieben. Die Enukleation blieb über lange Zeit die einzige Therapiemöglichkeit bei AHM. In den letzten Dekaden wurden mehrere neue bulbuserhaltende alternative Methoden entwickelt, insbesondere seitdem nachgewiesen wurde, dass die Enukleation keinen Vorteil in Bezug auf die Metastasierung und die Überlebensrate verschafft (COMS, report no. 3 2006, Zimmerman, McLean 1979).

Die Indikationen für eine primäre Enukleation stellen breitbasige und hochprominente Tumore an einem funktionslosen Auge, eine Sehnervinfiltration und ein massives EOW dar. Es sollten dabei Allgemeinzustand, Lebenserwartung, Sozialfaktoren und Komorbidität des Patienten berücksichtigt werden. Trotz der modernen Methoden kann eine sekundäre Enukleation bei Therapieversagen oder unbehandelbaren Komplikationen wie sekundären Glaukomen, unzureichender Tumorkontrolle oder Tumorrezidiv notwendig werden (Damato, Lecuona 2004).

1.7.1.2 Tumorresektion

Als lokale Methoden für die Tumorentfernung stehen die transsklerale Resektion und die Endoresektion in Kombination mit einer Vorbestrahlung mittels perkutaner stereotaktischer Strahlentherapie und entweder mit oder ohne adjuvanter Nachbestrahlung mittels Brachytherapie zur Verfügung. Das Ziel der lokalen Tumorresektion ist die Reduktion des Tumorvolumens, um die toxischen Nebenwirkungen der Tumornekrose nach der Bestrahlung zu minimieren. Beide Methoden werden insbesondere bei hochprominenten Tumoren durchgeführt. Die Indikationen für beide operative Methoden unterscheiden sich deutlich voneinander.

Indikationen zur Endoresektion (Bechrakis et al. 2006):

- Tumorprominenz: >7 mm
- Tumor mit Durchmesser ≤10 mm
- Tumorlage posterior des Äquators
- Tumor-Papillen-Abstand ≥ 1 Papillendurchmesser (PD)

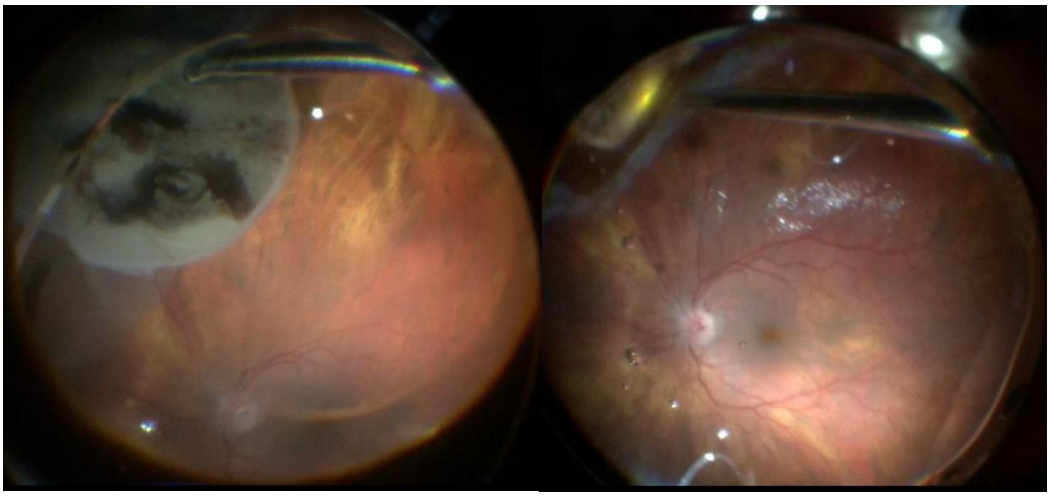

Abbildung 14: Endoresektion eines hochprominenten AHMs. (Operateur Prof. Bechrakis, Wiedergabe mit freundlicher Genehmigung von Prof. Bechrakis, UKE)

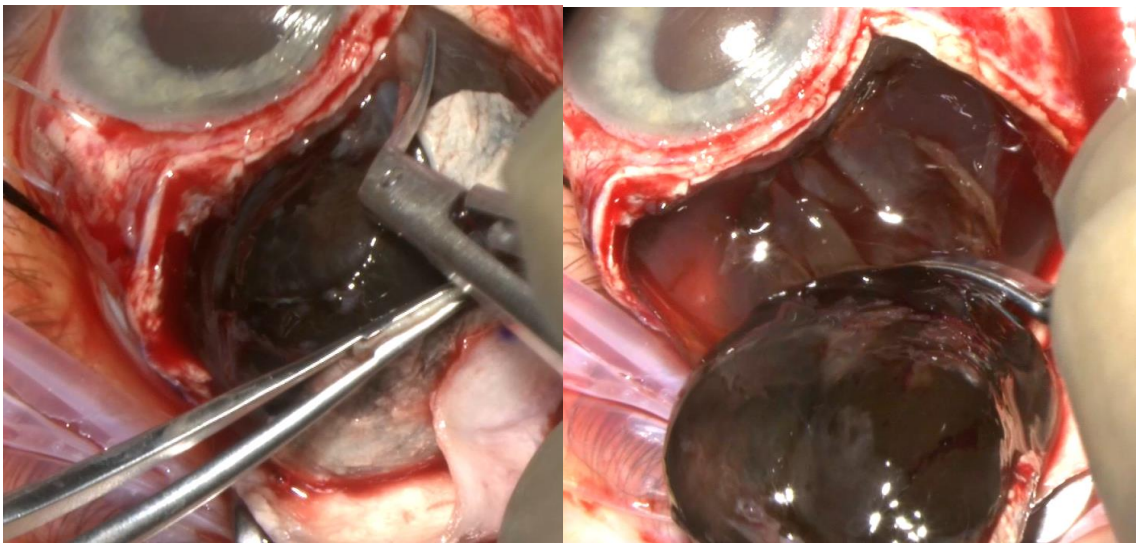

Abbildung 15: Transsklerale Tumorresektion. (Operateur Prof. Bechrakis, Wiedergabe mit freundlicher Genehmigung von Prof. Bechrakis, UKE)

Indikation zur transskleralen Tumor-Resektion (Bechrakis et al. 2001):

- Aderhaut-Ziliarkörpermelanom mit weniger als 4 Stunden Ausbreitung in der pars plana
- AHM am Äquator oder anterior des Äquators
- Maximaler Durchmesser des Tumors bis 18 mm
- Tumorprominenz ≥ 6 mm

1.7.2 Transpupilläre Thermotherapie

Die transpupilläre Thermotherapie (TTT) wurde früher routinemäßig für die Therapie von kleinen Tumoren verwendet. Heutzutage ist bekannt, dass die TTT als Monotherapie eine lokale Rezidivrate von ca. 20 % in den ersten 3 Jahren aufweist (Shields et al. 2002). Die TTT wird in einigen Zentren in Kombination mit der Brachytherapie verwendet. Außerdem ist die Methode gut geeignet, um folgende Komplikationen nach bereits durchgeführter Therapie einzudämmen: Tumorrandrezidiv, unzureichende Tumorregression und eine fehlende Strahlennarbe im Bereich noch vital aussehender Tumorreste (Kreusel et al. 2006).

1.7.3 Strahlentherapie

Die Strahlentherapie spielt eine wichtige Rolle in der Behandlung von AHM. Das Hauptziel ist es, den Tumor einer letalen Dosis auszusetzen (Tumorkontrolle) und dabei so wenige Komplikationen wie möglich zu verursachen. Bei den aktuellen Methoden sollte nicht nur

eine organerhaltende Therapie das Ziel der Behandlung sein, sondern auch eine möglichst visusschonende Therapie, um die Lebensqualität des Patienten zu erhalten. Es werden unterschiedliche Methoden angewendet, welche die stereotaktischen Behandlungsverfahren mit Photonen (C-Arm Linac, Gammaknife, Cyberknife), Protonen- und Brachytherapie umfassen. Bei der photonenbasierten Therapie wird ein Linearbeschleuniger (LINAC) mit micro-Multileaf Collimator (MLC) verwendet, um eine stereotaktische perkutane Bestrahlung des intraokularen Zielvolumens vorzunehmen. Die Bestrahlung kann als „single-fraction-stereotactic radiosurgery“ (SRS) oder „fractionated stereotactic radiosurgery“ (SRT) erfolgen. Der LINAC verwendet hochfrequente Wechselfelder, um Elektronen auf hohe kinetische Energien im MeV-Bereich (und damit beinahe auf Lichtgeschwindigkeit) zu beschleunigen. Dieser monoenergetische Elektronenstrahl trifft ein Bremsstrahlungs-Target, wobei ein Photonen-Strahl erzeugt wird. Ein typischer LINAC (Linear Accelerator) liefert zum Beispiel ein Photonen-Spektrum mit einer Maximalenergie von 6 MV bei einer Dosisrate von 6 Gray (Gy) pro Minute. Die Tumorgesamtdosis kann auf mehrere Fraktionen aufgeteilt, oder auch mit einer Monodosis im Rahmen einer SRS appliziert werden. Jede Technik benötigt eine möglichst vollständige Immobilisierung, um das Zielvolumen korrekt erfassen zu können und eine reproduzierbare Positionierung des Zielorgans bei der fraktionierten Bestrahlung zu ermöglichen. Die Verwendung dieser Technik hat sich bei der Therapie von AHM mit einer Prominenz von unter 7-8 mm allerdings nicht durchgesetzt, obwohl in Langzeitstudien von zufriedenstellenden Tumorkontrollraten von bis zu 90% berichtet wird (Jager et al. 2012).

Das Gammaknife wurde 1960 von dem Neurochirurgen Lars Leksell entwickelt (Modorati et al. 2009). Es besteht aus 201 feststehenden Kobalt-60-Quellen und einem Primärkollimator. Jeder einzelne Gamma-Strahl wird auf einer lokalen Stelle appliziert und liefert einen geringen Beitrag zur Gesamtdosis im Zielvolumen, um das durchstrahlte und umgebende Gewebe zu schonen. Die Therapie erfolgt in der SRS. Die Langzeitresultate zeigten bis 90% der Tumorkontrollraten (Haas et al. 2009). Mögliche Komplikationen werden in der Literatur im Vergleich mit LINAC häufiger erwähnt (Gragoudas, Lane 2005). Das Gammaknife ist überwiegend mit nachfolgender Endoresektion bei der Behandlung größerer Tumore mit schmaler Basis einsetzbar.

Die Protonentherapie wird im klinischen Alltag seit dem Jahr 1980 eingesetzt (Gragoudas 1980). Die Bestrahlung erfolgt mittels massereicher geladener Teilchen (Protonen). Der Vorteil dieser Methode ist eine homogene Dosisverteilung im Zielvolumen und ein rapider Dosisabfall hinter dem Zielvolumen aufgrund des sogenannten “Bragg-Peaks”. Dies erlaubt, das umgebende gesunde Gewebe vergleichsweise effektiv zu

schonen. Die mittlere Dosis wird in Fraktionen auf die Tumorspitze appliziert und beträgt etwa 60 Gy (von 50 bis 70 Gy in der Literatur). Dieses Verfahren hat folgende Nachteile: eine hohe Strahlenbelastung im Eintrittsgebiet des Protonenstrahls und die Notwendigkeit eines operativen Eingriffs vor der Bestrahlung. Es werden Tantal-Clips auf die Sklera genäht, um das Strahlungsfeld zu markieren. Trotz des relativ großen Aufwands und der hohen Kosten wird diese Therapie bei bestimmten Tumorlokalisationen (juxtapapilläre oder nah der Makula liegende AHM) eingesetzt. (Horgan et al. 2008).

Das am besten validierte strahlentherapeutische Verfahren stellt die Brachytherapie dar. Die gilt als das wirksamste Behandlungsverfahren für Melanome der Choroidea. Diese Therapieentität bildet den Hintergrund für die vorliegende Arbeit.

Das primäre Ziel ist der Erhalt des Organs und eine möglichst hohe verbleibende Sehkraft bei gleichzeitiger Tumorkontrolle. Die Wirksamkeit einer Brachytherapie im Hinblick auf die Tumorkontrolle und die Nebenwirkungen hängt von mehreren anatomischen und physikalischen Faktoren sowie pathologischen Gegebenheiten ab:

- Verteilung der Dosis im Zielvolumen und in Risikostrukturen,
- Dosisleistung,
- Größe des Behandlungsvolumens: Tumordurchmesser, Prominenz und anatomische Lage.

Der erste Versuch für eine Behandlung ohne Bulbusentfernung wurde im Jahre 1930 von Moore vorgenommen; er implantierte einen strahlenden Radon-Seed in den Tumor (Moor 1930). Seitdem ist die Methode weiterentwickelt worden, wobei verschiedene Radionuklide verwendet wurden: Iod-125 (^{125}I), 106Ru (^{106}Ru), Palladium-103 (^{103}Pd), Strontium-90 (^{90}Sr), Cobalt-60 (^{60}Co) und andere (Stallard 1949, Stallard 1966).

1.8 Operative Technik der Brachytherapie

Der Applikator wird in der Regel unter Vollnarkose auf die Sklera aufgenäht.

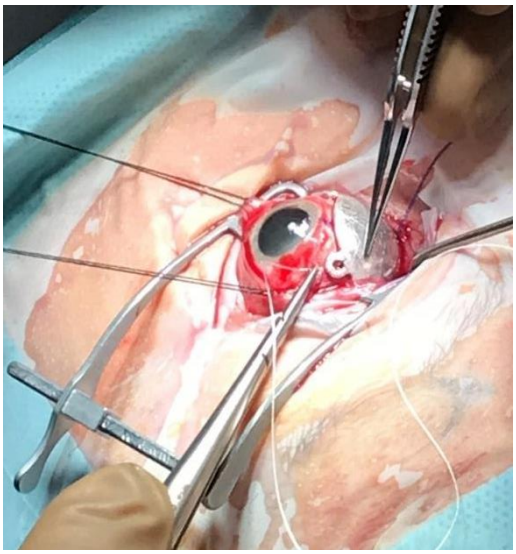

Abbildung 16: Aufbringen eines Ruthenium-Applikators. (Operateur PD Dr. M. Fiorentzis, Wiedergabe mit freundlicher Genehmigung von PD Dr. M. Fiorentzis, Prof. Bechrakis, Essen)

Bei bestimmten Voraussetzungen (z.B. einem peripher liegenden Tumor) kann die Operation auch in lokaler Betäubung erfolgen. Zunächst wird der Tumorumriss durch Transillumination dargestellt und markiert. Vor dem Legen des radioaktiven Applikators kann zunächst ein Dummy-Applikator, entweder aus intransparentem Silber oder transparentem Acryl, aufgelegt werden, um die Position der Nähte zu bestimmen und vorzubereiten.

Erst dann wird der Strahlenträger auf dem Auge aufgebracht und mittels Ösen und Seidenfäden an der Sklera fixiert.

Eine Bauchbinde wird zusätzlich zur Befestigung des Applikators empfohlen, um den Applikator vollflächig mit der Sklera in Kontakt zu halten.

Die Entfernung des Strahlenträgers kann sowohl unter lokaler Betäubung als auch in Vollnarkose erfolgen. In den folgenden Monaten erfolgen regelmäßige ambulante Kontrolluntersuchungen, um mögliche Komplikationen und Rezidive rechtzeitig zu entdecken.

1.9 Physikalische Grundlagen

In Amerika werden überwiegend ^{125}I-Applikatoren verwendet (Houston et al. 2013). Die Indikation zur Bestrahlung mittels ^{125}I ist eine Tumorprominenz zwischen 5 und 10 mm. ^{125}I-Applikatoren bestehen aus einer Trägerkalotte aus Gold oder Edelstahl, in die ^{125}I-Seeds (4,5 mm lang, 0,75 mm im Durchmesser) implantiert sind. Die 10%-Isodose der

Oberflächendosis liegt im Gewebe bei ca. 9 mm von der Applikatorinnenfläche. Die applizierte Apexdosis beträgt ca. 80 Gy.

Die von ^{125}I-Seeds emittierte γ- und Röntgen-Strahlung besitzt eine Photonenenergie von 22-35 keV. Aufgrund des weniger steilen Gradienten des Strahlenfeldes werden bei der ^{125}I-Applikatortherapie Bereiche, die das Zielvolumen umgeben, mit höherer Dosis bestrahlt als bei der Bestrahlung mit dem β-Strahler ^{106}Ru, sodass die Komplikationsrate höher ist. Dies ist einer der Gründe, warum in Europa meistens Ruthenium-Applikatoren verwendet werden. Lommatzsch führte die Therapie mit Ruthenium-Applikatoren im Jahr 1964 ein (Lommatzsch et al. 2000). Die Tiefe der 10%-Isodose der Oberflächendosis im Gewebe variiert dabei mit der Applikatorgröße. Sie liegt bei großflächigen Typen bei etwa 6,8 mm Entfernung von der Applikatoroberfläche. Diese Applikatoren haben eine Halbwertzeit von 373.59 Tagen und dürfen ca. 2 Jahre lang verwendet werden, wobei die Anzahl der Sterilisationsprozesse auf 50 limitiert ist. Die vom Hersteller empfohlene Anwendungsdauer beträgt 18 Monate. In Deutschland werden die Applikatoren von der Firma BEBIG (Eckert und Ziegler BEBIG GmbH, Berlin, Deutschland) hergestellt. Die Größe und Form der Applikatoren hängen von der Prominenz, der Basis und der Lage des Tumors ab. Es gibt 16 verschiedene Typen von Applikatoren, der Durchmesser variiert von 11 bis 25,4 mm, mit einem inaktiven Rand von 0,7 bis 0,8 mm an der Peripherie; der sphärische Radius variiert von 12 bis 14 mm. Die Dosisleistung am Applikatorrand ist gegenüber dem Zentrum um etwa eine Größenordnung vermindert.

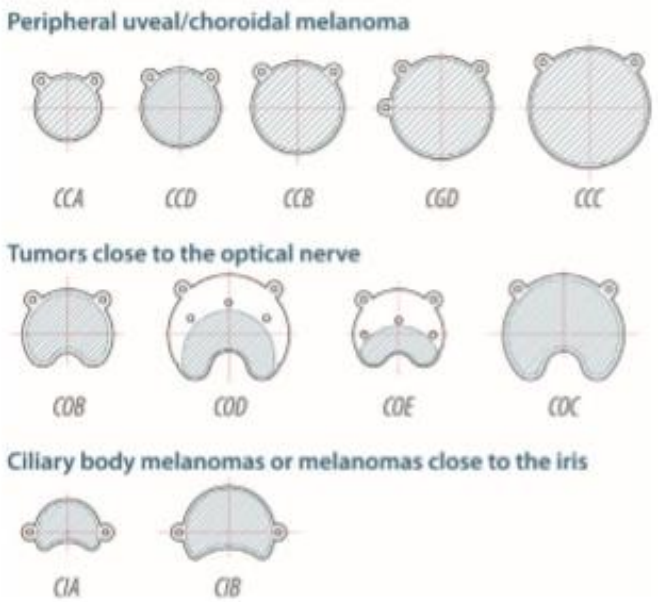

Abbildung 17: Typen von Ruthenium-Applikatoren. (Firma BEBIG, Eckert und Ziegler BEBIG GmbH, Berlin, Deutschland)

Alle Applikatoren sind 1 mm dick und bestehen aus einer 0,9 mm dicken Silberkalotte mit einer 0,4 mm tiefen Ausfräsung auf der konkaven Seite, in die ein goldbeschichtetes Target eingesetzt wird, auf dessen Oberfläche wiederum das radioaktive Material galvanisch abgeschieden wurde. Eine 0,1 mm dicke Silberfolie dient als Austrittsfenster auf der konkaven Seite, durch welche die Emission der Strahlung erfolgt. Im Gegensatz zum ^{125}I-Applikator mit seinen einzelnen Seeds ist das strahlende Material des Ruthenium-Applikators weitgehend homogen auf der Applikator-Innenseite verteilt. Die Silberschicht an der konvexen Seite ist ausreichend, um bis zu 95% der Strahlung zu absorbieren (Tarman et al. 2015). Die Aktivität kann sehr unterschiedlich sein (4.1 - 40.3 MBq) und ist von Größe und Form des Applikators sowie der Dauer der Anwendung abhängig.

Ausgangspunkt der Strahlungserzeugung eines Ruthenium-Applikators ist der Zerfall des 106Ru zu Rhodium-106. Die dabei emittierte Betastrahlung mit einer Maximalenergie von 39 keV wird jedoch nicht therapeutisch genutzt. Stattdessen wird die mit einer maximalen Energie von 3,54 MeV und einer mittleren Energie von 1,5 MeV emittierte Betastrahlung des mit einer HWZ von 36 Sekunden stattfindenden Zerfalls des Rhodium-106 zu Palladium-106 genutzt. Wie schon oben erwähnt wurde, fällt die erzeugte Dosisleistung im Gewebe nach maximal 7 mm auf 10% der Dosis an der Oberfläche ab. Auch die laterale Dosisverteilung weist im Vergleich mit ^{125}I-Applikatoren einen deutlich steileren Dosisabfall auf, sodass der Bereich außerhalb des Zielvolumens mit einer geringeren Dosis belastet wird. Diese Besonderheiten werden in der Praxis als Vorteil eingeschätzt, da sie eine vergleichsweise schonende Therapie mittelgroßer Tumore erlauben.

Zum Kalibrierungszeitpunkt beträgt die Dosisleistung typischerweise ca. 110 mGy/min in etwa 0,5 mm Tiefe. Der genaue Wert ist vom Applikatortyp abhängig. In der perioperativen Zeit werden die Applikatoren regelmäßig auf Dichtigkeit überprüft und gegebenenfalls auch neu vermessen, um den Strahlenschutz und eine optimale Therapieführung zu gewährleisten.

Die Applikator-Optimierung kann durch dosimetrische Messungen für den einzelnen Patienten erfolgen ("dosimetrische Behandlungsplanung"). Ein solches System wurde für die Augenapplikator-Dosimetrie entwickelt und erfolgreich für die dosimetrische Behandlungsoptimierung eingesetzt (Flühs et al. 1996).

Für die Dosimetrie von Augenapplikatoren geeignete Detektoren basieren zum Beispiel auf Kunststoff-Szintillatoren. Sie bestehen im Wesentlichen aus einer gewebesubstituierenden Szintillatorsonde, die in einem Wasserphantom bewegt wird,

einem Lichtleiter und einer Photovervielfacherröhre. Das im Lichtleiter erzeugte Hintergrundlicht kann bei Bedarf durch gleichzeitige Messung des Lichts einer Blindfaser kompensiert werden. Kunststoff-Szintillatordosimeter vereinen mehrere Vorteile: minimale Störung des Strahlungsfeldes aufgrund des homogenen Detektorvolumens und der ungefähren Wasseräquivalenz; keine Abhängigkeit von Temperatur und Druck (unter normalen klinischen Bedingungen) und Einfallswinkel; keine Hochspannung in der Sonde; hohe räumliche Auflösung durch kleine Detektorvolumina; direktes Ablesen der aufgenommenen Dosisleistungswerte; und einen großen Dynamikbereich. Durch die hohe räumliche Auflösung und die direkte Ablesung eignen sich diese Detektoren für die Echtzeit-3D-Dosimetrie mit Mehrkanal-Detektorsystemen. Der Zeitaufwand für dieses Verfahren ist unter Umständen geringer als für eine physikalisch exakte, computergestützte Therapieplanung, z.B. mittels einer Monte-Carlo-Simulation (Flühs et al. 1996).

In der Augenklinik des Universitätsklinikums Essen werden bei Tumoren mit einer Prominenz zwischen 7 und etwa 10 mm zusätzlich sogenannte Kombi-Applikatoren benutzt (Kombination aus ^{106}Ru und ^{125}I). Die Indikation zur Bestrahlung mittels ^{106}Ru/^{106}Rh besteht bei Tumoren bis zu einer Prominenz von ca. 7 mm.

1.10 Biologische Grundlagen

Das Ziel der Brachytherapie ist die Zerstörung des Tumorgewebes. Die Strahlungswirkung auf das Organgewebe ist eine komplexe und stufenförmige Reaktionsfolge. Die Strahlenwirkung besteht aus einer physikalischen, einer physikalisch-chemischen, einer biochemischen und einer biologischen Phase.

Während der ersten Phase erfolgen Ionisations- und Anregungsprozesse im bestrahlten Medium und, zu einem geringen Teil, eine Wärmeentwicklung. Resultat dieser Prozesse sind insbesondere durch die Ionisation entstehende diffundierende Radikale und ein Verlust der biologischen Eigenschaften der Moleküle.

Innerhalb der zweiten physikalisch-chemischen Phase sind direkte und indirekte Schädigungen zu erwarten. Unter direkter Strahlenwirkung versteht man die Energieabsorption im biologisch kritischen Zielmolekül. Aus einem Zellmolekül werden in der Regel mehrere Bindungselektronen herausgelöst. Mit der Dosis steigt die Trefferzahl der Zellmoleküle. Die Moleküle zerfallen oder verlieren ihre Funktionalität. Sekundär steigt damit die Wahrscheinlichkeit des Zelltodes. Bei Schädigungen der Moleküle an lebenswichtigen Zentren der Zelle kommt es zum Zelltod.

Unter indirekter Strahlenwirkung versteht man Schädigungen der kritischen Zielmoleküle als sekundäre Wirkung der Radikalkettenreaktionen, die insbesondere durch die Radiolyse von Wassermolekülen durch die ionisierende Strahlung entstehen.

Der relative Anteil der direkten und indirekten Strahlenwirkung an den biologischen Molekülen ist abhängig von der Ionisationsdichte der Strahlung.

Bei dicht ionisierender Strahlung, wie z.B. Alpha-Teilchen und Neutronen ist die Wahrscheinlichkeit einer direkten Interaktion mit den kritischen Zielmolekülen deutlich höher als bei locker ionisierender Strahlung, wie z.B. der Beta- Elektronen-, Röntgen- und Gammastrahlung.

Innerhalb der biochemischen Phase erfolgen die Veränderungen an den Makromolekülen der Zelle. Während der biologischen Phase entstehen Proliferationsstörungen wie abnehmende Mitoserate, Verlängerung der Zellzyklusdauer, etc.

Der Zellkern, oder genauer die DNA, ist nach heutiger Kenntnis das wichtigste Ziel der Strahlenwirkung. Durch die Bestrahlung entsteht eine Vielzahl von DNA-Veränderungen: Einzelstrangbrüche, Doppelstrangbrüche, Basenschäden, gehäufte Läsionen in DNA-Protein-Verbindungen, die zu irreparablen Schädigung der DNA und zum Zelltod führen.

Nach aktuellen Erkenntnissen geht man davon aus, dass Doppelstrangbrüche (residuell oder falsch repariert, sog. „misrepair“) den wichtigsten Mechanismus für die biologische Strahlenwirkung darstellen.

Nach Bestrahlung mit lediglich 1 Gy können etwa 4000-5000 DNA-Schäden pro Zelle (3000 Basenschäden, 1000 Einzelstrangbrüche, 40 Doppelstrangbrüche) nachgewiesen werden (Weber, Wenz 2006).

Sowohl Tumorzellen als auch die Zellen des gesunden Gewebes sind in der Lage, die Wirkung der Bestrahlung durch Reparaturmechanismen (z.B. enzymvermittelte Reparatur strahleninduzierter DNA-Schäden) zu vermindern. Versagen die zelleigenen Reparaturmechanismen, sterben die meisten Zellen nicht sofort. Sie bleiben zunächst intakt und können im Einzelfall noch die Zellteilung durchlaufen.

Die Neigung der Zellen von gesundem Gewebe und Tumorzellen zur Repopulierung ist unterschiedlich. In gesunden Schleimhäuten, Endothelien oder der äußeren Haut erfolgt sie schneller. Dies kann durch Verlängerung der Gesamtbehandlungsdauer zur Reduktion akuter Nebenwirkungen während der Strahlentherapie genutzt werden.

Bei den Effekten ionisierender Strahlung unterscheidet man deterministische und stochastische Effekte.

Unter stochastischer Strahlenwirkung versteht man die Induktion von Mutationen und genetische und karzinogene Effekte. Die Dauer bis zum Auftreten der Symptome ist abhängig von der jeweiligen Zellumsatzrate des bestrahlten Gewebes.

In der Brachytherapie des AHMs mit ^{106}Ru-Applikatoren treten stochastische Effekte außerhalb des Zielvolumens und des Auges auf, aber nur in geringem Maße. Über 95% der zur konvexen Seite hin emittierten Strahlung wird im Applikator selbst durch das Metall absorbiert. Die Strahlung nimmt mit zunehmender Entfernung vom Applikator auch aufgrund geometrischer Effekte (inverses Abstandsquadratgesetz) schnell ab, sodass die stochastische Wirkung auf den Gesamtkörper insgesamt sehr klein ist.

Wenn ein Effekt erst oberhalb einer Schwellendosis auftritt und dann mit steigender Dosis zunimmt, handelt es sich um einen deterministischen oder „nicht-stochastischen" Effekt. Je höher die Dosis, desto größer ist die Ausprägung einer Gewebeschädigung. Auch die Art der Strahlung spielt eine Rolle: dicht-ionisierende Strahlung ist bei gleicher Energiedosis wirksamer als locker-ionisierende Strahlung. Je differenzierter das Gewebe, desto strahlenresistenter ist die betroffene Gewebeart bzw. das betroffene Organ.

Deterministische Nebenwirkungen hängen von der individuellen Strahlungsempfindlichkeit des umgebenden Normalgewebes ab und können den Erfolg der Therapie trotz einer guten Tumorkontrolle in Frage stellen. Deswegen muss bei der Auswahl der Therapiemodalität nicht nur deren Effektivität im Hinblick auf die Tumorkontrolle, sondern auch die Toxizität im umgebenden Normalgewebe berücksichtigt werden - insbesondere, wenn es sich um Tumoren in zentraler Lage bzw. juxtapapilläre AHM handelt.

Die Apexdosis bei einer ^{106}Ru-Applikatortherapie sollte nicht weniger als ca. 100 Gy betragen. Die zur optimalen Tumorkontrolle erforderliche Dosis wird noch diskutiert. In einigen Zentren beträgt die Apexdosis 85 Gy, in einigen minimal 100 Gy (wie auch im UKE). Es gibt außerdem Zentren, in denen eine Dosis von bis zu 130 Gy auf die Tumorspitze verabreicht wird (Damato et al. 2005, Bergmann et al. 2005, Stöckel et al. 2017). Die maximal applizierte Skleradosis beträgt etwa 1600 Gy. Obwohl dies die Tumorkontrolldosis weit überschreitet und sogar mehr als die für die Okklusion der Aderhautgefäße in der Tumorbasisregion notwendigen ca. 400 Gy beträgt, ist diese hohe Dosis notwendig, um gleichzeitig die Tumorspitze ausreichend bestrahlen zu können.

Die Behandlungsplanung erfolgt entweder mittels eines kommerziell angebotenen Programms oder, wie in einigen Spezialzentren, mit dem eigenen Bestrahlungsplanungsprogramm. Bei der Dosisberechnung werden Tumorprominenz und Skleradicke berücksichtigt. Die Liegedauer des Strahlenträgers muss gemäß der Strahlenschutzgesetzgebung vor Beginn der Therapie berechnet werden. Sie ist abhängig von Tumorgröße und Gesamtdosis. Nach dem Aufbringen des Applikators wird der Entnahmezeitpunkt, abhängig von der Anwendungsdauer, exakt berechnet. Da der berechnete Entnahmezeitpunkt operativ nicht immer eingehalten werden kann, werden nach Beendigung der Therapie die real applizierten Dosiswerte nachberechnet.

1.11 Tumorregression

Ein verlässliches Indiz für eine erfolgreiche Bestrahlung ist die Bildung einer Strahlennarbe (chorioretinale Atrophie), die den Tumor zirkulär umfasst. Die Narbe bildet sich innerhalb eines Zeitraums von wenigen Wochen bis mehreren Monaten nach der Applikatorentfernung. Bei nicht ausreichender oder exzentrischer Narbenbildung sollte im Verlauf ein Tumorrezidiv ausgeschlossen werden. Die Tumorregressionrate nach der ^{106}Ru-Brachytherapie beträgt pro Monat ca. 3 % der initialen Tumorgröße (Shields et al 2008, Kaiserman et al. 2002).

In den meisten Fällen stabilisiert sich die Tumorprominenz 18 - 36 Monate nach der Bestrahlung bei 60–70 % der initialen Tumorgröße (Georgopoulos 2003). In Einzelfällen kann aber einige Monate nach der Bestrahlung aufgrund des Ödems des Tumorgewebes eine Zunahme der Tumordicke beobachtet werden. In solchen Fällen sollte durch engmaschige Kontrollen ein Tumorrezidiv ausgeschlossen werden.

1.12 Komplikationen und deren Therapie

Die Komplikationen können in zwei Gruppen eingeteilt werden: akute Komplikationen, die unmittelbar nach der Applikatoraufnähung oder wenige Stunden bis zu drei Monate später auftreten können, und späte Komplikationen, die erst nach 3 Monaten auftreten. Die Frühkomplikationen sind vor allem instrumentell und anatomisch bedingt. Dazu gehören Stauungszeichen, Doppelbilder, akute Kompressionen des Nervus opticus, ein Augeninnendruckanstieg, intraokularer Reizzustand, intraokulare Blutungen, Blutungen unter der Kalotte, Aderhautamotio und seröse Netzhautablösung. Diese Komplikationen sind bedingt durch mechanische Einflüsse auf die Gefäßversorgung und den direkten Effekt auf die Augenmuskeln und die Sklera.

Zu den späten Komplikationen gehören anatomische, tumor- und / oder strahlungsbedingte Faktoren: Katarakt, SR, Strahlenneuropathie mit OA, MP, persistierende Glaskörperblutung, Skleranekrose, Skleromalazie, Irisrubeosis und neovaskuläres Glaukom. Im Rahmen dieser Arbeit werden vorrangig die SR und besonders die Optikusneuropathie betrachtet.

Die SR ist eine Reaktion infolge der radiogenen Endothelschädigung, die als eine progrediente, okklusive retinale Vaskulopathie kennzeichnend ist. In retinalem Gewebe erfolgen nach der Bestrahlung eine neuronale und eine vaskuläre Schädigung, die zum Verlust von Endothelzellen, einer Verdickung der Basalmembranen und einer Invasion und Aktivierung von Makrophagen und Mikrogliazellen führt. Die okklusive vaskuläre Schädigung führt zu einer Störung der neuronalen Strukturen (Apoptose, Nekrose usw.). Eine fokale retinale Ischämie zeigt sich klinisch durch die Bildung von Mikroinfarkten und Cotton-Wool-Herden. Als Folge des Schadens bildet sich ein zystoides Makulaödem. Die Kapillaren in diesem Bereich dilatieren und bilden Mikroaneurysmen sowie ein Muster aus kollabierenden Bereichen und Bereichen einer Rekanalisation (Willerding et al. 2012). Klinisch unterscheidet man nicht-proliferative und proliferative SR voneinander. In der Regel kann die Diagnose einer SR klinisch gestellt werden. Zusätzlich stellen sich mittels einer Fluoreszenzangiographie die ischämischen und proliferativen Veränderungen dar. In ICG-Angiographien sind häufig choroidale Hypoperfusionen nachweisbar, durch ein Makula-OCT lässt sich auch ein minimales Makulaödem nachweisen. Bei einer nicht-proliferativen SR sind fokale Kapillarokklusionen, Kapillardilatationen, Mikro- aneurysmen, Teleangiektasien, Punktblutungen, Cotton-wool-Herde und Lipidexsudate zu erwarten. Die Sehfähigkeit bleibt dabei in vielen Fällen lange erhalten. Die Sehkraft nimmt im Verlauf bei auftretenden Gefäßverschlüssen, Makulaödemen und zentralen retinalen Blutungen ab.

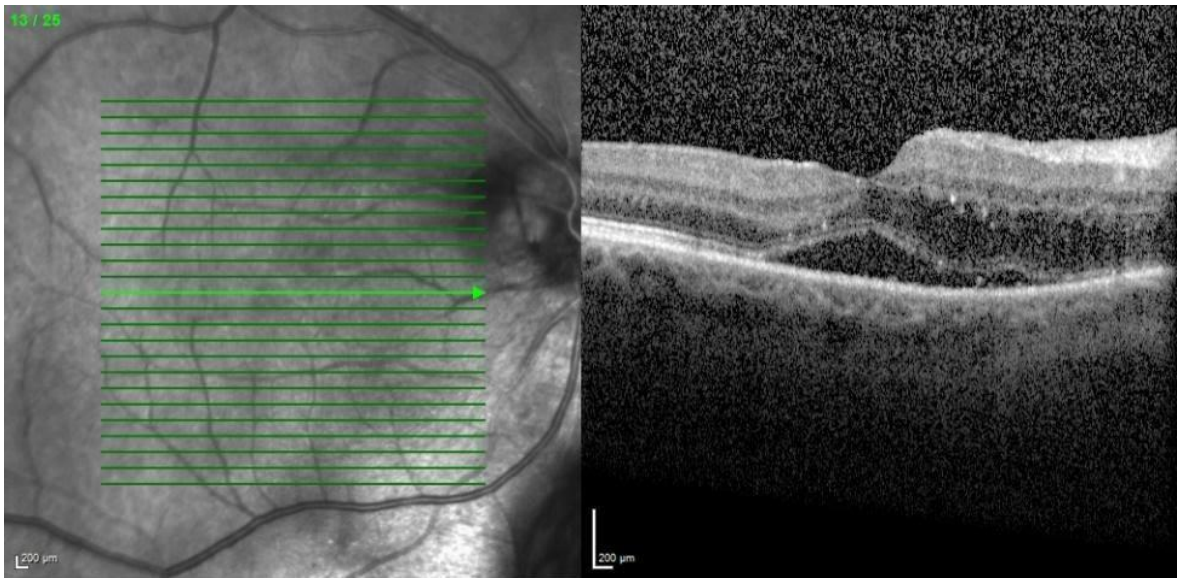

Abbildung 18: Moderates Strahlenmakulaödem in OCT-Aufnahme einer Patientin mit AHM. Z.n. Bestrahlung mit Ruthenium Applikator. (Quelle: Klinik für Augenheilkunde, UKE)

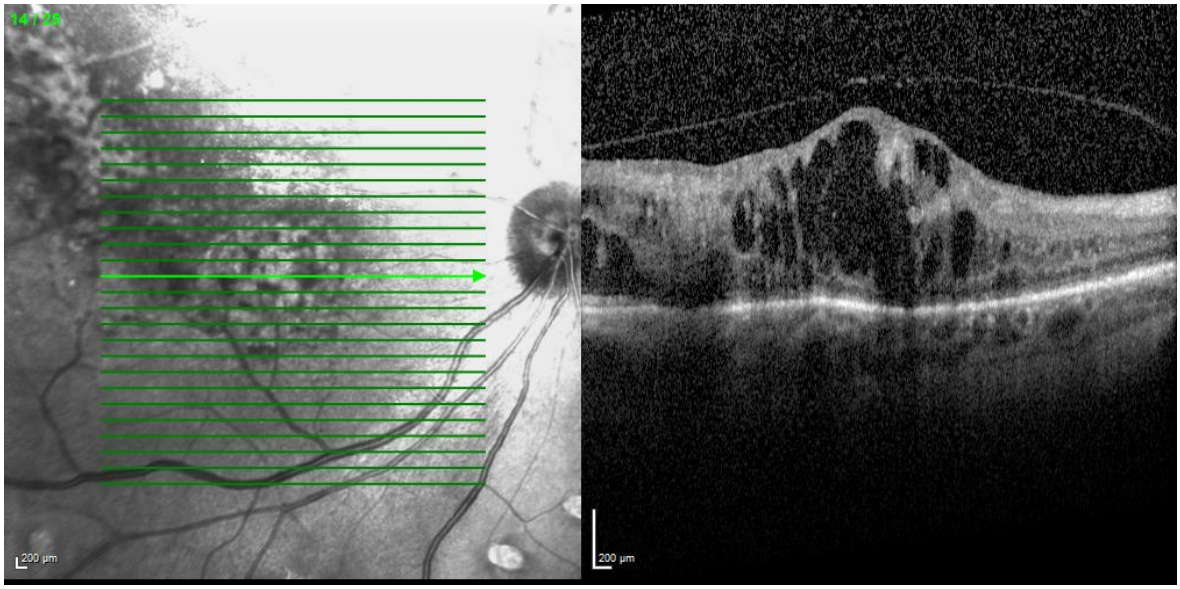

Abbildung 19: Schweres zystisches Makulaödem. OCT-Aufnahme eines Patienten mit AHM. Z.n. Bestrahlung mit Ruthenium Applikator. (Quelle: Klinik für Augenheilkunde, UKE)

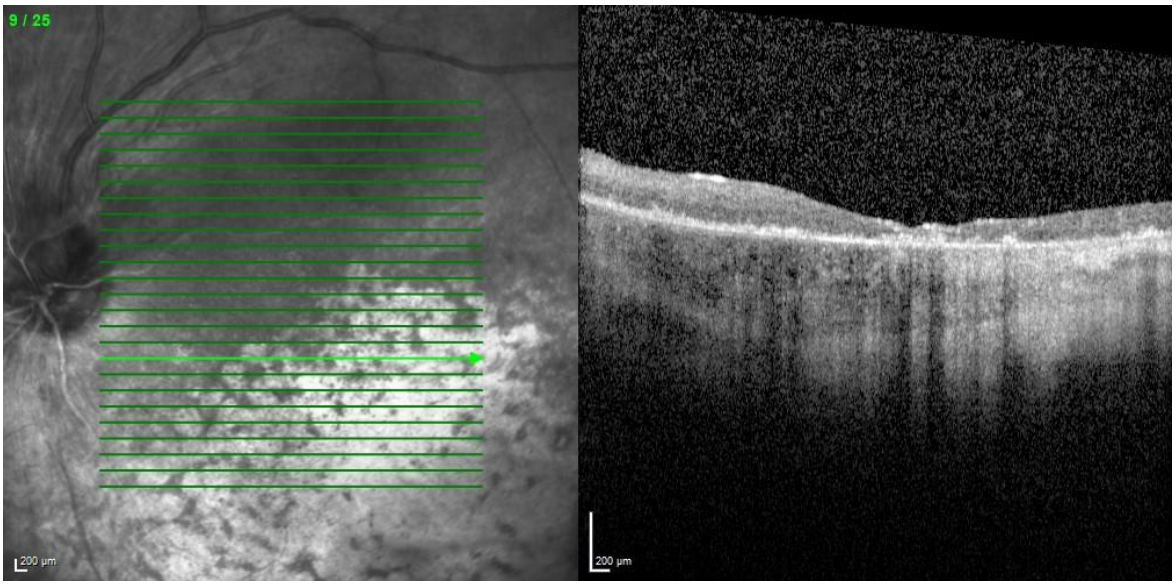

Abbildung 20: MA. OCT-Aufnahme eines Patienten mit AHM. Z.n. Bestrahlung mit Ruthenium Applikator (Quelle: Klinik für Augenheilkunde, UKE)

Die Strahlenmakulopathie mit einem zystoiden Makulaödem als Folge der Tumorexsudation ist zu unterscheiden von einer makulären Atrophie.

Bei ausgedehnten peripheren unbehandelten Ischämien können neovaskuläre Komplikationen entstehen. Dabei spielt eine erhöhte Konzentration des intraokulären Vaskulär Endothelium Grown Faktors (VEGF) eine entscheidende Rolle.

Die proliferative SR ist durch Papillenproliferationen, retinale Neovaskularisationen und Komplikationen wie Glaskörperblutungen, Traktionsablationen und rubeotische Sekundärglaukome charakterisiert. Für die SR gibt es noch keine Standardklassifikation. Finger und Kurli haben die SR in einer 5-Stadien-Einteilung zusammengefasst: makuläre, extramakuläre, ischämische, proliferative und nicht-proliferative Veränderungen. Eine radiogene MP ist in folgenden Klassifikationen im Anhang der OCT-, klinische Morphologie und Fluoreszenzangiographie erfasst (Willerding et al. 2012).

Abbildung 21: FLA eines Patienten mit AHM. Z.n. Bestrahlung mit Ruthenium-Applikator: ausgeprägte Netzhautischämie mit Gefäßabbrüchen und Proliferation an der Papille (Quelle: Klinik für Augenheilkunde, UKE)

Klassifikation eines klinisch signifikanten radiogenen Makulaödems©	
Fluoreszeinangiographie	OCT
Nicht-ischämische SR: Mikroaneurismen, Teleangioektasien, normale fovealäre Zone	Grad 1: strahlenbedingtes Makula-ödem: extrafoveal, nicht zystisch
Ischämische Strahlenmakulopathie (SMP): Irreguläre oder vergrößerte avaskuläre Zone der Fovea	Grad 2: extrafoveal, zystisches Ödem
Fokale SMP: fokale Leckage im Makulabereich	Grad 3: foveal, nicht-zystisches Ödem
Diffuses Makulaödem: diffuse Leckage im Bereich der Makula	Grad 4: mildes bis moderates zystisches Ödem
Gemischte SMP: fokale/diffuse Leckage mit Ischämie	Grad 5: schweres zystisches Ödem

Tabelle 1: Klassifikation eines klinisch signifikanten radiogenen Makulaödems

*© Retinale Verdickung im Bereich der Foveola oder innerhalb von 500 µm Abstand von der Fovea mit Verdickung der angrenzenden Netzhaut oder retinale Verdickung der Größe eines PD, die höchstens einen PD von der Fovea entfernt ist (*Willerding et al. 2012).

Eine gesicherte Therapie gibt es bislang nicht. Die Wertigkeit von Therapieoptionen wie einer panretinalen Laserkoagulation, anti-VEGF-Inhibitoren oder Steroiden ist umstritten. Milde Manifestationen mit einer stabilen Sehschärfe bedürfen in der Regel keiner aktiven Therapie.

Die retinale Laserkoagulation avaskulärer Areale zeigt einen moderaten positiven Effekt auf die Sehschärfe und auf den Augenerhalt im Sinne der Vorbeugungs- maßnahmen einer proliferativen SR mit ernsthaften und therapieresistenten Komplikationen wie z.B. sekundären Glaukomen. Intravitreale Injektionen mit anti-VEGF-Biologica oder Triamcinolon zeigten in mehreren unkontrollierten Studien einen positiven, aber kurzfristigen Einfluss auf den Visus, was wiederholte regelmäßige Injektionen erforderlich macht. Eine Applikation von Steroiden im Rahmen der Bestrahlung bei vorliegender ausgeprägter Exsudation zeigt einen positiven Effekt und kann die Progression einer exsudativen Ablatio verhindern. Der präventive Charakter im Hinblick auf die Entwicklung einer Retinopathie ist allerdings nicht ausreichend untersucht.

Der Visus ist immer vom Einschluss der Makula oder des Sehnervs in das Strahlenfeld abhängig. Bei persistierender Glaskörperblutung und traktiver Ablatio retinae ist eine Vitrektomie indiziert.

2. Zielsetzung

In der vorliegenden Doktorarbeit sollen die Behandlungsergebnisse der ^{106}Ru-Brachytherapie beim AHM in Abhängigkeit von der lokal applizierten Dosisverteilung untersucht werden.

Ein primäres Ziel ist, die genaue Dosisverteilung der ^{106}Ru-Applikatoren zu ermitteln und daraus resultierende Gewebereaktionen zu untersuchen, zu messen und zu quantifizieren. Um die dezidierten Auswirkungen der Therapie auf das tumorumgebende Gewebe zu untersuchen, soll die Gewebereaktion in Beziehung zur Dosisverteilung der Strahlendosis und den spezifischen Eigenschaften verschiedener Applikatortypen gesetzt werden.

Dabei wurde der Schwerpunkt auf die SO und MP gelegt, die vor allem durch die Tumornähe zum Nervus opticus und zur Makula bedingt sind.

Ein besonderer Aspekt liegt im Erarbeiten einer retrospektiven Analyse der Tumorkontrolle und der Nebenwirkungen in Abhängigkeit von den physikalischen Parametern und der Entwicklung von Empfehlungen für die Operationstechnik und die Dosierung, um bei optimaler Tumorkontrolle schädliche Nebenwirkungen zu minimieren.

Des Weiteren soll eine Methode entwickelt werden, mithilfe derer man aus der Lage der im Fundusbild sichtbaren Strahlennarbe und der bekannten Skleradosis die Position des Applikators während der Therapie mit möglichst kleiner Ortsunsicherheit rekonstruieren kann.

Als sekundärer Endpunkt sollen Rezidivrate, Nachbehandlung der Rezidive und Nachbehandlung der Komplikationen berücksichtigt werden.

Weitere therapierelevante Parameter wie die Tumorlokalisation, Tumorprominenz und Nebendiagnose sollen im Zusammenhang erfasst und in ihrem Einfluss auf die Behandlungsergebnisse diskutiert werden.

3. Untersuchungsmaterial und Methodik

3.1 Methode

Bei dieser Arbeit handelt es sich um eine Analyse der Daten von Patienten mit posterior gelegenen Tumoren (AHM), die im Zeitraum von 2002 bis 2015 in der Augenklinik der Universitätsklinik Essen aufgrund eines AHMs bestrahlt wurden.

Die Datenerhebung erfolgte anhand von Akten der Augenklinik, konsiliarischen Berichten der Strahlenklinik, Operationsberichten und Fotodokumentationen. Die Daten wurden durch eine retrospektive Analyse erhoben und mit physikalischen Basisdaten abgeglichen. Es wurden 6670 elektronische Datenitems aus der Datenbank bearbeitet. 233 Patienten wurden als mögliche Studienkandidaten zunächst in die auf Excel basierende Haupttabelle aufgenommen. Von diesen Patienten wurden im weiteren Verlauf etwas mehr als die Hälfte (n = 123) wieder aus der Studie ausgeschlossen, da die vorhandene Fotodokumentation keine quantitativ exakte und qualitativ vollständige Auswertung über den gesamten Nachbeobachtungszeitraum ermöglichte. Die Daten der restlichen 109 Patienten wurden ausführlich analysiert und nach der Konturierung der Hauptstrukturen auf den Fundusfotos als Grundlage für diese Studie verwendet.

3.2 Einschlusskriterien:

- Histologisch oder klinisch gesichertes AHM
- Posteriore oder juxtapapilläre Lage des Tumors
- Abstand des nahegelgenen Tumorrandes vom Sehnerv nicht mehr als 4 PD
- Bestrahlung mittels ^{106}Ru-Applikator

Es wurden folgende weitere Untersuchungsparameter in die Analyse miteinbezogen:

- Applikatortyp und –nummer sowie dessen Dosisverteilung
- Apexdosis
- Dosis an der Tumorbasis
- Dauer der Therapie
- Tumorabmessungen und -konfiguration
- begleitende Amotio als Ausgangsbefund
- Akut- und Spätreaktionen
- Sekundäre Enukleation
- Lokalrezidiv

Zusätzlich wurden auch Dosis-Wirkungsbeziehungen für Zielvolumina und Risikostrukturen sowie die Lokalrezidiv-Rate analysiert.

3.3 Ausschlusskriterien

- Vorbestrahlung in einer anderen Klinik
- Vorbehandlung mit anderen Methoden
- Fehlende Strahlennarbe
- Bestrahlung in Kombinationstherapie (z.B. mit TTT oder einer Protonenbestrahlung)
- Fehlende oder zur Auswertung nicht ausreichende Qualität der Fotodokumentation.

3.4 Datenerfassung

Es wurden folgende Parameter in der Tabelle erfasst:

- Prominenz des Tumors in Millimeter [mm] bei der ersten Vorstellung sowie im Verlauf
- Maximaler Tumordurchmesser in Millimeter [mm] vor der Bestrahlung
- Lage des Tumors (Abstand von der Papille und von der Makula). Die Abstände des Tumorrands von der Makula oder Papille wurden anhand des Fundusfotos in Millimeter [mm] gemessen.
- Nebendiagnosen wie Glaukom, Katarakt, Pseudophakie, begleitende Netzhautablösung, Glaskörperblutung, Gefäßverschlüsse und Amblyopie
- Biopsie vor der Bestrahlung und die Ergebnisse der Biopsie
- ^{106}Ru-Bestrahlungsdaten wie die Tumorspitzendosis, Sklerakontaktdosis, Liegezeit und Dosisleistung des Applikators sowie nachberechnete Tumorspitzendosen bzw. Sklerakontaktdosen nach der Applikatorverlagerung bzw. dem Applikatorwechsel (aus der elektronischen Datenbank der Applikatorberechnung erhoben)
- Das Vorgehen bei Kataraktbildung, Entstehen eines Glaukoms, Strahlenretino- und Strahlenneuropathie im Verlauf der Nachbeobachtungszeit

3.5 Analyse der Daten, Beschreibung des Arbeitsprogramms

Die erhobenen Daten wurden im Programm Microsoft® Office Excel kodiert eingegeben und anschließend mittels Kaplan-Meier-Analyse statistisch ausgewertet. Die Dosisverteilung wurde mittels eines dedizierten Programms auf Basis von Excel und Visual Basic for Applications berechnet.

Das Programm wurde am UKE in enger Zusammenarbeit mit der Technischen Universität Dortmund entwickelt. Die numerischen Basisdaten für die Dosisverteilungen entstammten Geant4-Simulationen an der TU Dortmund.

Zuerst wurden wichtige Strukturelemente wie Papille, Makula, Tumor und Gefäße auf der Fundusfoto-Aufnahme eingefügt und an die realen Konturen angepasst. Die Konturierung vor der Bestrahlung und nach der Behandlung erfolgte mittels unterschiedlicher „Masken“. Die erste dient der Bearbeitung des Fundusfotos ohne Strahlennarbe (Tumor vor der Bestrahlung) und die zweite der Bearbeitung des Fundusfotos mit Strahlennarbe (Tumor nach der Bestrahlung).

Abbildung 22: Juxtapapilläres AHM. Präoperatives Foto. (Quelle: Klinik für Augenheilkunde, UKE)

Bei der zweiten Maske wurde die Applikator-Kontur an die Strahlennarbe angepasst, um die Dosis-Verteilung in anderen Strukturen zu berechnen.

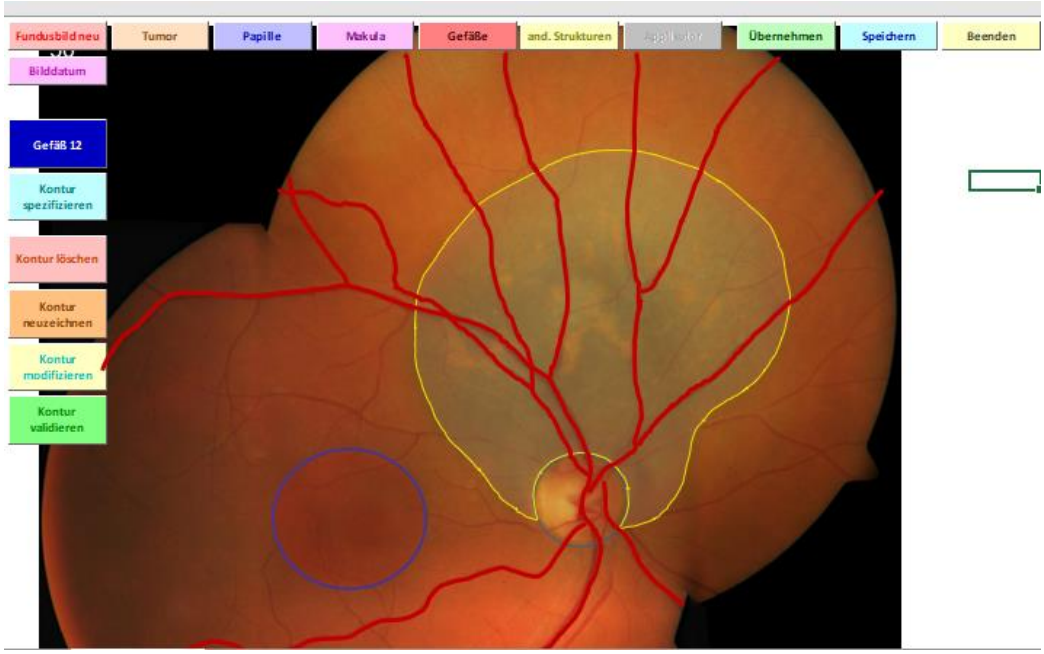

Abbildung 23: Augenhintergrund der Abbildung 22. Tumoransicht nach der Konturierung „ohne Applikator“ im Programm (Quelle: Klinik für Augenheilkunde, UKE)

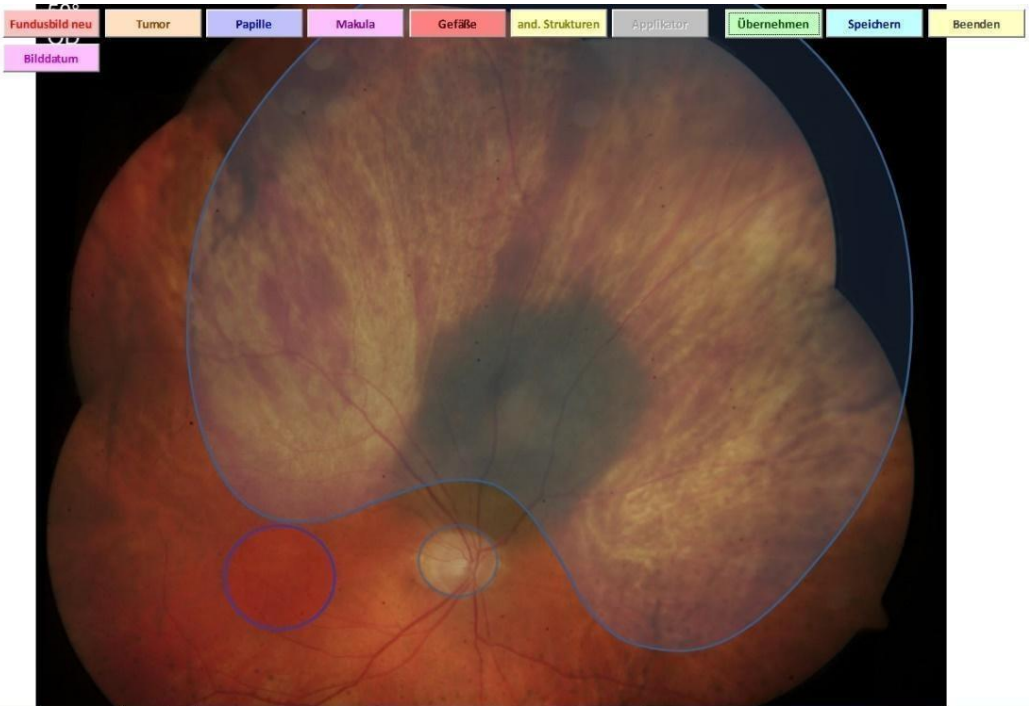

Abbildung 24: Augenhintergrund. Ansicht nach der Konturierung „mit Applikator“ im Programm (Quelle: Klinik für Augenheilkunde, UKE)

3.6 Nachbeobachtung und Erfassung der lokalen Komplikationen

Nach der ^{106}Ru-Bestrahlung wurden die Patienten zu Verlaufskontrollen einbestellt. Die erste Kontrolle nach der Applikatorentfernung erfolgte nach drei Monaten, sofern die

postoperative Periode komplikationslos verlief und keine akuten Komplikationen wie hochblasige exsudative Amotio, erhöhter Augeninnendruck, Glaskörperblutung oder ausgeprägte Aderhautamotio auftraten. Die Abstände zwischen den weiteren Kontrollterminen lagen anfangs bei drei Monaten und wurden später, bei gleichbleibenden Befunden, auf sechs bis achtzehn Monate ausgedehnt.

Bei jeder Kontrolle wurden die erhobenen Befunde wie der bestkorrigierte Visus, der intraokulare Druck, die Ultraschalluntersuchung und die Fotodokumentation berücksichtigt und in die Tabelle eingetragen.

Das Auftreten einer akuten Komplikation wie eine Optikuskompression oder eine Blutung unter der Kalotte ist von Bedeutung und wurde gesondert vermerkt.

Die erste Feststellung folgender Komplikationen wurde festgehalten:

- Katarakt
- Sekundärglaukom
- Rubeosis
- Strahlenneuropathie mit detaillierten Angaben (partielle, komplette OA, Papillenschwellung, Papillenrandblutung)
- SR mit detaillierten Angaben (Blutungen, Cotton Wool Herde, MP, Netzhautischämie, Gefäßverschlüsse, harte Exsudate)
- Tumorrezidiv (Tumorrandrezidiv, erneutes Wachstum)
- Fehlende Strahlennarbe
- Exzentrische Strahlennarbe
- Netzhautablösung
- Aderhautamotio
- Glaskörperblutung

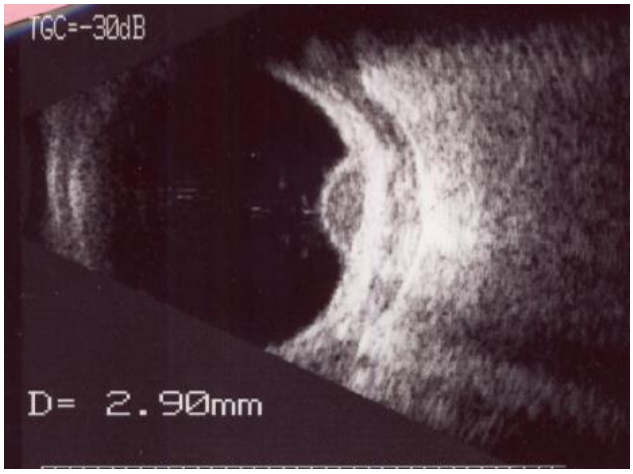

Abbildung 25: Blutung unter Applikatorkalotte (Quelle: Klinik für Augenheilkunde, UKE)

Netzhautablösung, Aderhautamotio und Glaskörperblutungen, die im Verlauf festgestellt wurden, wurden ophthalmoskopisch, mittels Sonographie und Fotodokumentation sowie in der Tabelle erfasst, ebenso das weitere Vorgehen.

Eine SR oder Strahlenneuropathie wurde festgestellt, wenn in den Befunden (ambulanten Arztbriefen, Akten, Fotodokumentationen, OCTs und ggf. Fluoreszenzangiografien) eine Gefäßveränderung (Gefäßverschluss, Mikroaneurysma, Proliferation oder Blutung), Anzeichnen der Papillen- oder Retinaischämie, Papillenschwellung der Papillenatrophie, Cotton-Wool-Herde oder ein Makulaödem beschrieben wurden.

Ein Tumorrezidiv wurde in der Sonographie oder Fotodokumentation festgestellt. Auch Randrezidive, Aussaat der Tumorzellen im Glaskörper, in der Vorderkammer (VK) oder im Kammerwinkel und Skleradurchbrüche wurden berücksichtigt.

Fehlende Tumorregressionen und fehlende oder exzentrische Strahlennarben nach der Bestrahlung wurden bei der Datenerhebung ebenfalls registriert.

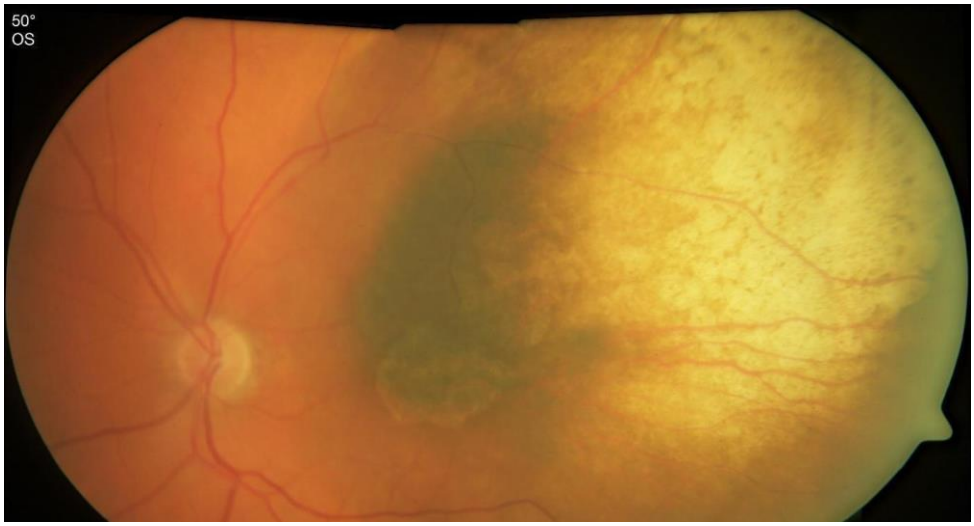

Abbildung 26: Randrezidiv eines AHMs (Quelle: Klinik für Augenheilkunde, UKE)

Tumorrezidive wurden von den erfahrenen Tumorspezialisten der Augenklinik Essen diagnostiziert und neben dem weiteren Vorgehen in der Patientenakte dokumentiert.

Eine Kataraktentwicklung wurde dokumentiert, wenn in den Augenbefunden statt eines klaren Linsenstatus eine Linsentrübung auftrat. Falls die beginnende Katarakt in den Befunden vor der Bestrahlung beschrieben und dann eine Progression der Linsentrübung festgestellt wurde, wurde diese dokumentiert.

Ein Glaukom wurde dokumentiert, wenn es als Diagnose in der Patientenakte aufgeführt oder in dem Befund eine therapiebedürftige Druckerhöhung beschrieben wurde.

Art und Zeitpunkt der Komplikationsbehandlungen wie Kataraktoperationen, Pars-plana-Vitrektomien mit oder ohne Silikonölfüllung, TTT des Tumorrandes oder der Tumoroberfläche, panretinale Laserkoagulationen der Netzhaut bei SR, erneute Strahlentherapien (^{106}Ru- oder Kombi: ^{106}Ru + ^{125}Jod-Brachytherapien, Protonenbestrahlungen), Glaukom Operationen, intravitreale Injektionenen von aVEGF oder Triamcinolon, antiglaukomatöse Therapien, parabulbäre Injektionen von Triamcinolon und sekundären Enukleationen wurden dokumentiert.

3.7 Komplikationen in Bezug auf Dosisverteilung

Diese Arbeit untersucht primär ausgewählte Spätkomplikationen, die aus physikalischer und strahlentherapeutischer Sicht für die Therapieplanung relevant sind.

Zu den späten Komplikationen gehören: Katarakt, SR, Strahlenneuropathie mit OA, MP, Glaskörperblutung, Skleranekrose, Rubeosis auf der Irisoberfläche und neovaskuläres Glaukom. Die häufigste Ursache für eine sekundäre Enukleation sind neovaskuläre Glaukome und Tumorrezidive.

Die Reaktion des gesunden Gewebes ist abhängig von der Dosisverteilung und auch von der Dosisleistung im bestrahlten Volumen.

Die exakte Inzidenz der SR und ein sicherer Dosisschwellenwert sind nicht bekannt. Eine retrospektive Analyse der dosisbezogenen Komplikationen kann im klinischen Alltag prospektiv einen optimalen Einsatz für die Brachytherapie ermöglichen.

3.8 Statistische Analyse

Die statistische Auswertung und die Hypothese des Einflusses der Dosis auf SO, Atrophie des Nervus Opticus, Strahlen-MP und Atrophie der Makula wurde mit einem t-Test überprüft. Aufgrund der großen Variationsbreite der Dosiswerte ist von einer logarithmischen t-Verteilung der Dosiseffekte auszugehen. Auf Basis dieser Verteilung wurde ein Zweistichproben-t-Test für zwei abhängige Stichproben vorgenommen. Der Einfluss der Dosis auf den Visusverlauf wurde anhand der Berechnung durch den Chi^2-Test untersucht. Es erfolgte eine statistische Auswertung der Visusentwicklung in Abhängigkeit eines Visusverlust von Dosisleistung auf den kritischen Strukturen (Nervus Opticus und Makula). Neben der weiteren Analyse von Dosis-Effektbeziehungen zu den anderen Endpunkten (SO, Atrophie des Nervus Opticus, Strahlen-MP und Atrophie der Makula), wurde mittels Chi^2- Tests eine logistische Regression berechnet (Hsu et al. 2007). Außerdem erfolgte eine Mittelwertberechnung, um die Gesamtstatistik für die relevanten

Variablen zu bekommen: die Anzahl der Beobachtungen, den Mittelwert, die Standardabweichungen sowie das Minimum und Maximum für jede numerische Variable.

4. Ergebnisse

4.1 Hauptzielkriterien

Hauptzielkriterien	Potenziell relevante Einflusskriterien	Analysierte relevante Einflusskriterien
Strahlen-MP	Applikatortyp, Tumorlage, Tumor-Makula-Abstand, Tumorprominenz, Tumordurchmesser, Narbenbildung, Apexdosis, Skleradosis, adjuvante Bestrahlung	Abhängigkeit von der Dosisverteilung, speziell in der Makula
SO	Applikator Typ, Tumorlage, Tumor-Papilla Abstand, Kompression N. Optici, Tumorprominenz, Tumordurchmesser Narbenbildung, Apexdosis, Skleradosis, Adjuvante Bestrahlung	Abhängigkeit von der Dosisverteilung, speziell in Bereich der Papille

Tabelle 2: Hauptzielkriterien der Studie

4.2 Ausgangsdaten

In die endgültige Studie wurden insgesamt 109 von 6670 Patienten, die in dem Zeitraum von 2002 bis 2015 behandelt wurden, eingeschlossen. Davon waren 53 Patienten weiblichen (48,6%) und 56 Patienten männlichen (51,3%) Geschlechts, alle im Alter von 26 bis 85 Jahren. Der Altersgipfel lag zwischen dem 60. und 80. Lebensjahr. Der Altersmedian in der Population betrug 63,4 Jahre.

Alter	Anzahl der Patienten	Prozent (%)
< 40	6	5,5
40 - 60	33	30,2
61 - 74	46	42,2
>75	24	22,0

Tabelle 3: Altersgruppen

4.3 Nachbeobachtungszeit

Die Nachbeobachtungszeit über den Zeitraum von insgesamt 13 Jahren betrug im Durchschnitt 37,3 Monate (Median 29 Monate; ± 26,6 Monate). Nach dem 1. Jahr konnte der Augenbefund bei 88,9 % (n = 97) der Patienten erhoben werden, nach 3 Jahren bei 41,2 % (n = 45) der Patienten, nach 5 Jahren bei 17,4 % (n = 19) der Patienten, nach 10 Jahren bei 0,9 % (n = 1) der Patienten. Eine Nachbeobachtung im Hinblick auf Metastasierungen und das Überleben wurde in dieser Arbeit nicht vorgenommen.

4.4 Tumorcharakteristika

Der Mittelwert der Tumorprominenz betrug 3,55 mm, der Median 3,5 mm. Die minimale Prominenz betrug 1,2 mm, die maximale 7,7 mm. Beim Maximalwert handelte es sich um einen Einzelfall.

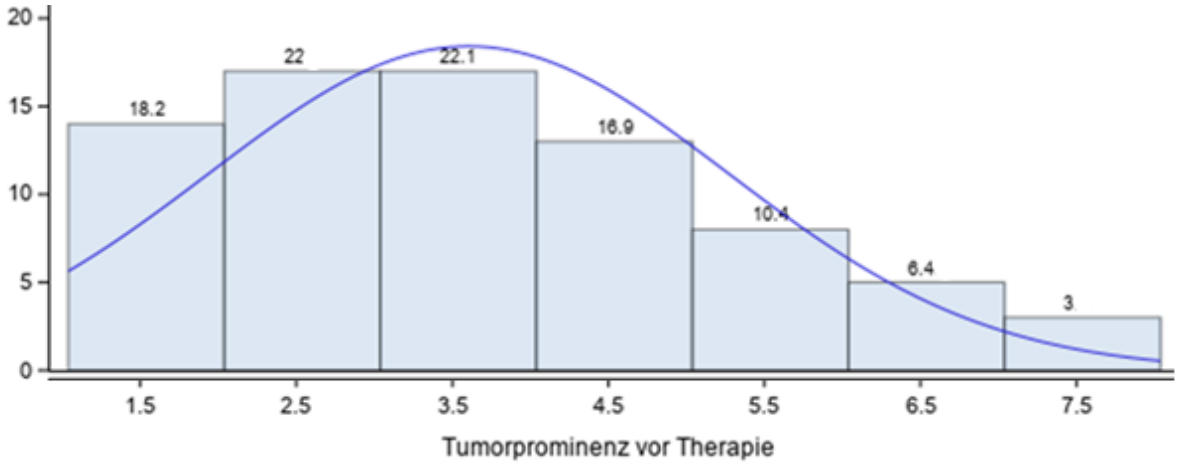

Abbildung 27: Tumorprominenz vor Therapie. (Quelle: Klinik für Augenheilkunde, UKE)

Bei der Einteilung der Tumorgröße nach der Tumorprominenz waren 39,5 % der Tumore (n = 43) als klein (Prominenz von < 3 mm) und 60,5 % (n = 66) als mittelgroß (≥ 3 und < 8 mm) einzustufen. Größere Tumore wurden nicht in die Studie eingeschlossen.

Der Mittelwert des Tumordurchmessers beträgt 8,5 mm. Die minimale Tumorbasis ist im Durchmesser 3,5 mm, die maximale 16,5 mm groß. Bei der Einteilung der Tumorgröße nach der Tumorbasis werden 44 % der Tumore (n = 48) als klein bezeichnet, 56 % als mittelgroß (n = 61).

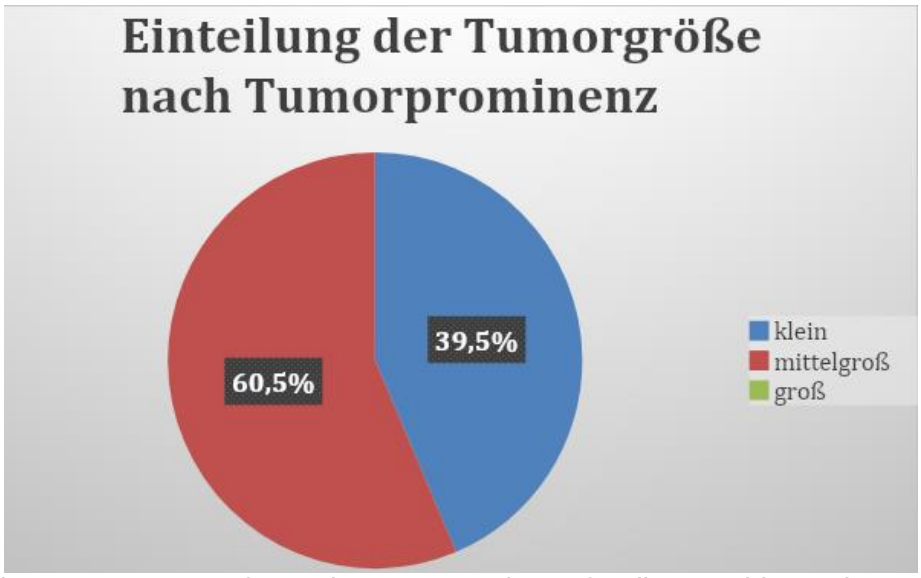

Abbildung 28: Tumorgröße nach Tumorprominenz für die gewählte Patientengruppe. (Quelle: Klinik für Augenheilkunde, UKE)

**Einteilung nach der COMS*

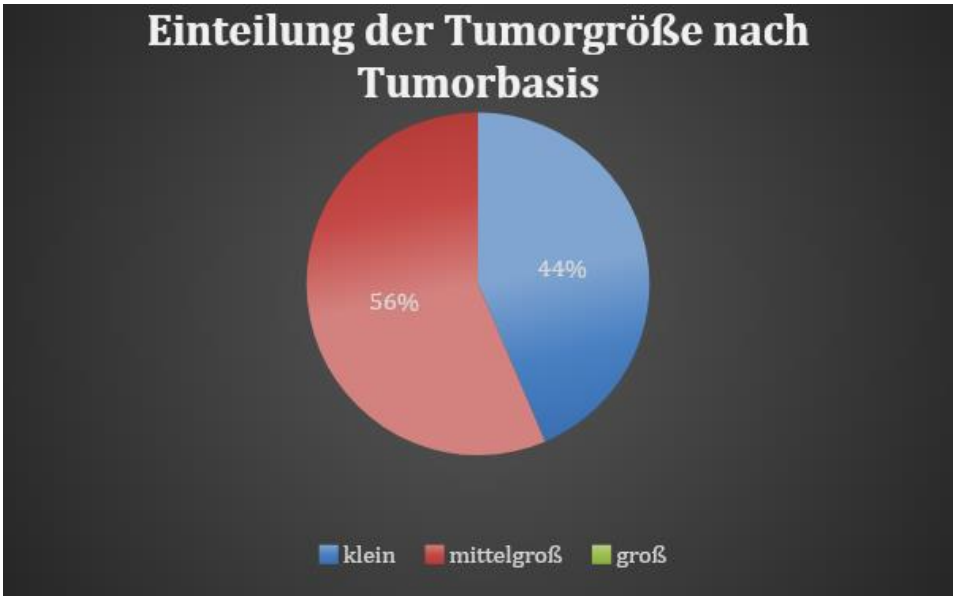

Abbildung 29: Tumorgröße nach Tumorbasis für die gewählte Patientengruppe. (Quelle: Klinik für Augenheilkunde, UKE)

**Einteilung nach der COMS.*

4.5 Ophthalmologischer Ausgangsbefund

Es wurde in 62,3 % (n = 68) das rechte und in 37,6 % (n = 41) der Fälle das linke Auge behandelt. In die Studie wurden nur posterior gelegene Tumore und damit „high-risk“

Tumore für eine MP eingeschlossen. Eine Ziliarkörperinfiltration sowie eine Irisbeteiligung galten als Ausschlusskriterien.

Bei 0,9 % der Augen (n = 1) wurde ein Extraokularwachstum diagnostiziert. Eine Begleitablatio zeigte sich bei 44,9 % der Augen (n = 49). In 5,5 % der Fälle (n =6) bestand eine Tumorinfiltration in die Papille.

Vor der Behandlung hatten 46,7 % Patienten (n = 51) eine Katarakt am betroffenen Auge, 12,8 % der Patienten (n = 14) hatten bereits eine Pseudophakie und ein Patient hatte eine Aphakie. 18,3% (n = 20) entwickelten eine Katarakta complicata und 10% (n = 11) bekamen eine Katarakt-Operation. Vor der Behandlung hatten 2,7 % der Patienten (n = 3) ein Glaukom und 6,4% (n = 7) bekamen ein sekundäres Glaukom.

4.6 Bestrahlungsdaten

Bei der Therapie der in der Studie inkludierten Patienten wurden folgende ^{106}Ru-Applikatortypen benutzt: CCA, CCB, CCD, COB, COE, CCX. Tabelle 4 zeigt deren Häufigkeitsverteilung.

Applikatortyp	N	Prozent
CCA	4	3,6
CCB	9	8,2
CCX	1	0,9
CCD	6	5,5
COB	82	75,2
COE	7	6,4

Tabelle 4: ^{106}Ru-Applikatortypen, die in der Studie benutzt wurden

Die Tumoren haben eine durchschnittliche Dosis von 215,3 Gy (Median 195,8 Gy; ± 89,5) an der Spitze und 821,6 Gy (Median 725 Gy; ± 271) an der Sklera erhalten. Die Liegedauer des Applikators betrug im Durchschnitt 159,7 Stunden (Median 144,1 Stunden, ± 71,8). Die mittlere Skleradosisleistung des Applikators betrug 5,6 Gy/h (Median 5,3 Gy/h; ± 1,7). Die mittlere Apexdosisleistung des Applikators betrug 1,6 Gy/h (Median 1,4 Gy/h; ± 1,04). Die Patienten (n = 7), die eine Sklerakontaktdosis von mehr als 1500 Gy erhalten

haben, hatten eine durchschnittliche Tumorprominenz von über 6,4 mm (Median 7,2 mm, ± 0,74).

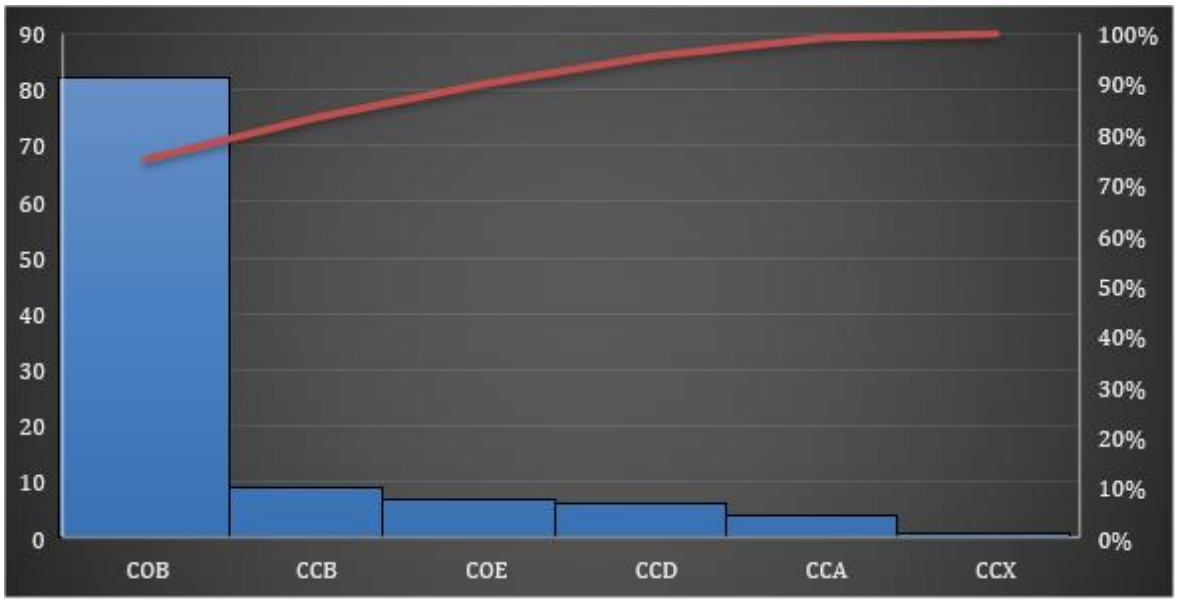

Abbildung 30: Pareto-Diagramm der Verteilung der Applikatoren mit kumulativer Linie als prozentualer Anteil. (Quelle: Klinik für Augenheilkunde, UKE)

Bei 10 Patienten (9,1 %) wurde der Applikator verlagert, in 3 dieser Fälle erfolgte ein Applikatorwechsel (n = 3). Bei 8 der Patienten geschah dies, um den Tumor komplett zu erfassen, bei 2 der Patienten aufgrund einer Entwicklung von akuten Komplikationen (Kompression des Nervus Opticus).

Bei 16,5 % der Patienten (n = 18) wurde ein invasiver Eingriff (Pars- plana-Vitrektomie (ppV) zwecks transretinaler Tumorbiopsie zur Diagnosesicherung) durchgeführt. Eine Vorderkammerpunktion bei V.a. Kammerwinkelinvasion erfolgte bei 0,9 % (n = 1) und eine ppV bei Glaskörperblutung bzw. Netzhautablösung bei 4,6 % (n = 5) der Fälle.

4.7 Tumorkontrolle

Nach der Analyse betrug die Wahrscheinlichkeit für ein lokales Tumorrezidiv 8,1 % (n=9). Eine regelrechte Regression wurde bei 77 Patienten beobachtet. Eine unzureichende Tumorregression zeigte sich bei 23 Patienten und 1 Patient hatte eine fehlende Strahlennarbe nach der Brachytherapie, sodass weitere Therapien (TTT, zusätzliche Brachytherapie, Protonenbestrahlung) durchgeführt werden mussten. Der Zeitpunkt des Auftretens eines Rezidivs war frühestens nach 6 Monaten, spätestens nach 84 Monaten, im Durchschnitt nach 12 Monaten.

4.8 Enukleation

Bei 10 Patienten wurde eine sekundäre Enukleation durchgeführt. 7 davon bei einem Tumorrezidiv, 1 bei einer rezidivierenden GK Blutung, 1 bei einer rezidivierenden PVR Amotio totalis, 1 bei einem sekundären Glaukom mit Visus nulla lux.

Hierbei ließ sich ein statistisch signifikanter Einfluss des Verlaufs der Tumorregression und Tumorprominenz bei der letzten Kontrolle (> 5-6 mm) und dem „Ereignis“ Enukleation feststellen.

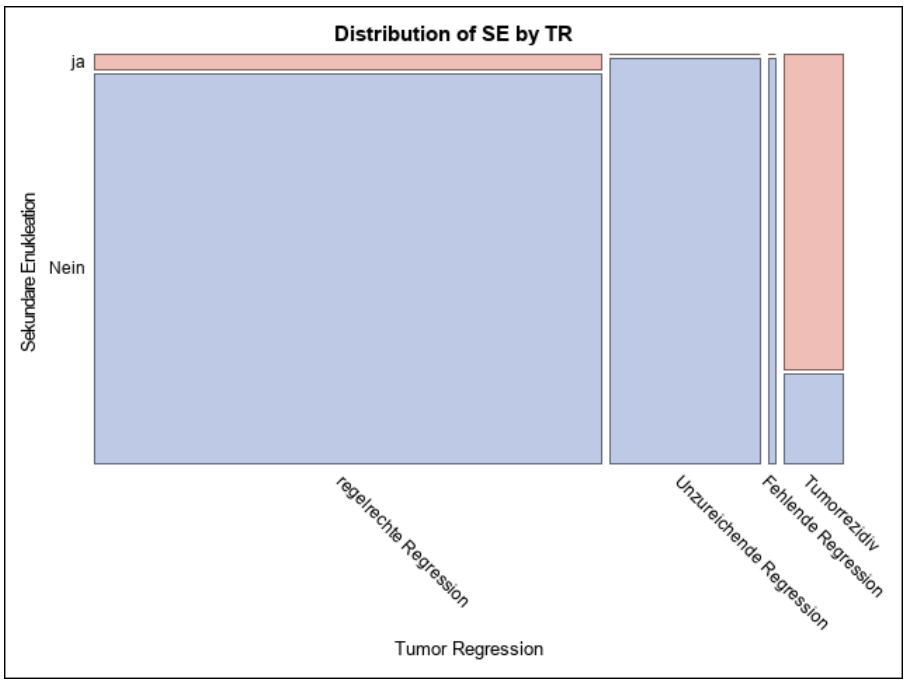

Abbildung 31: Korrelation zwischen der Tumorregression (TR) und sekundärer Enukleation (SE). (Quelle: Klinik für Augenheilkunde, UKE)

4.9 Dosisverteilung

Da der Tumorapex einer der therapierelevanten Dosierungsorte war, zeigt die Korrelationsanalyse wie zu erwarten eine deutliche Abhängigkeit zwischen Tumorprominenz vor der Therapie und Apexdosis.

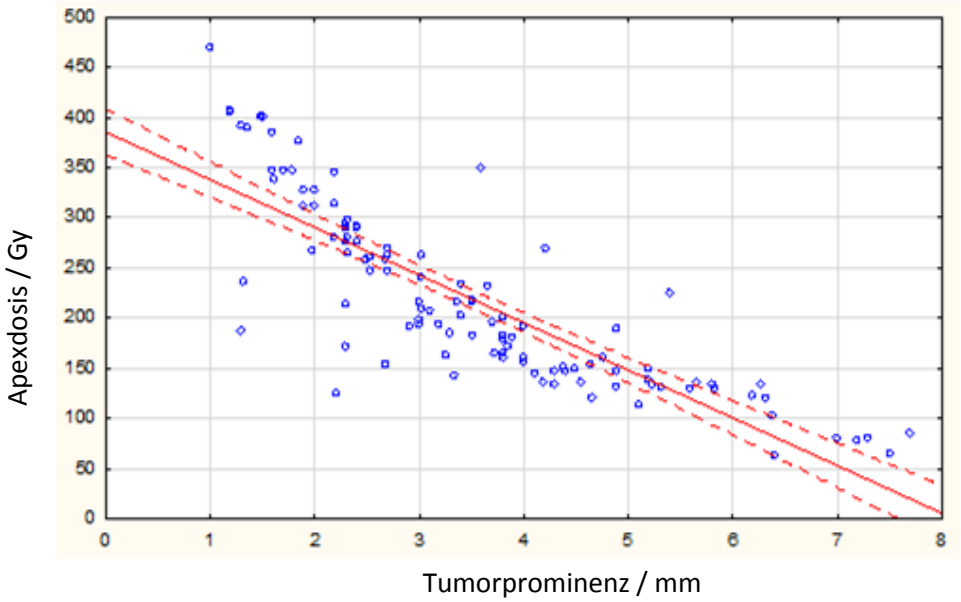

Abbildung 32: Korrelation zwischen Tumorprominenz vor der Therapie und Apexdosis. (Quelle: Klinik für Augenheilkunde, UKE)

4.10 Einfluss der Dosis auf Strahlenoptikopathie

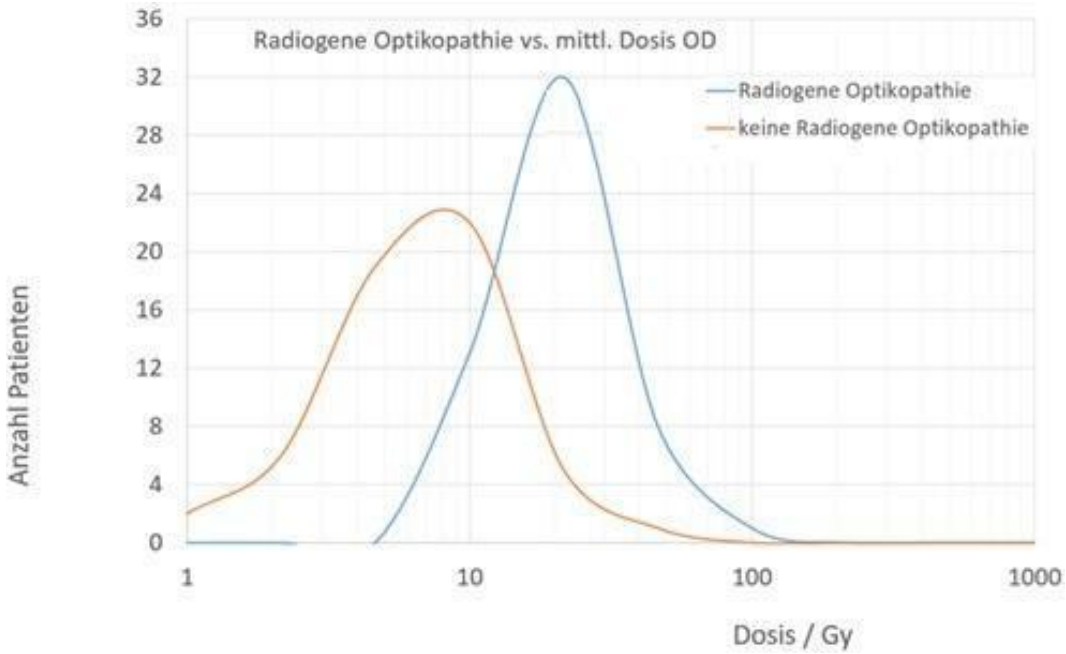

Abbildung 33: Verteilung der Entwicklung einer Strahlenoptikoneuropathie (SO) in Abhängigkeit von der mittleren Dosis. (Quelle: Klinik für Augenheilkunde, UKE)

In 49 von 109 Fällen (44,9 %) entwickelte sich eine SO (35,4 Gy ± 19,8 Gy).

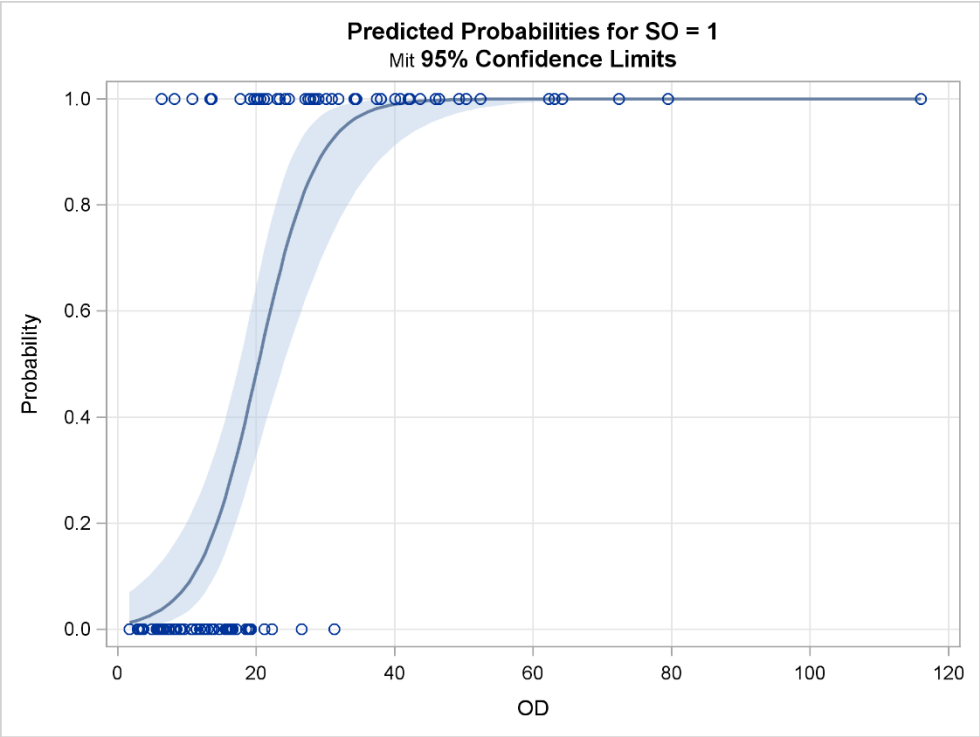

Abbildung : 34 Wahrscheinlichkeit einer SO nach der Behandlung, Dosis-Effektbeziehungen. (Quelle: Klinik für Augenheilkunde, UKE)

Die Dosis für eine Inzidenz von 50% während der Nachbeobachtungszeit beträgt für die SO 17.3 Gy ± 1.5 Gy ($p<0.0001$).

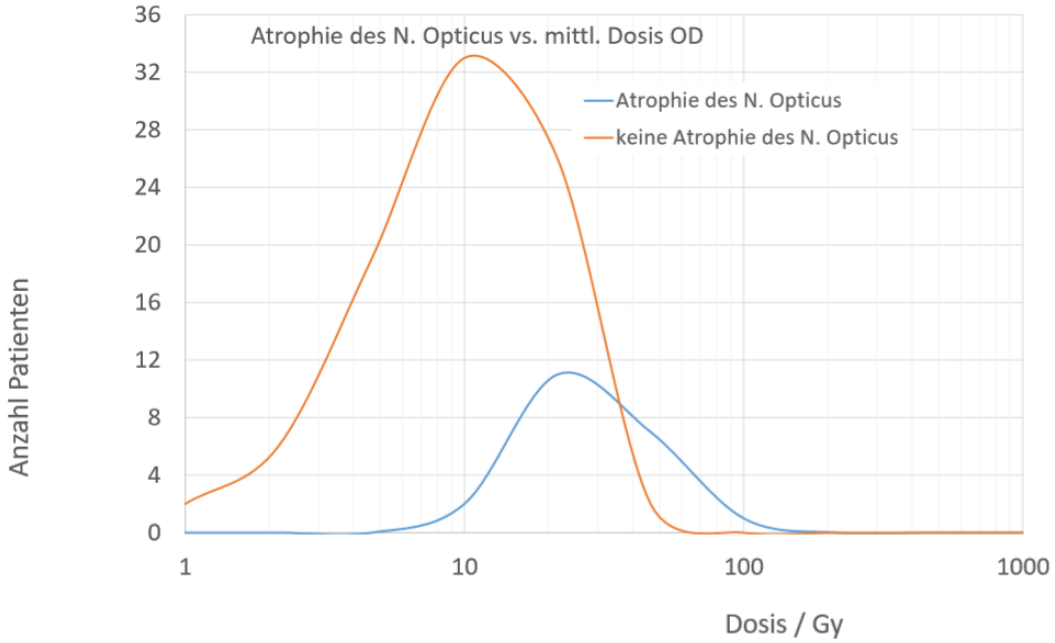

Abbildung 35: Verteilung der Entwicklung einer ANO in Abhängigkeit von der mittleren Dosis. (Quelle: Klinik für Augenheilkunde, UKE)

In 28 von 109 Fällen (25,6 %) kam es nach der Behandlung zu einer ANO (Mittlere Dosis Median 45,9 Gy ±20 Gy).

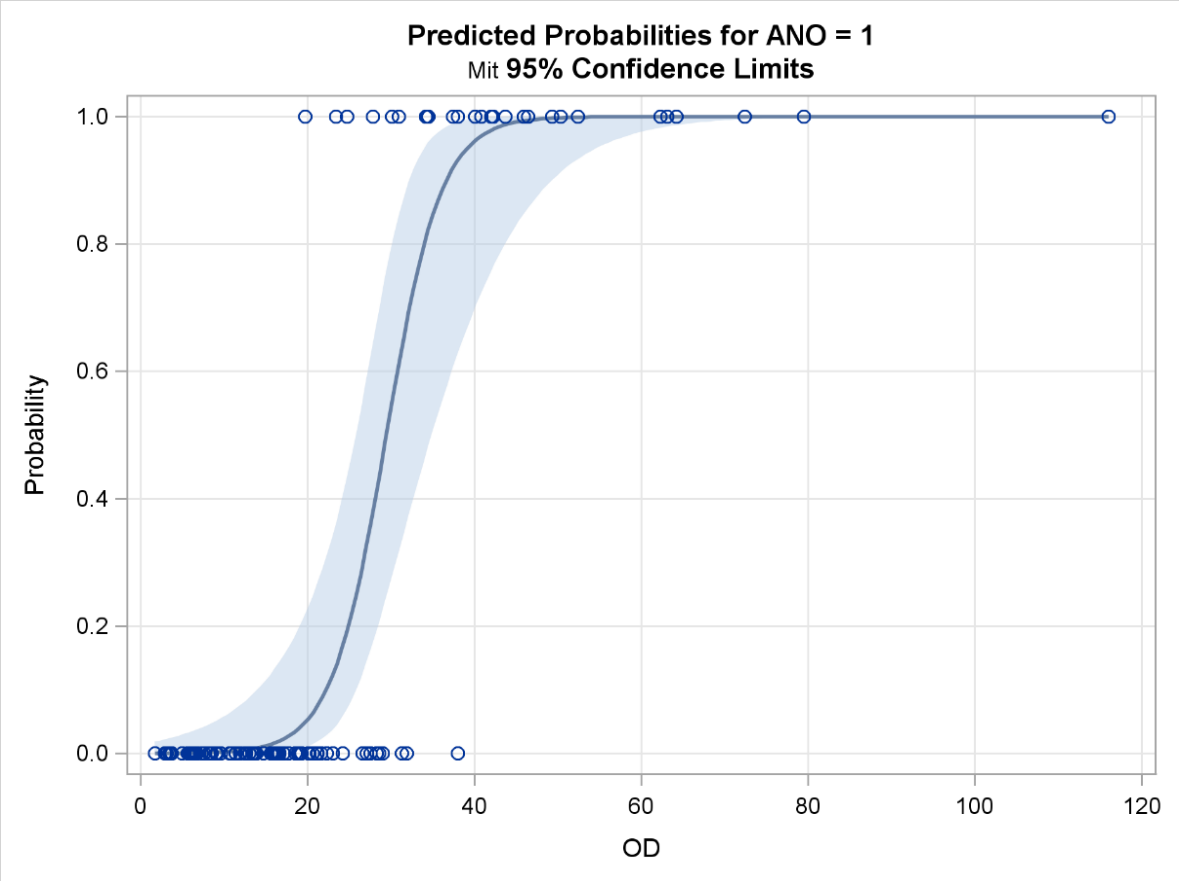

Abbildung 36: Dosis-Effektbeziehungen. Wahrscheinlichkeit einer ANO nach der Behandlung. (Quelle: Klinik für Augenheilkunde, UKE)

Die Dosis für eine Inzidenz von 50% während der Nachbeobachtungszeit beträgt für die ANO 26.5 ± 1.7 Gy (p=0.0005).

4.11 Winkel des Tumor-Papillenkontakts

Die Entwicklung der ANO korreliert mit dem Winkel des Tumor-Papillenkontakts. Eine Atrophie des Nervus Opticus entwickelten 28 Patienten (25,6%). Die Wahrscheinlichkeit einer ANO steigt mit der Kontaktfläche zwischen Papillenrand und Tumor.

Die Entwicklung der SO korreliert ebenso mit dem Winkel des Tumor-Papillenkontakts. Bei 49 Patienten (44,9 %) entwickelte sich eine SO.

Die Wahrscheinlichkeit einer ANO steigt mit der Kontaktfläche zwischen Papillenrand und Tumor.

Tumor-Papillen-kontakt	Atrophie des N. Opticus, N=28	Keine Atrophie des N. Opticus, N=81
0°	8	40
0° - 45°	5	16
45° - 90°	7	15
90° - 180°	6	8
180° - 360°	2	2

Tabelle 5: Korrelation zwischen Tumor-Papillenkontakt und ANO

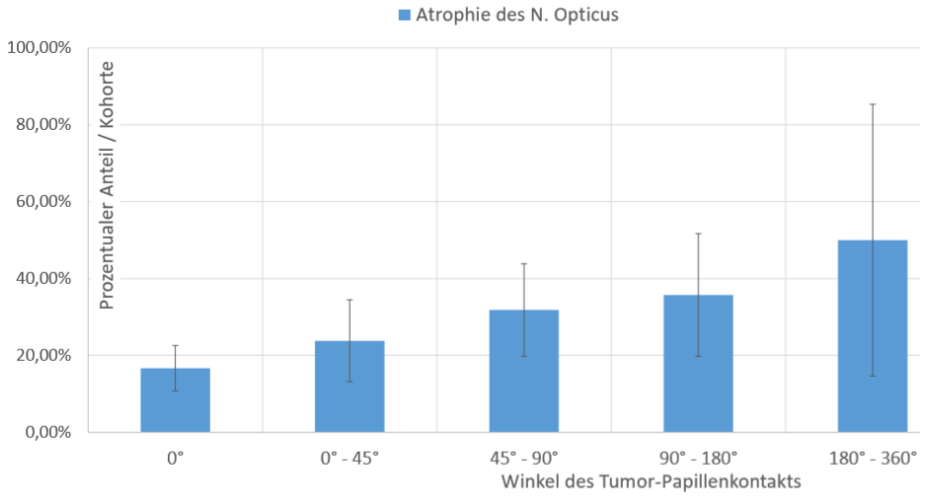

Abbildung 37: Graphische Darstellung der Zunahme der ANO mit der Steigerung des Tumor-Papillenkontakts. (Quelle: Klinik für Augenheilkunde, UKE)

Tumor-Papillenkontakt	Radiogene Optikopathie, N=49	Keine Radiogene Optikopathie, N=60
0°	12	36
0° - 45°	10	11
45° - 90°	9	13
90° - 360°	18	0

Tabelle 6: Korrelation zwischen Tumor-Papillenkontakt und SO

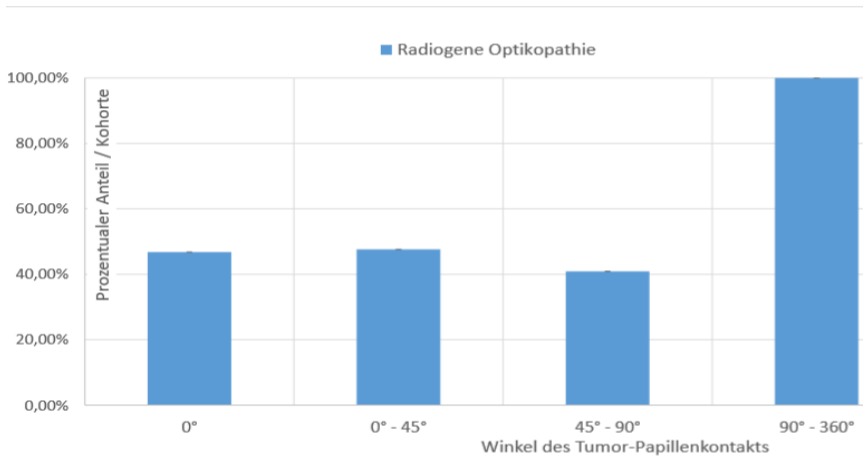

Abbildung 38: Graphische Darstellung der Zunahme der Entwicklung einer SO mit der Steigerung des Tumor-Papillenkontakts. (Quelle: Klinik für Augenheilkunde, UKE)

4.12 Einfluss der Dosis auf die Strahlenretinopathie

Die Patienten wurden in zwei Gruppen eingeteilt. Die eine Gruppe bestand aus Patienten, die eine Makuladosis von über 30 Gy (N=49), erhielten, und wurde aus der T-Verteilungs-Analyse ausgeschlossen, da diese Patienten alle eine Makulopathie (MP) und eine Makuloatrophie (MA) entwickelten. In 34 der übrigen 60 Fälle (56,6 %), welche die andere Gruppe bilden, entwickelte sich eine MP. Die mittlere Makuladosis lag bei 9,5 Gy ± 4,3 Gy, minimale Dosis bei 5 Gy ± 2,4 Gy.

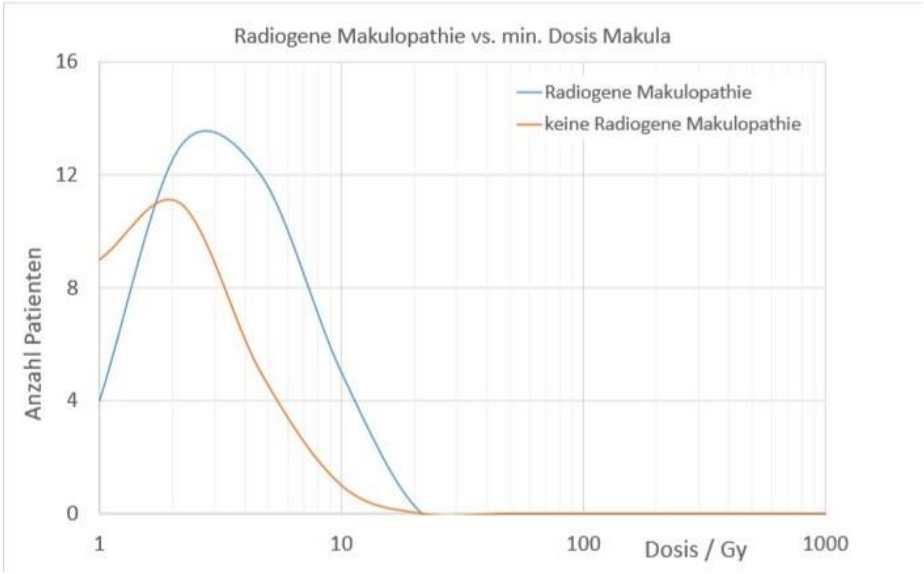

Abbildung 39: Verteilung der Entwicklung einer MP in Abhängigkeit von der minimalen Makuladosis. (Quelle: Klinik für Augenheilkunde, UKE)

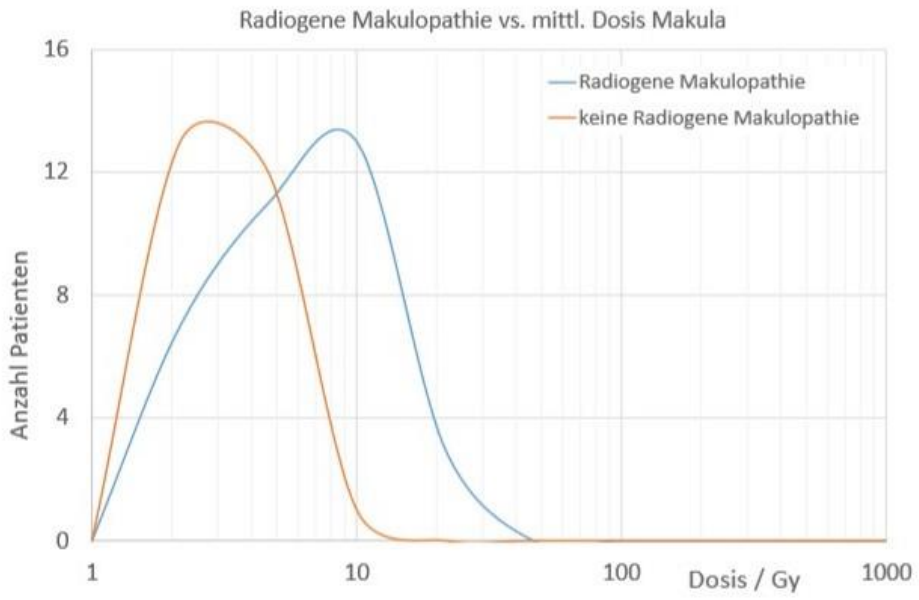

Abbildung 40: Verteilung der Entwicklung einer MP in Abhängigkeit von der mittleren Makuladosis. (Quelle: Klinik für Augenheilkunde, UKE)

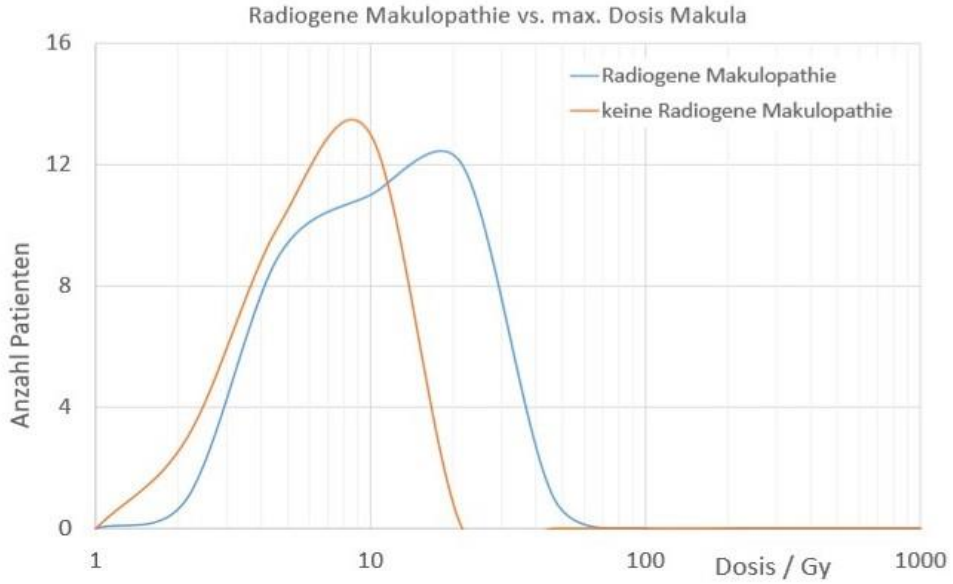

Abbildung 41: Verteilung der Entwicklung einer MP in Abhängigkeit von der maximalen Makuladosis. (Quelle: Klinik für Augenheilkunde, UKE)

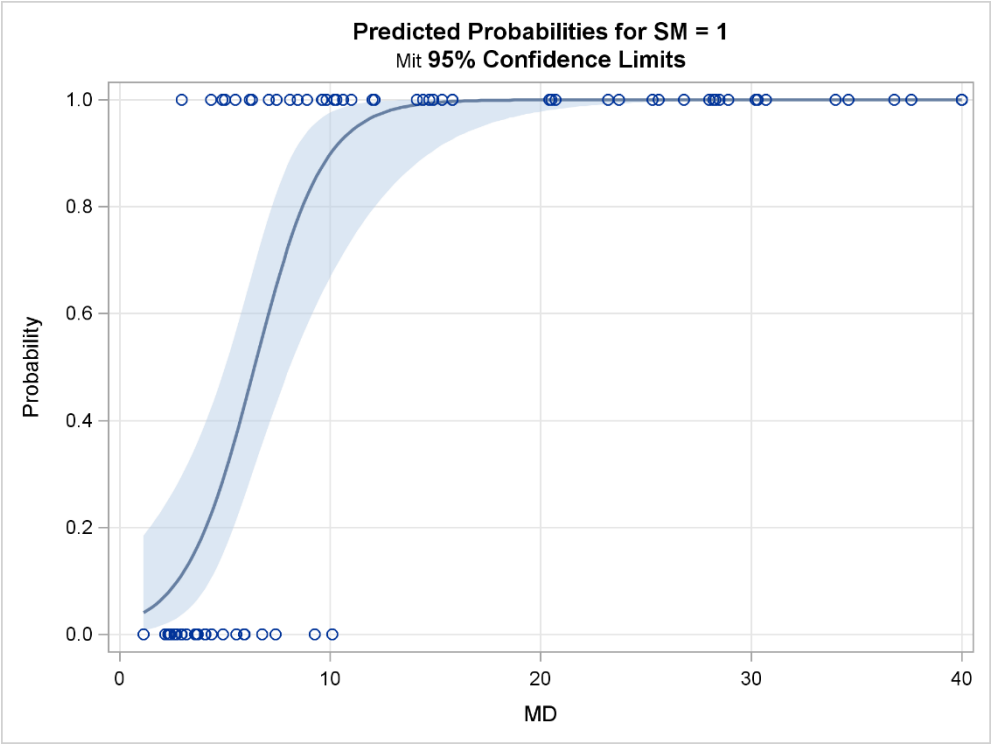

Abbildung 42: Dosis-Effektbeziehungen. Wahrscheinlichkeit einer MP nach der Behandlung. (Quelle: Klinik für Augenheilkunde, UKE)

Die Dosis für eine Inzidenz von 50% während der Nachbeobachtungszeit beträgt für die Strahlen-MP 5,44 +/- 0,67 Gy, p=0.0013. In 23 von 60 Fällen (38,3 %) kam es nach der Behandlung zu einer MA (Mittlere Dosis Median 12,3 Gy ± 6,4 Gy; Minimale Dosis Median 6,6 Gy ± 3,7 Gy)

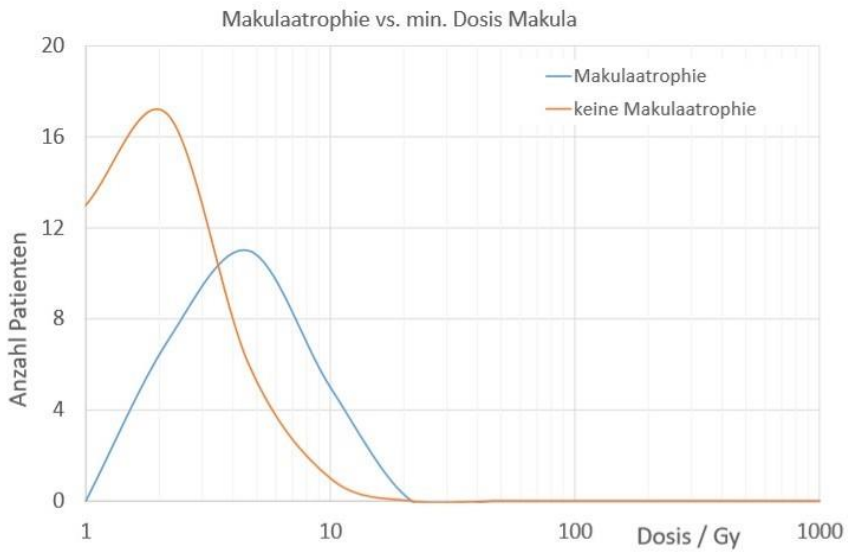

Abbildung 43: Verteilung der Entwicklung einer MA in Abhängigkeit von der minimalen Makuladosis. (Quelle: Klinik für Augenheilkunde, UKE)

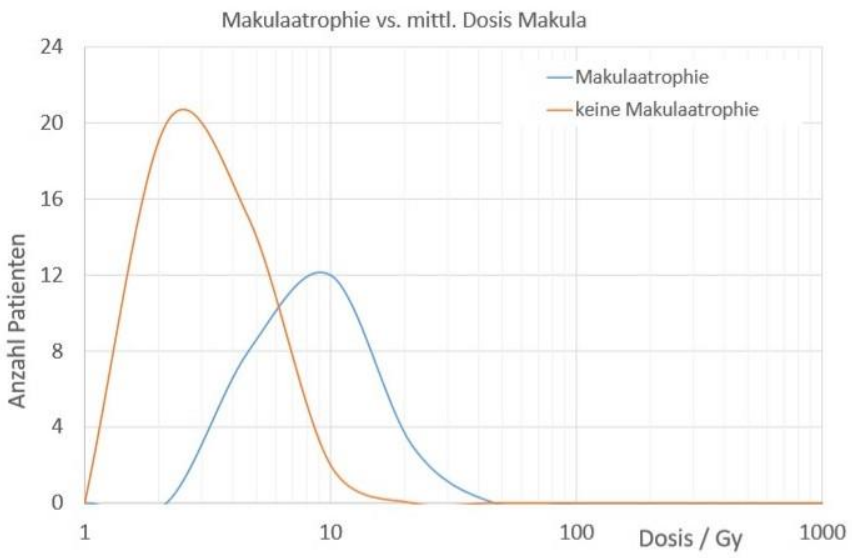

Abbildung 44: Verteilung der Entwicklung einer MA in Abhängigkeit von der mittleren Makuladosis. (Quelle: Klinik für Augenheilkunde, UKE)

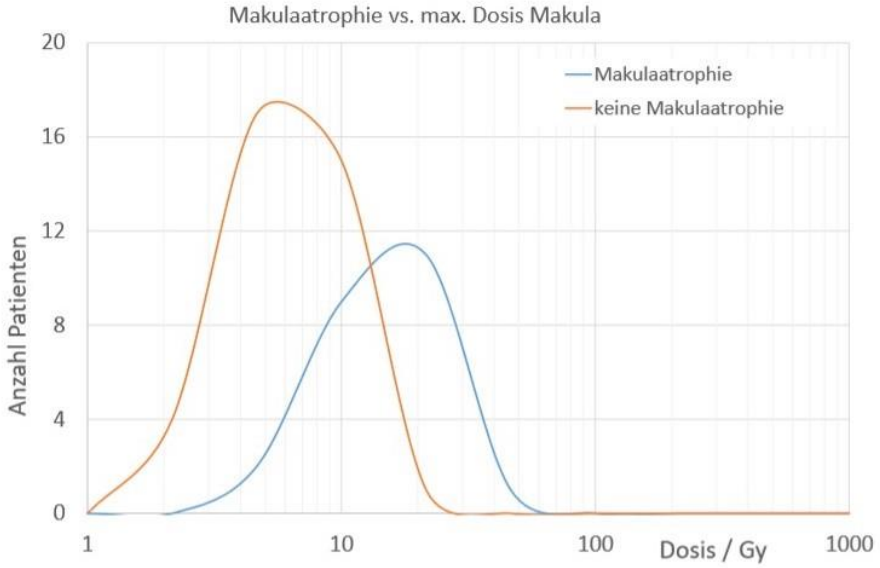

Abbildung 45: Verteilung der Entwicklung einer MA in Abhängigkeit von der maximalen Makuladosis. (Quelle: Klinik für Augenheilkunde, UKE)

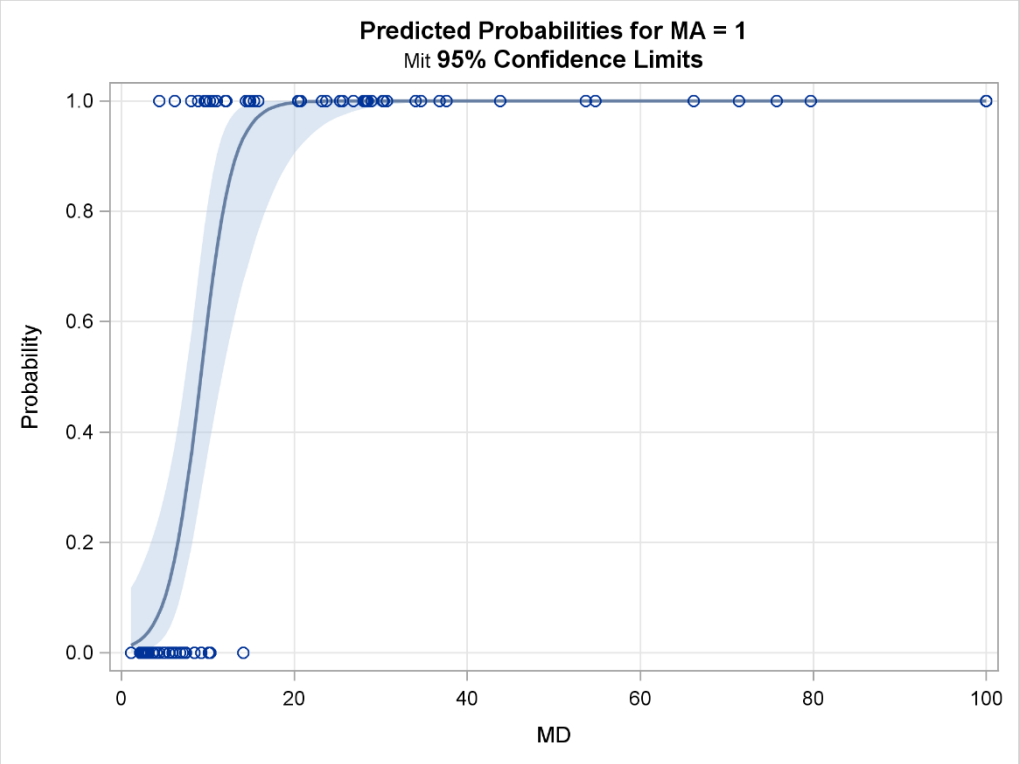

Abbildung 46: Dosis-Effektbeziehungen. Wahrscheinlichkeit einer MA nach der Behandlung. (Quelle: Klinik für Augenheilkunde, UKE)

Die Dosis für eine Inzidenz von 50% während der Nachbeobachtungszeit beträgt für die MA 8,52 +/- 0,93 Gy, p=0.0007

4.13 Einfluss der Dosis auf den Visusverlauf

Bei der ersten Vorstellung lag die mittlere Sehschärfe aller erfassten Patienten bei 0,5 (SD ± 0,4). 6 Monate nach Therapiebeginn hatten 7 Patienten (6,42 %) einen Visus ≥ 0,8, bei 11 Patienten (10 %) konnte ein Visus zwischen 0,5 und 0,8 festgestellt werden. Im Bereich von 0,2-0,4 befanden sich 43 Patienten (39,44%). Eine Sehschärfe von 0,1 zeigte sich in 26 Fällen (23,85%), eine von < 0,1 bei 22 Patienten (20,18%).

Der größte Visusverlust wurde nach den ersten sechs Monaten nach der Behandlung festgestellt.

Die Endpunkte im Visusverlust von der Vorstellung in 6 Monaten bis zur letzten Vorstellung sind mit ≥ 2 oder ≥ 3 Einheiten auf der semiquantitativen Skala angegeben.

Eine wichtige visus-beeinflussende Nebenwirkung stellt die SO als Langzeitfolge der Brachytherapie dar. Die 95% Vertrauensbereiche für die individuelle Prädiktion sind in den Abbildungen 47 und 48 hinterlegt.

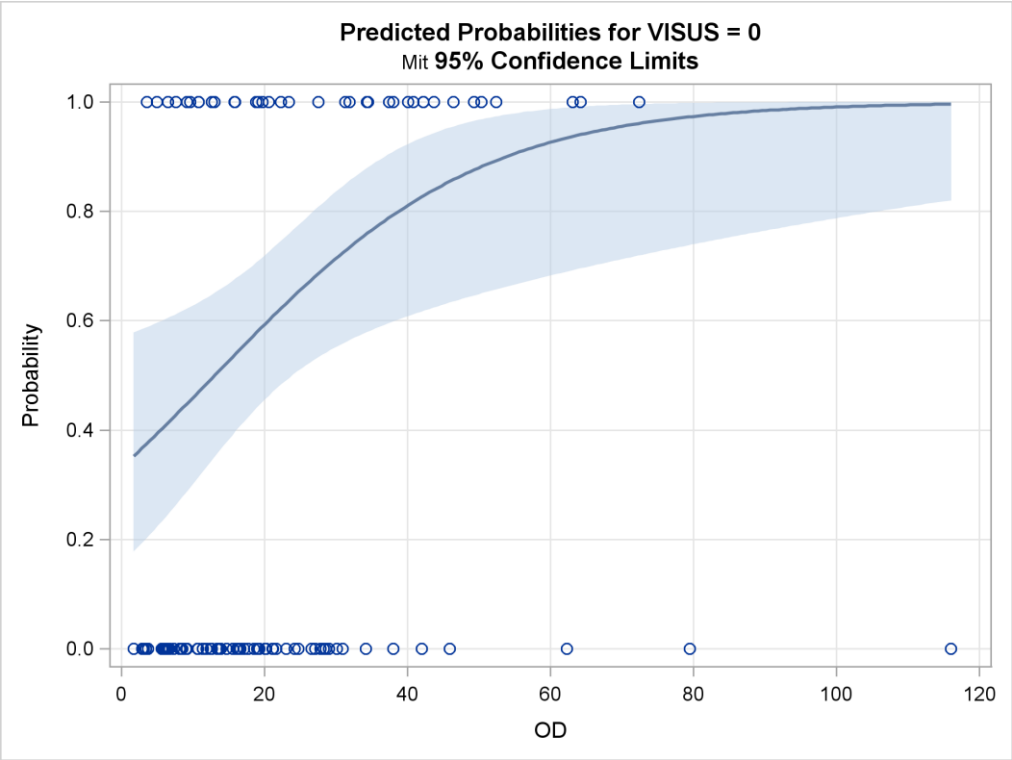

Abbildung 47: Dosis-Wirkungsbeziehungen. Wahrscheinlichkeit eines Visusverlust ≥ 2 Einheiten nach der Behandlung. (Quelle: Klinik für Augenheilkunde, UKE)

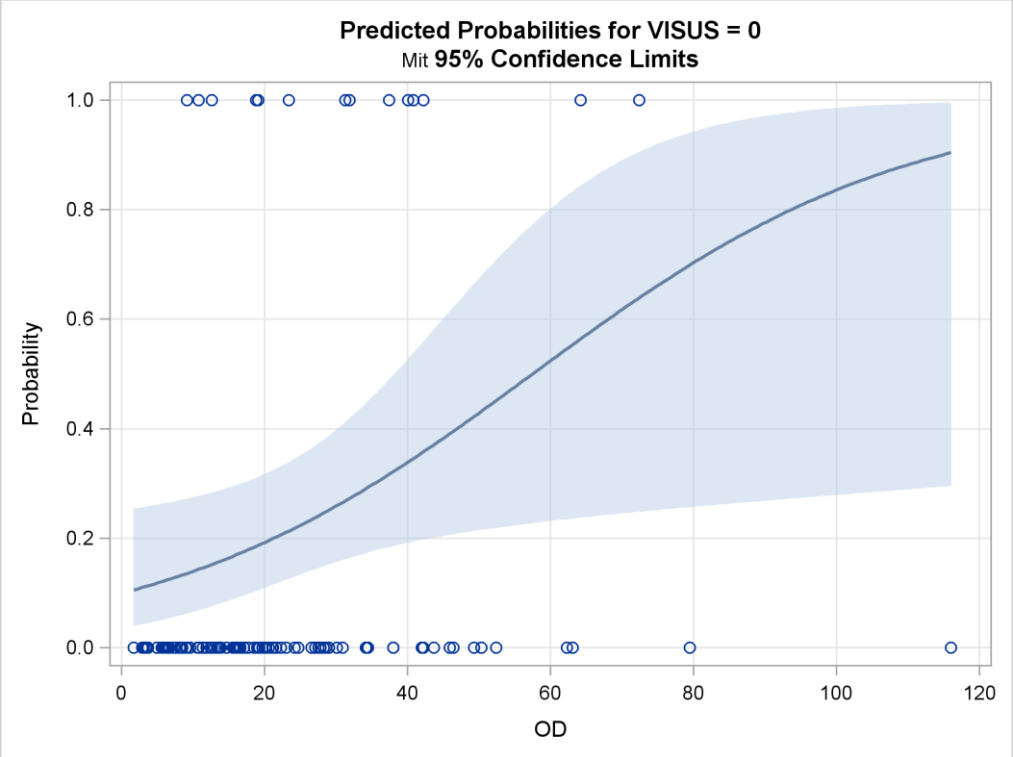

Abbildung 48: Dosis-Wirkungsbeziehungen. Wahrscheinlichkeit eines Visusverlust ≥ 3 Einheiten nach der Behandlung. (Quelle: Klinik für Augenheilkunde, UKE)

Die Dosis für eine Inzidenz von 50% beträgt 13,0 ± 5,9 Gy (p=0,017) für den Visusverlust ≥ 2 und 57,5 ± 16,3 Gy für einen Visusverlust ≥ 3. Die Abhängigkeit des Risikos für einen Visusverlust ≥ 2 von der OD war signifikant (p=0.017, Chi2 test), ebenso für einen Visusverlust ≥ 3 (p=0.027, Chi2 test). Ein zusätzlicher Einfluss der Dosisleistung oder der MD war nicht signifikant.

5. Diskussion

Das Ziel dieser retrospektiven Studie liegt in der Analyse der Ergebnisse nach der Behandlung juxtapapillärer AHM mittels Brachytherapie hinsichtlich der Effektivität und der dosisbezogenen Komplikationen (SR, SO) in Abhängigkeit von den physikalischen Parametern. Dadurch soll das Wissen für Empfehlungen für die optimierte Operationstechnik und Dosierung entwickelt werden, um bei maximaler Tumorkontrolle schädliche Langzeiteffekte zu minimieren.

Des Weiteren soll eine Methode entwickelt werden, mithilfe derer man aus der Lage der im Fundusbild sichtbaren Strahlennarbe und der bekannten Skleradosis die Position des Applikators während der Therapie mit möglichst kleinen Ortsunsicherheiten rekonstruieren kann. Eine Tumorzerstörung, bei der In-Field keine Strahlennarbe verbleibt, kann die Therapie heutzutage nicht leisten. Tumorbedingte Skotome/ Gesichtfelddefekte sind nicht mehr reversibel, und der Netzhautschaden an dieser Lokalisation vor Therapie bereits bleibend. Für die Protonenbestrahlung und für die stereotaktischen Bestrahlungsmodalitäten wird routinemäßig ein Therapieplanungssystem verwendet. Zum Beispiel stehen solche Bestrahlungsplanungsprogramme wie EYEPLAN oder OCTOPUS aus Berlin zur Verfügung. Diese dienen dazu, von außen die Teletherapie wirkungsvoll und möglichst schonend einsetzen zu können. Dabei wird die potentielle Gefahr der Schädigung des gesunden Gewebes und der kritischen Strukturen bei Verabreichung einer Strahlendosis berücksichtigt.

Die Brachytherapie bietet potenziell eine bessere Präzision als Televerfahren durch die Möglichkeit einer direkten visuellen Applikatorlokalisation während der Operation (intraoperativ).

Details der Dosis-Wirkungsbeziehungen sind mit allen Verfahren nicht genau bekannt und in kleinen Serien nur empirisch. Diesbezüglich kann unsere retrospektive Studie als Grundlage für die prospektive Therapieplanung mittels eines neuen Programms, das auf einer physikalischen Grundlage basiert, genutzt werden. Die sorgfältige Therapieplanung in der Brachytherapie gemeinsam mit der präzisen Operationstechnik kann die Therapieergebnisse deutlich verbessern und schädliche Langzeitfolgen minimieren.

5.1 Patientenpopulation

In dieser Arbeit wurden 109 Fälle eingeschlossen, die alle notwendigen Kriterien für die Analyse mittels unseres Originalprogramms erfüllten. Die durchschnittliche Nachbeobachtungszeit betrug 37,3 Monate.

Die Geschlechterverteilung in unserem Kollektiv zeigte einen etwas größeren Männeranteil (51,3 % vs. 48,6 %), was auch mit der Inzidenz in der Literatur (5,7 vs. 4,4 Fälle/pro 1.000.000 Personen und Jahr) korreliert (Virgili et al. 2007, Lakotka et al. 2011). Das durchschnittliche Alter betrug in unserer Patientengruppe 63,4 Jahre und war damit etwas geringer als in epidemiologischen Studien über AHM-Inzidenzen (Aronow et al. 2018)

5.2 Tumoreigenschaften

Der Mittelwert der Tumorprominenz betrug 3,55 mm, nach COMS Einteilung der Tumorgröße wurden 39,5 % der Fälle als klein und 60,5% als mittelgroß bezeichnet. Die größeren Tumore (>8 mm) wurden aus der Studie ausgeschlossen, da in diesem Fall ein Ruthenium-Applikator nicht die Therapie der Wahl ist. Die Tumoren wurden mit einer durchschnittlichen Dosis von 215,3 Gy (Median 195,8 Gy; ± 89,5 Gy) an der Spitze und 821,6 Gy (Median 725 Gy; ± 271 Gy) an der Sklera bestrahlt.

5.3 Tumorkontrolle

In unserem Patientenkollektiv wurden 75,5 % der Tumore mittels eines COB-Applikators bestrahlt. Der COB Applikator wird überwiegend bei Tumoren mit Papillenkontakt angewandt. Die Auflage dieses Applikatortyps ist technisch anspruchsvoller und mit einer erhöhten Komplikationsrate, wie z.B. einer möglichen Kompression des N. Opticus, verbunden. Zudem bestand in über der Hälfte der Fälle (N=61) ein Tumorpapillenkontakt, was die komplette Tumorerfassung mit einem Strahlenträger erschwert. Außerdem hat der direkte Kontakt des Applikators mit dem N. opticus eine Optikusneuropathie als unmittelbare Folge.

Eine primäre regelrechte Regression wurde in 70 % der Fälle beobachtet, was bei der von vornherein komplizierten Tumorlage in unserem Patientenkollektiv zu erwarten war.

Als zusätzliche oder kombinierte Therapie bei unzureichender Tumorregression oder inkompletter Narbenbildung wurde in den meisten Fällen die transpupilläre Therapie erfolgreich angewendet. Die TTT gilt als die häufigste adjuvante Therapieoption (Shields et al. 1998). In der vorliegenden Studie wurde bei 22,9 % der Patienten (n = 25) im Verlauf eine TTT durchgeführt. Eine Wiederholung der Behandlung war bei 12 Patienten notwendig.

Als lokales Tumorrezidiv wird ein erneutes Tumorwachstum nach der Bestrahlung bezeichnet. In unserem Kollektiv trat ein lokales Rezidiv nach einer durchschnittlichen Zeit von 5 Jahren und bei 8,1% der Patienten auf. Diese Ergebnisse sind den Ergebnissen aus anderen Studien ähnlich (Lakotka et al. 2011, Damato et al. 2005). Eine statistisch

signifikante Korrelation zwischen Tumorrezidiv und folgenden Variablen wurde festgestellt: Tumorregression, Blutung unter der Kalotte, Tumorprominenz vor Therapiebeginn, Netzhautablösung vor der Bestrahlung und Tumorpapillenkontakt.

In unserer Studie traten Rezidive in der Regel durchschnittlich nach 12 Monaten auf (Median 12 M., ± 22,6 M). In der Literatur wurden die Rezidive in einem etwas späteren Zeitraum festgestellt (Rouberol et al. 2004, Gragoudas et al. 2002). Es liegt möglicherweise daran, dass die Patienten unserer Studie, die ein Rezidiv entwickelt haben, einen Tumorpapillenkontakt von über 180 Grad hatten, bei 6 Patienten bereits eine Tumorinfiltration in die Papille bestand und sich in einem Fall ohne Papillenkontakt extraokuläres Wachstum (EOW) zeigte.

In unserem Patientenkollektiv wurde bei 7 Patienten mit Rezidiven eine Enukleation durchgeführt, 2 Patienten wurden erneut bestrahlt (mit ^{106}Ru-Brachytherapie bzw. mit Protonen).

5.4 Augenerhalt

In unserer Studie konnte in 90,9% der Fälle das Auge erhalten werden. Die Enukleationsrate betrug 8,9 % nach 5 Jahren und 9,1 % nach 10 Jahren. In der Literatur sind ähnliche Daten beschrieben (Lommatzsch 1986).

Die Enukleation wurde im Durchschnitt 20 ± 16 Monate nach der Bestrahlung durchgeführt. In der Literatur war eine Enukleation meistens innerhalb des ersten Jahres nach der Bestrahlung notwendig (Damato, Lecuona 2004). Die besseren Ergebnisse in unserem Patientenkollektiv sind sicherlich mit der strengen Selektion der Patienten zu erklären (die Tumorprominenz betrug durchschnittlich 3,3 mm, die Tumorbasis 8,5 mm).

Der Grund für eine Enukleation war zu 70 % (n = 7) ein Rezidiv, und zu 30 % (n = 3) waren es Komplikationen nach der Bestrahlung; rezidivierende Glaskörperblutung, rezidivierende PVR Amotio oder sekundäres Glaukom mit Visus nulla lux. Vergleichbare Ergebnisse sind in der Literatur zu finden (Bergman et al. 2005).

Hierbei ließ sich ein statistisch signifikanter Einfluss des Verlaufs der Tumorregression, der Tumorinvasion des N. Optici, des EOWs und der Tumorprominenz bei der letzten Kontrolle (> 5-6 mm) vor dem „Ereignis“ Enukleation feststellen.

Die weiteren relevanten Risikofaktoren wie Ziliarkörperinfiltration, Irisbeteiligung bzw. VK-Einbruch wurden im Rahmen dieser Arbeit nicht untersucht.

5.5 Strahlenkomplikationen

5.5.1 Kataraktbildung

Die Kataraktentwicklung gehört zu den am häufigsten beschriebenen Komplikationen. In dieser Arbeit wurde das Patientenkollektiv diesbezüglich in 3 Gruppen geteilt. 46,7 % der Patienten (n = 51) hatten bereits vor der Behandlung eine signifikante Katarakt am betroffenen Auge, 12,8 % der Patienten (n = 14) hatten eine Pseudophakie und 1 Patient hatte eine Aphakie, sodass eine therapiebedürftige Kataraktbildung nur in 10 % der Fälle (n = 11) auftrat. In der Literatur ist die Inzidenz deutlich höher (Damato, Lecuona 2004, Char, Castro 1997). Es liegt wahrscheinlich daran, dass sich die Tumore in unserer Studie im hinteren Pol befanden. Ein Tumorpapillenabstand von mehr als 3 PD galt als Ausschlusskriterium, somit haben die Linsen während der Bestrahlung nur sehr geringe Dosen abbekommen.

5.5.2 Sekundäres Glaukom

Ein Neovaskularisationsglaukom ist schwer therapierbar und in vielen Fällen die Ursache eines starken funktionellen Verlusts. Außerdem können nicht behebbare Schmerzen im Verlauf zum Organverlust führen.

Insgesamt entwickelte sich in unserer Studie ein sekundäres Glaukom bei 6,4 % (n=7) und Rubeosis iridis bei 11 % der Fälle. Von den 7 Patienten mit neu entwickeltem Glaukom hatte 1 Patient eine Rubeosis iridis.

In einer Vergleichsstudie zwischen ^{106}Ru-, ^{125}Jod- und Protonenbestrahlung wurde ein Neovaskularisationsglaukom zu 5,7 % bei Protonenbestrahlung, zu 2,1 % bei ^{125}Jod-Brachytherapie und zu 1 % bei ^{106}Ru-Brachytherapie nachgewiesen (Wilson, Hungerford 1999). Die Tumorlage und die Tumorgröße sind die relevantesten Faktoren. Das bestätigt auch die niedrige Komplikationsrate bei der Brachytherapie mit ^{106}Ru aufgrund der Patientenselektion. Diese Applikatoren werden für kleine bis mittelgroße Tumoren verwendet.

5.5.3 Dosisbezogene Komplikationen: Strahlenretino- und Strahlenoptikopathie

Die Strahlenretinopathie und Neurooptikopathie gehören zu den zwei häufigsten und für die Funktion des Auges relevanten Komplikationen nach der Bestrahlung (Foerster et al. 1986).

Die o.g. Komplikationen waren in unserem Patientenkollektiv aufgrund der zentralen Tumorlage mit Makula- und Papillenbeteiligung zu erwarten und sind mit jeglicher

Bestrahlungsmethode kaum zu vermeiden. Bei 82 Patienten (76,1 %) entwickelte sich eine Strahlenmakulopathie (Makulaödem, harte Exudaten, Blutungen), eine Makuloatrophie bei 71 Patienten (66 %), eine Strahlenoptikopathie bei 48 Patienten (44,9 %) und eine Atrophie des Nervus Opticus in 28 der Fälle (25,6 %), was deutlich höher ist als in der Literatur angegeben. Die prozentuale Angabe bezieht sich nicht auf das komplette Patientenkollektiv, das in dem Zeitraum von 2002 bis 2015 in unserer Klinik behandelt wurde (N=6670 Patienten), sondern nur auf die Probanden dieser Studie. Die höhere Inzidenz von SR und SO in unserem sehr speziellen Patientenkollektiv entspricht der Zielsetzung der Studie.

In einer der Studien von Lommatzsch aus dem Jahr 1986 wurde Sehnervenatrophie bei 23 (7,4%), Optikopathie bei 17 (5,5%) und MP bei 16 (5,1%) von 309 Patienten beschrieben. In der Arbeit von Foerster (Foerster et al. 1986) entwickelte sich eine SR bei 10,5 % von 295 Patienten und eine Strahlenneuropathie in 4,1 % der Fälle. Die Nachbeobachtungszeit war allerdings kurz. Die hohe Komplikationsrate in unserer Studie ist durch die zentrale Tumorlage erklärbar. In 23 Fällen hatte der Tumor Kontakt mit dem Makulabereich, in 34 Fällen war die Makula komplett von dem Tumor umgeben. Für die SR spielte auch der Tumorpapillenkontakt eine wichtige Rolle. In unserer Studie entwickelten 5 von 21 Patienten, bei denen ein Kontakt von bis zu 45 Grad mit der Papille vorlag, eine Atrophie des Nervus Opticus und 10 Patienten eine SO. Bei einem Kontakt von 45 bis 90 Grad in 22 Fällen wurde bei 9 Patienten eine radiogene Optikopathie und bei 7 eine Atrophie des Nervus Opticus festgestellt. Bei einem Kontakt von über 90 Grad (n=18) entwickelten alle Patienten eine Optikopathie und in 8 Fällen trat eine Atrophie des Nervus Opticus auf. Unsere Analyse zeigt eine deutliche Korrelation zwischen dem Winkel des Tumor-Papillenkontakts und einer SO. Die Wahrscheinlichkeit einer Atrophie des Nervus Opticus steigt mit der Kontaktfläche zwischen Papillenrand und Tumor.

Die SO und SR sind von der Tumorlage, Tumorgröße, Nachbeobachtungszeit und Strahlungsdosis abhängig. Allerdings ist eine genaue Inzidenz sowie ein Dosisschwellenwert der SR und SO nicht bekannt. In der Literatur fehlen absolute Schwellenwerte. Die für die Brachytherapie beschriebenen Schwellendosen für die Entstehung einer SR oder einer SO liegen bei 35 bzw. 40 Gy und sind momentan orientierend gültig (Lommatzsch 1974). Eine Fraktionierung führt zu Abweichungen (Lukashevich, Mayer 2015).

Der Schwerpunkt dieser Arbeit liegt bei der genauen Bestimmung der Dosisverteilung in Bezug auf die Komplikationsentwicklung. Die Evaluierung einer Dosisschwelle in jedem Punkt des Augenhintergrunds ist mittels unseres Programms

möglich, das auf physikalischen Grundlagen basiert und eine deutliche Korrelation mit der Entwicklung der Strahlen-MP und Optikopathie zeigt.

Diesbezüglich ist es wichtig, die minimale Dosis zu beachten, da sie für die Entwicklung der Strahlenkomplikationen relevant ist.

Die mittlere Dosis für die Entwicklung einer SO lag bei 35,4 Gy, eine minimale Dosis betrug 23,8 Gy.

Die Dosis für eine Inzidenz von 50% während der Nachbeobachtungszeit beträgt für SO 17,3 ± 1,5 Gy, $p<0.0001$.

Als SO wurden eine vorübergehende Schädigung des Nervus Opticus wie Papillitis, Vasoobliterationen auf dem Sehnervkopf, Blutungen oder Bildung von Cotton- Wool-Herden bezeichnet. Die Veränderungen entwickelten sich durchschnittlich nach 12 Monaten und waren nach 24 Monaten rückläufig oder gingen in 25,6 % der Fälle in eine partielle oder komplette Atrophie des Nervus Opticus mit permanentem Visusabfall über.

Bei der Entwicklung einer Atrophie des Sehnervs spielte der Tumorpapillenkontakt eine entscheidende Rolle. In den Fällen, wo die Tumore einen direkten Kontakt mit der Papille hatten, entwickelte sich eine Papillenatrophie deutlich häufiger. Die weiteren relevanten Faktoren waren die Anwendung von transpupillärer Thermotherapie, Gefäßverschlüsse und Makulabeteiligung. Letztere war entscheidend für die Entwicklung einer sekundären inkompletten Atrophie des Nervus Opticus, die allerdings mit einem deutlich geringeren Dosisschwellenwert als bei der Entwicklung einer Strahlen-OA, verbunden ist.

Die mittlere Dosis für die Entwicklung einer Atrophie des Nervus Opticus lag bei 45,9 Gy ± 20 Gy, die minimale betrug 30,4 Gy ± 13,7 Gy.

Die Dosis für eine Inzidenz von 50% während der Nachbeobachtungszeit beträgt für die Atrophie des Nervus Opticus 26,5 ± 1,7 Gy, $p=0.0005$.

Für die Entwicklung einer SO war in unserer Studie der Winkel des Tumor-Papillenkontakts relevant. Die Entwicklung der Atrophie des Nervus Opticus korreliert mit dem Winkel des Tumor-Papillenkontakts. Die Wahrscheinlichkeit einer Atrophie des Nervus Opticus nimmt mit der Steigerung der Kontaktfläche zwischen Papillenrand und Tumor zu. In den Fällen, in denen kein Kontakt zwischen dem Tumorrand und dem Papillenrand bestand, entwickelte sich in 16,6 % der Fälle eine OA (8 von 48 Patienten), bei einem Kontakt von weniger als 45° lag die Atrophie bei 23,8 % (5 von 21 Patienten), bei einem Kontakt von 45° - 90° lag die Inzidenz bei 31,8 % (7 von 22 Patienten), bei einem Kontakt von 90° - 180° waren es 42,8 % (6 von 14 Patienten) und die Hälfte der Patienten entwickelte eine Atrophie des Nervus Opticus (2 von 4 Patienten) als der Kontakt 180°-

360° betrug. Der Winkel des Tumor-Papillenkontakts zeigte keinen Einfluss auf die Entwicklung einer MP.

Die Wahrscheinlichkeit einer SO ist ebenso mit dem Anstieg der Kontaktfläche zwischen Papillenrand und Tumor erhöht. In den Fällen, in denen der Tumor keinen Kontakt mit dem Papillenrand hatte, entwickelte sich zu 25 % eine OA (12 von 48 Patienten), bei Kontakt von weniger als 45° war bei 47,6 % (10 von 21 Patienten) eine OA festzustellen, bei Kontakt von 45° - 90° lag die Inzidenz bei 69,2 % (9 von 22 Patienten), wenn der Kontakt mehr als 90° betrug, entwickelte sich eine SO. Deshalb wurden diese Patienten in einer Gruppe zusammengeschlossen. Alle 18 Patienten aus dieser Gruppe entwickelten eine SO.

Die mittlere Dosis für die Entwicklung einer Strahlen-MP lag bei 9,5 Gy ± 4,3 Gy, eine minimale Dosis betrug 5 Gy ± 2,4 Gy.

Die Dosis für eine Inzidenz von 50% während der Nachbeobachtungszeit beträgt für die Strahlen-MP 5,44 Gy ± 0,67 Gy, p=0.0013.

Die mittlere Dosis für die Entwicklung einer MA betrug 12,3 Gy ± 6,4 Gy, eine minimale Dosis betrug 6,6 Gy ± 3,7 Gy.

Die Dosis für eine Inzidenz von 50% während der Nachbeobachtungszeit beträgt für die MA 8,52 Gy ± 0,93 Gy, p=0.0007.

Die Ergebnisse unserer Analyse sind im Prinzip neu, in der Literatur ist nur eine Studie, welche die Dosisverteilung explizit berücksichtigt, zu finden. C.A. Espensen (Espensen et al. 2019) untersuchte in ihrer retrospektiven Studie die Wahrscheinlichkeit der Komplikationen und pathologischen Reaktionen der Normalgewebe nach der Bestrahlung. Es wurde vor allem die Wirkung der Bestrahlung mit dem Ruthenium-Applikator untersucht und die späteren Komplikationen berücksichtigt. Als kritische Dosis für die Entwicklung einer MP wurde 10 Gy genannt und für die Optikopathie 50 Gy. Unsere Ergebnisse sind ähnlich; der Unterschied liegt wahrscheinlich in der Spezifität des Programms für die Dosiskalkulation. In der Arbeit von Espensen erfolgte die Analyse mittels des Plaque Simulators (Version 6.5.9. EyePhysics, LLC Alamitos, CA, USA), einer 3D-bildgestützten Bestrahlungsplanungssoftware für Augenapplikatoren. Die ^{106}Ru-Daten in diesem Programm basieren auf einer Parametrisierung gemessener Dosisverteilungen des Herstellers. Die physikalischen Unsicherheiten dieser Basisdaten liegen bei mehr als 10 %.

In der Literatur (Espensen et al. 2019, Groenewald et al. 2013, Browne et al. 2015) fehlen Daten über die genaue Dosisverteilung, sodass hier kein aussagekräftiger Vergleich möglich ist. Die Anzahl der Patienten, die eine Nachbehandlung wegen Komplikationen

(MP, SR) brauchten, betrug insgesamt 27,5 % (n = 30), was sicherlich bei der Beratung der Patienten prätherapeutisch zu berücksichtigen ist.

6. Zusammenfassung

Die ^{106}Ru-Brachytherapie ist eine etablierte Therapie bei kleinen und mittelgroßen Aderhautmelanom (AHM), allerdings liegen hochwertige evidenzbasierte Studien zu Sicherheit und Dosisverteilung für diese Behandlungsform nicht vor.

Ziel der Studie war, die Behandlungsergebnisse der ^{106}Ru-Brachytherapie beim AHM in Abhängigkeit von der lokal applizierten Dosisverteilung vor allem bezüglich der Strahlenretinopathie (SR) und Strahlenoptikopathie (SO) sowie den relevanten Prognosefaktoren zu untersuchen.

Ein besonderer Aspekt lag im Erarbeiten einer retrospektiven Analyse der Tumorkontrolle und der Nebenwirkungen in Abhängigkeit von den physikalischen Parametern und in der Entwicklung von Empfehlungen für die Therapieplanung, um bei optimaler Tumorkontrolle schädliche Nebenwirkungen zu minimieren.

Außerdem versuchten wir, Fragen zu beantworten, die sich mit dem üblichen retrospektiven Design nicht klären lassen, wie die Frage nach der optimalen Bestrahlungsdosisverteilung oder der optimalen Komplikationstherapie.

Dies war möglich mittels eines originalen Programms, das auf physikalischen Grundlagen basiert. Mit der retrospektiven Analyse im Rahmen dieser Studie lässt sich der Ansatz im klinischen Alltag überprüfen und bestätigen.

Mithilfe unseres Programms ist es möglich, aus der Lage der im Fundusbild sichtbaren Strahlennarbe und der bekannten Skleradosis die Position des Applikators während der Therapie mit möglichst kleinen Ortsunsicherheiten zu rekonstruieren, sodass die exakte Dosisverteilung nach der Bestrahlung evaluiert werden kann.

So lässt sich bestätigen, dass die mittlere Dosis auf die kritischen Strukturen (Papille, Makula) und die Tumorverhältnisse (Tumorpapillenwinkel, Makulabeteiligung) eine wesentliche Rolle spielen.

Des Weiteren ist die Weiterentwicklung des Therapieplanungssystems für die Augentumortherapie mit ^{106}Ru-Brachytherapie geplant. Das Ziel der genauen Therapieplanung dient einer Verbesserung der Präzision der Brachytherapie und ermöglicht eine aussagekräftige Prognose in Bezug auf die visusbedrohlichen Komplikationen. Dies ist für den Patienten noch vor Therapiebeginn hoch relevant.

Mit adäquater Dosisanpassung, optimaler Applikatorlage, akkurater Patientenselektion sowie einer individuellen Planung sind noch bessere Ergebnisse der Brachytherapie zu erzielen und die Zufriedenheit der Patienten ist bei exzellenter Tumorkontrolle und akzeptabler Komplikationsrate gesichert.

7. Literatur

1. Aaberg, T.M., Cook, R.W., Oelschlager, K., Maetzold, D., Rao, P.K., Mason III, J.O. (2014): Current clinical practice: differential management of uveal melanoma in the era of molecular tumor analyses. Clin ophthalmol. 8, 2449-2460.
2. Al-Jamal, R.T., Cassoux, N., Kivelä, T.T. (2019): Survival of young patients with posterior uveal melanoma. JAMA Ophthalmol. 137, 1091.
3. Aronow, M.E., Topham, A.K., Singh, A.D. (2018): Uveal melanoma: 5-year update on incidence, treatment, and survival (SEER 1973-2013). Ocul. Oncol. Pathol. 4, 145-151.
4. Bechrakis, N.E., Sehu, K.W., Lee, W.R., Damato, B.E., Foerster, M.H. (2000): Transformation of cell type in uveal melanomas: a quantitative histologic analysis. Arch. Ophthalmol. 118, 1406-1412.
5. Bechrakis, N.E., Bornfeld, N., Zöller, I., Foerster, M.H. (2001): Jod-125-Brachytherapie und transsklerale Tumorresektion bei großen uvealen Melanomen. Ophthalmologe. 98, 736-742.
6. Bechrakis, N.E., Foerster, M.H. (2006): Neoadjuvant proton beam radiotherapy combined with subsequent endoresection of choroidal melanomas. International Ophthalmology Clinics. 46, 95-107.
7. Bergmann, L., Nilsson, B., Lundell. G., Lundell, M., Seregard, S. (2005): Ruthenium brachytherapy for uveal melanoma. 1979-2003: Survival and functional outcomes in the Schwedish population. Ophthalmology. 112, 834-840.
8. Blatsios, G., Haas, G., Zehetner, C., Bechrakis, N.E. (2017): Surgical methods in the treatment of uveal melanoma. Klin. Monbl. Augenheilkunde. 234, 874-885.
9. Bornfeld, N., Prescher, G., Becher, R., Hirche, H., Jöckel, K.H., Horsthemke, B. (1996): Prognostic implications of monosomy 3 in uveal melanoma. The Lancet. 347, 1222-1225.
10. Browne, A.W., Dandapani, S.V., Jennelle, R., Stevanovic, M., Lee, T.C., Murphree, A.L., Kampp, T.D., Astrahan, M.A., Kim, J.W., Berry, J.L. (2015): Outcomes of medium choroidal melanomas treated with ruthenium brachytherapy guided by three-dimensional pretreatment modeling. Brachytherapy. 14, 718-725.
11. Callender, G. (1931): Malignant melanotic tumors of the eye: a study of histologic type in 111 cases. Trans. Am. Acad. Ophthalmol. Otolaryngol. 36, 133-142.

12. Carvajal, R.D., Schwartz, G.K., Tezel, T., Marr, B., Francis, J.H., Nathan, P.D. (2017): Metastatic disease from uveal melanoma: treatment options and future prospects. Br. J. Ophthalmology. 101, 38-44.
13. Char, D.H., Castro, J. (1997): Long-term follow-up after uveal melanoma charged particle therapy. Trans. Am. Ophthalmol. Soc. 95, 171-87.
14. Collaborative Ocular Melanoma Study Group (1990): Accuracy of diagnosis of choroidal melanomas in the collaborative ocular melanoma study. COMS report no. 1. Arch. Ophthalmol. 108, 1268-1273.
15. Collaborative Ocular Melanoma Study Group (1998): Histopathologic characteristics of uveal melanomas in eyes enucleated from the collaborative ocular melanoma study. COMS report no.6. Am. J. Ophthalmology. 125, 745-766.
16. Collaborative Ocular Melanoma Study Group (2001): Assessment of metastatic disease status at death in 435 patients with large choroidal melanoma in the collaborative ocular melanoma study (COMS). COMS Report No.15. Arch Ophthalmol. 119, 670-676.
17. Collaborative Ocular Melanoma Study - Quality of Life Study Group (2006): Quality of life after iodine 125 brachytherapy vs enucleation for choroidal melanoma: 5-year results from the collaborative ocular melanoma study: COMS QOLS Report 3. Arch. Ophthalmol. 124, 226-238.
18. Coupland, S.E., Anastassiou, G., Stang, A., Schilling, H., Anagnostopoulos, I., Bornfeld, N., Stein, H. (2000): The prognostic value of cyclin D1, p 53, and MDM2, protein expression in uveal melanoma. The Journal of Pathology. 191, 120-126.
19. Damato, B., Lecuona, K. (2004): Conservation of eyes with choroidal melanoma by a multimodality approach to treatment: an audit of 1632 patients. Ophtahlmology. 111, 977-983.
20. Damato, B., Patel, I., Campbell, J.R., Mayles, H.M., Errington, R.D. (2005): Local tumor control after 106Ru brachytherapy of choroidal melanoma. International Journal of Radiation Oncology, Biology, Physics. 63, 385-391.
21. Damato, B., Eluteri, A., Taktak, A.F., Coupland, S.E. (2011): Estimating prognosis for survival after treatment of choroidal melanoma. Prog. Retin. Eye Res. 30, 285-295.
22. Diener-West, M., Sandra, R.M., Agugliaro, D.J., Caldwell, R., Cumming, K., Earle, J.D., Green, D.L., Hawkins, B.S., Hayman, J., Jaiyesimi, I., Kirkwood, J.M., Koh, W., Robertson, D.M., Shaw, J.M., Thoma, J. (2004):

Screening for metastasis from choroidal melanoma: the collaborative ocular melanoma study group report 23. J Clin Oncol. 22, 2438-2444.

23. Diener-West, M., Reynolds, S.M., Agugliaro, D.J., Caldwell, R., Cumming, K., Earle, J.D., Hawkins, B.S., Hayman, J.A., Jaiyesimi, I., Jampol, L.M., Kirkwood, J.M., Koh, W.J., Robertson, D.M., Shaw, J.M., Straatsma, B.R., Thoma, J. (2005): Collaborative ocular melanoma study group development of metastatic disease after enrollment in the COMS trials for treatment of choroidal melanoma: Collaborative Ocular Melanoma Study Group Report No. 26. Arch. Ophthalmol. 123,1639-1643.
24. Espensen, C.A., Appelt, A.L., Fog, L.S. (2019): Predicting visual acuity deterioration and radiation-induced toxicities after brachytherapy for choroidal melanomas. Cansers (Basel). 11, 1124.
25. Flühs, D., Heintz, M., Indenkämpen, F., Wieczorek, C., Kolanoski, H., Quast, U. (1996): Direct reading measurement of absorbed dose with plastic scintillators - the general concept and applications to ophthalmic plaque dosimetry. Med Phys. 23, 427-304.
26. Foerster, M.H., Bornfeld, N., Schulz, U. (1986): Complications of local beta radiation of uveal melanomas. Graefes Archive for Clinical and Experimental Ophthalmology. 224, 336-340.
27. Font, R.L., Croxatto, J.O., Rao, N.A. (2006): AFIP Atlas of Tumor Pathology. Series 4. Washington, DC: American Registry of Pathology; S. 52.
28. Geant4. A simulation toolkit https://geant4.web.cern.ch/
29. Georgopoulos, M., Zehetmayer, M., Ruhswurm, I., Toma-Bstaendig, S., Ségur-Eltz, N., Sacu, S., Menapace, R. (2003): Tumour regression of uveal melanoma after 106Rubrachytherapy or stereotactic radiotherapy with gamma knife or linear accelerator. Ophthalmologica. 217, 315-319.
30. Grabowska, A., Abelarias, J., Peralta, J., Asencio, M., Garcia-Cabezas, M.A., Escabias-Del Pozo, M., Nevado, J., Vallespin, E., Solera, J., Martinez Pilar, P., Sastre-Urgelles, A. (2011): Uveal melanoma in a 19-month-old child. J. AAPOS. 15, 606-608.
31. Gragoudas, E., Li, W., Goitein, M., Lane, A.M., Munzenrider, J.E., Egan, K.M. (2002): Evidence-based estimates of outcome in patients irradiated for intraocular melanoma. Archives of Ophthalmology. 120, 1665-1671.
32. Gragoudas, E.S., Lane, A.M. (2005): Uveal melanoma: proton beam irradiation. Ophthalmol. Clin. North. Am. 18, 111-118.

33. Groenewald, C., Konstantinidis, L., Damato, B. (2013): Effects of radiotherapy on uveal melanomas and adjacent tissues. Eye (Lond). 27, 163-171.
34. Haas, A., Pinter, O., Papaefthymiou, G., Weger, M., Berghold, A., Schröttner, O., Müllner, K., Pendl, G., Langmann, G. (2009): Incidence of radiation retinopathy after high-dosage single-fraction gamma knife radiosurgery for choroidal melanoma. Ophthalmology. 93, 1172-1176.
35. Harbour, J.W., Onken, M.D., Roberson, E.D., Duan, S., Cao, L., Worley, L.A., Council, M.L., Matatall, K.A., Helms, C., Bowcock, A.M. (2010): Frequent mutation of BAP 1 in metastasizing uveal melanomas. Science. 330, 1410-1413.
36. Horgan, N., Shields, C.L., Mashayekhi, A., Teixeira, L.F., Materin, M.A., Shields, J.A. (2008): Early macular morphological changes following plaque radiotherapy for uveal melanoma. Retina. 28, 263–273.
37. Houston, S.K., Boldt, H.C., Markoe, A.M., Murray, T.G. (2013): Brachytherapy for choroidal melanoma. In Retina. 1, 2275-2289.
38. Hsu, C.H., Green, S.B., He, Y. (2007): A weighted logistic regression model for estimation of recurrences of adenomas. Stat. Med. 26, 1567-1578.
39. Jager, M.J., Desjardins, L., Kivela, T., Damato, B. (2012): Current concepts in uveal melanoma. Development in Ophthalmology. 49, 58-65.
40. Kaiserman I., Anteby, I., Chowers, I., Blumenthal E.Z., Kliers, I., Pe´er, J. (2002): Changes in ultrasound findings in posterior uveal melanoma after ruthenium 106 brachytherapy. Ophthalmology. 109, 1137-1141.
41. Khan, J., Damato, B.E. (2007): Accuracy of choroidal melanoma diagnosis by general ophthalmologists: a prospective study. Eye. 21, 595-597.
42. Kivela, T., Eskelin, S., Kujala, E. (2006): Metastatic uveal melanoma. Int. Ophthalmology Clin. 46, 133-149.
43. Kreusel, K.M., Bechrakis, N., Riese, J., Krause. L., Wachtlin, J., Foerster, M.H. (2006): Combined brachytherapy and transpupillary thermotheraphy for large choroidal melanoma: tumor regression and early complications. Graefe's Archive for Clinical and Experimental Ophthalmology. 244, 1575-1580.
44. Kroll, S., Char, D.H., Quivey, J., Castro, J. (1998): A comparison of cause-specific melanoma mortality and all-cause mortality in survival analyses after radiation treatment for uveal melanoma. Ophthalmology. 105, 2035-2045.
45. Lakotka, N., Willerding, G., Foerster, M.H., Bechrakis, N.E. (2011): Long-term outcomes after 106 ruthenium plaque radiation therapy of uveal melanoma. Investigative Ophthalmology & Visual Science. 52, 2104.

46. Lane, A.M., Kim, I., Gragoudas, E.S. (2018): Survival rates in patients after treatment for metastasis from uveal melanoma, JAMA Ophthalmol. 136, 981-986.
47. Lommatzsch, P. (1974): Treatment of choroidal melanomas with 106Ru/106Rh beta-ray applicators. Surv. Ophthalmol. 19, 85-100.
48. Lommatzsch, P.K. (1986): Results after beta-irradiation (106Ru/Rh-106) of choroidal melanomas – 20 years experience. British Journal of Ophthalmology. 70, 844-851.
49. Lommatzsch, P.K., Werschnik, C., Schuster, E. (2000): Long-term follow-up of Ru106/Rh-106 brachytherapie for posterior uveal melanoma. Graefe's Archive for Clinical and Experimental Ophthalmology. 238, 129-137.
50. Lukashevich, M., Mayer, C. (2015): Glaskörperblutung außergewöhnliche Ursache. Der Ophthalmologe. 112, 171-173.
51. McLean, I.W., Zimmerman, L.E., Evans, R.M. (1978): Reappraisal of Callender's spindle: a type of malignant melanoma of choroid and ciliary body. Am. J. Ophthalmol. 86, 557-564.
52. McLean, I.W., Foster, W.D., Zimmerman, L.E., Gamel, J.W. (1983): Modifications of Callender's classification of uveal melanoma at the armed forces institute of pathology. Am. J. Ophthalmol, 96, 502-509.
53. Modorati, G., Miseroochi, E., Galli, L., Picozzi, P., Rama, P. (2009): Gamma knife radiosurgery for uveal melanoma: 12 years of experience. The British journal of ophthalmology. 93, 40-44.
54. Moore, R.F. (1930): Choroidal sarcoma treated by the intraokular insertion of radon seeds. Britisch. Journal of Ophthalmology. 14, 145-152.
55. Prescher, G., Bornfeld, N., Hirche, H., Horsthemke, B., Jöckel, K.H., Becher, R. (1996): Prognostic implications of monosomy 3 in uveal melanoma. Lancet. 347, 1222-1225.
56. Richdele, K., Wassenaar, P., Schmalbrock, P. (2009): 7 T MR imaging of the human eye in vivo. J. Magn. Reson. Imaging. 30, 924-932.
57. Rouberol F, Kodjikian, L., Roy, P. (2004): Survival, anatomic, and functional long-term results in choroidal and ciliary body melanoma after ruthenium brachytherapy (15 years' experience with beta-rays). American Journal of Ophthalmology. 137, 893-900.
58. Schüler, A.O., Bornfeld, N. (2000): Aktuelle Therapieaspekte intraokularer Tumoren. Ophthalmologe. 97, 207-222.

59. Shields, C.L., Shields, J.A., De Potter, P., Cater, J., Tardio, D., Barrett, J. (1996): Diffuse choroidal melanoma. Clinical features predictive of metastasis. Arch Ophthalmol. 114, 956-963.
60. Shields, C.L., Gündüz, K., Freire, J.E., Mercado, G. (1998): Radiation therapy for uveal malignant melanoma. Ophthalmic Surg. Lasers. 29, 397-409.
61. Shields, C.L., Shields, J.A., Perez, N., Singh, A.D., Cater, J. (2002): Primary transpupillary thermotherapy for small choroidal melanomas in 256 consecutive cases: outcomes and limitations. Ophthalmology. 109, 225-234.
62. Shields, C.L., Bianciotto, C., Rudich, D., Materin, M.A., Ganuly, A., Shields, J.A. (2008): Regression of uveal melanoma after plaque radiotherapy and thermotherapy based on chromosome 3 status. Retina. 28, 1289-1295.
63. Shields, C.L., Manalac, J., Das, C., Ferguson, K., Shields, J.A. (2014): Choroidal melanoma: clinical features, classification, and top 10 pseudomelanomas. Curr. Opin. Ophthalmol. 25, 177-185.
64. Shields, C.L., Dalvin, L.A., Ancona-Lezama, D., Yu, M.D., Di Nicola, M., Williams, B.K. Jr., Lucio-Alvarez, J.A., Ang, S.M., Maloney, S., Welch, R.J., Shields, J.A. (2019): Choroidal nevus imaging features in 3,806 cases and risk factors for transformation into melanoma in 2,355 cases. Retina. 39, 1840-1851.
65. Singh, A.D., Damato, B., Howard, P., Harbour, J.W. (2005): Uveal melanoma: genetic aspects. Ophthalmol.Clin. North. Am. 18, 85-97.
66. Sisley, K., Rennnie, I.G., Parsons, M.A., Jacques, R., Hammond, D.W., Bell, S.M., Potter, A.M., Rees, R.C. (1997): Abnormalities of chromosomes 3 and 8 in posterior uveal melanoma correlate with prognosis. Genes Chromosomes Cancer. 19, 22-28.
67. Smith, J.H., Padnick-Silver, L., Newlin, A., Rhodes, K., Rubinstein, W.S. (2006): Genetik study of familial uveal melanoma: association of uveal and cutaneous melanoma across GenoMEL. Cancer Research. 66, 9818-9828.
68. Stallard, H.B. (1949): A case of malignant melanoma of the choroid successfully treated by radon seeds. Tr. Ophthalmol. Soc. UK. 69, 293-296.
69. Stallard, H.B. (1966): Radiothherapy for malignant melanoma of the choroids. Br. J. Ophthalmol. 50, 147-155.
70. Stöckel, E., Eichmann, M., Flühs, D., Sommer, H., Biewald, E., Bornfeld, N., Spaan, B., Sauerwein, W. (2017): Dose distributions and treatment margins in ocular brachytherapy with 106 Ru eye plaques. Ocular Oncology and Pathology. 4, 122-128.

71. Tarman, L., Wackernagel, W., Avian, A., Mayer, C., Schneider, M., Winkler, P., Langmann, G. (2015): 106Ruplaque brachytherapy for uveal melanoma. The Britisch. Journal of Ophthalmology. 99, 1644-1649.
72. Virgili, G., Parravano, M., Gatta, G. (2007): Incidence of uveal melanoma in Europe. Ophthalmology. 114, 2309-2315.
73. Wackernagel, W., Schneider, M., Mayer, C., Langmann, G., Singh, A.D. (2009): Genetik des Aderhautmelanoms. Spektrum der Augenheilkunde. 23, 319-32.
74. Walpole, S., Pritchard, A.L., Cebulla, C.M., Pilarski, R., Stautberg, M., Davidorf, F.H., Fouchardiere, A., Cabaret, O., Golmard. L., Stoppa-Lyonnet, D., Gardield, E., Njauw, C., Cheung, M., Turunen, J.A., Repo, P., Järvinen, R., van Doorn, R., Jager, M.J., Luyten, G.P.M., Marinkovic, M., Chau, C., Potrony, M., Höiom, V., Helgadottir, H., Pastorino, L., Bruno, W., Andreotti, V., Dalmasso, B., Ciccarese, G., Queirolo, P., Mastracci, L., Wadt, K., Kiilgaard, J.F., Speicher, M.R., van Poppelen, N., Kilic, E., Al Jamal, R.T., Dianzani, I., Betti, M., Bergmann, C., Santagata, S., Dahiya, S., Taibjee, S., Burke, J., Poplawski, N., O`Shea, S.J., Newton-Bishop, J., Adlard, J., Adams, D.J., Lane, A.M., Kim, I., Klebe, S., Racher, H., Harbour, J.W., Nickerson, M.L., Murali, R., Palmer, J.M., Howlie, M., Symmons, J., Hamilton, H., Warrier, S., Glasson, W., Johansson, P., Robles-Espinoza, C.D., Ossio, R., de Klein, A., Puig, S., Ghiorzo, P., Nielsen, M., Kivelä, T.T., Tsao, H., Testa, J.R., Gerami, P., Stern, M.H., Bressac-de-Paillerets, B., Abdel-Rahman, M.H., Hayward, N.K. (2018): Comprehensive study of the clinical phenotype of germline BAP1 variant-carrying families worldwide. J. Natl.Cancer. Inst. 110, 1328-1341.
75. Weber, K.J., Wenz, E. (2006): Strahlenbiologische Grundlagen. Strahlentherapie. Berlin, Heidelberg: Springer; S. 11-48.
76. Willerding, G., Heufelder, J., Kakkassery, V., Cordini, D., Joussen, A.M. (2012): Retinale Gefäßerkrankungen. Berlin, Heidelberg: Springer; S. 305-319.
77. Wilson, M.W., Hungerford, J.L. (1999): Comparison of episcleral plaque and proton beam radiation therapy for the treatment of choroidal melanoma. Ophthalmology. 106, 1579-1587.
78. Woll, E., Bedikian, A., Legha, S.S. (1999): Uveal melanoma: natural history and treatment options for metastatic disease. Melanoma Res. 9, 575-81.
79. Zimmerman, L.E., McLean, I.W. (1979): An evaluation of enucleation in the management of uveal melanomas. Am. J. Ophthalmol. 87, 741-760.

8. Abbildungsverzeichnis

Abbildung 1: Makropräparat eines Aderhautziliarkörpermelanoms (AHZKM).....8
(Wiedergabe mit freundlicher Genehmigung von Prof. N. Bechrakis, Universitätsklinikum Essen)

Abbildung 2: Augenhintergrund eines Patienten mit AHM. Pilzförmiges Wachstum.....11
(Quelle: Klinik für Augenheilkunde, Universitätsklinikum Essen (UKE))

Abbildung 3: Fundusbilder. Tumorwachstum innerhalb von 4 Jahren.....12
(Quelle: Klinik für Augenheilkunde, UKE)

Abbildung 4: AF-Aufnahmen. Zwei Patienten mit AHM.
Lipofusceinablagerungen auf den Tumoroberflächen…….....12
(Quelle: Klinik für Augenheilkunde, UKE)

Abbildung 5: Echographische Darstellung eines kleinen AHMs vor der Bestrahlung.....13
(Quelle: Klinik für Augenheilkunde, UKE)

Abbildung 6: UBM eines AHZKM.....13
(Quelle: Klinik für Augenheilkunde, UKE)

Abbildung 7: FAG und ICG Angiographie eines
AHMs mit eigenen Tumorgefäßen vor Therapie……..……14
(Quelle: Klinik für Augenheilkunde, UKE)

Abbildung 8: FAG und ICG Angiographie eines
AHMs mit eigenen Tumorgefäßen vor Therapie……..……14
(Quelle: Klinik für Augenheilkunde, UKE)

Abbildung 9: Darstellung eines AHMs mit EOW in
T1-Wichtung (hyperintens) und in T2-Wichtung (hypointens)…….……...15
(Quelle: Klinik für Augenheilkunde, UKE)

Abbildung 10: Diaphanoskopie eines AHZKM.....…….....15
(Wiedergabe mit freundlicher Genehmigung von Prof. Nikolaos Bechrakis, UKE)

Abbildung 11: Augenhintergrund einer Patientin
mit AHM. Orange Pigment auf der Tumoroberfläche …….....17
(Quelle: Klinik für Augenheilkunde, UKE)

Abbildung 12: Darstellung SRF der gleichen Patientin. OCT Aufnahme.....17
Aufnahme (Quelle: Klinik für Augenheilkunde, UKE)

Abbildung 13: Lipofusceinablagerung in AF-Aufnahme der gleichen Patientin.....18
(Quelle: Klinik für Augenheilkunde, UKE)

Abbildung 14: Endoresektion eines hochprominenten AHMs 19
(Operateur Prof. Bechrakis, Wiedergabe mit freundlicher Genehmigung von Prof. Bechrakis)

Abbildung 15: Transsklerale Tumorresektion.....20
(Operateur Prof. Bechrakis, Wiedergabe mit freundlicher Genehmigung von Prof. Bechrakis)

Abbildung 16: Aufbringen eines Ruthenium-Applikators.....23
(Operateur PD Dr. M. Fiorentzis, Wiedergabe mit freundlicher Genehmigung von PD Dr. M. Fiorentzis, Prof. Bechrakis, UKE)

Abbildung 17: Typen von Ruthenium-Applikatoren.....24
(Firma BEBIG, Eckert und Ziegler BEBIG GmbH, Berlin, Deutschland)

Abbildung 18: Moderates Strahlenmakulaödem in OCT-Aufnahme
einer Patientin mit AHM. Z.n. Bestrahlung mit Ruthenium Applikator……..…31
(Quelle: Klinik für Augenheilkunde, UKE)

Abbildung 19: Schweres zystisches Makulaödem. OCT-Aufnahme
eines Patienten mit AHM. Z.n. Bestrahlung mit Ruthenium Applikator.....31
(Quelle: Klinik für Augenheilkunde, UKE)

Abbildung 20: MA. OCT-Aufnahme eines Patienten mit
AHM. Z.n. Bestrahlung mit Ruthenium Applikator……..…….32
(Quelle: Klinik für Augenheilkunde, UKE)

Abbildung 21: FLA eines Patienten mit AHM. Z.n. Bestrahlung mit Ruthenium-Applikator: ausgeprägte Netzhautischämie mit Gefäßabbrüchen und Proliferation an der Papille.…33
(Quelle: Klinik für Augenheilkunde, UKE)

Abbildung 22: Juxtapapilläres AHM. Präoperatives Foto.....38
(Quelle: Klinik für Augenheilkunde, UKE)

Abbildung 23: Augenhintergrund der Abbildung 22. Tumoransicht
nach der Konturierung „ohne Applikator“ im Programm.....39
(Quelle: Klinik für Augenheilkunde, UKE)

Abbildung 24: Augenhintergrund. Ansicht nach der
Konturierung „mit Applikator“ im Programm.....39
(Quelle: Klinik für Augenheilkunde, UKE)

Abbildung 25: Blutung unter Applikatorkalotte.....40
(Quelle: Klinik für Augenheilkunde, UKE)

Abbildung 26: Randrezidiv eines AHMs.....41
(Quelle: Klinik für Augenheilkunde, UKE)

Abbildung 27: Tumorprominenz vor Therapie.....45
(Quelle: Klinik für Augenheilkunde, UKE)

Abbildung 28: Tumorgröße nach Tumorprominenz für die gewählte Patientengruppe.....46
(Quelle: Klinik für Augenheilkunde, UKE)

Abbildung 29: Tumorgröße nach Tumorbasis für die gewählte Patientengruppe.....46
(Quelle: Klinik für Augenheilkunde, UKE)

Abbildung 30: Pareto-Diagramm der Verteilung der Applikatoren,
mit kumulativer Linie als prozentualer Anteil.....48
(Quelle: Klinik für Augenheilkunde, UKE)

Abbildung 31: Korrelation zwischen der Tumorregression (TR)
und sekundärer Enukleation (SE).....49
(Quelle: Klinik für Augenheilkunde, UKE)

Abbildung 32: Korrelation zwischen Tumorprominenz
vor der Therapie und Apexdosis.....50
(Quelle: Klinik für Augenheilkunde, UKE)

Abbildung 33: Verteilung der Entwicklung einer Strahlenoptikoneuropathie (SO)
in Abhängigkeit von der mittleren Dosis….....50
(Quelle: Klinik für Augenheilkunde, UKE)

Abbildung 34: Wahrscheinlichkeit einer SO nach der Behandlung, Dosis-Effektbeziehungen……..…….....51
(Quelle: Klinik für Augenheilkunde, UKE)

Abbildung 35: Verteilung der Entwicklung einer ANO in Abhängigkeit von der mittleren Dosis.....51
(Quelle: Klinik für Augenheilkunde, UKE)

Abbildung 36: Dosis-Effektbeziehungen. Wahrscheinlichkeit einer ANO nach der Behandlung.....52
(Quelle: Klinik für Augenheilkunde, UKE)

Abbildung 37: Graphische Darstellung der Zunahme der Entwicklung einer ANO mit der Steigerung des Tumor-Papillenkontakts.....53
(Quelle: Klinik für Augenheilkunde, UKE)

Abbildung 38: Graphische Darstellung der Zunahme der Entwicklung einer SO mit der Steigerung des Tumor-Papillenkontakts.....54
(Quelle: Klinik für Augenheilkunde, UKE)

Abbildung 39: Verteilung der Entwicklung einer MP in Abhängigkeit von der minimalen Makuladosis.....54
(Quelle: Klinik für Augenheilkunde, UKE)

Abbildung 40: Verteilung der Entwicklung einer MP in Abhängigkeit von der mittleren Makuladosis.....55
(Quelle: Klinik für Augenheilkunde, UKE)

Abbildung 41: Verteilung der Entwicklung einer MP in Abhängigkeit von der maximalen Makuladosis.....55
(Quelle: Klinik für Augenheilkunde, UKE)

Abbildung 42: Dosis-Effektbeziehungen. Wahrscheinlichkeit einer MP nach der Behandlung.....56
(Quelle: Klinik für Augenheilkunde, UKE)

Abbildung 43: Verteilung der Entwicklung einer MA in Abhängigkeit von der minimalen Makuladosis.....56
(Quelle: Klinik für Augenheilkunde, UKE)

Abbildung 44: Verteilung der Entwicklung einer MA in
Abhängigkeit von der mittleren Makuladosis.....57
(Quelle: Klinik für Augenheilkunde, UKE)

Abbildung 45: Verteilung der Entwicklung einer MA in
Abhängigkeit von der maximalen Makuladosis.....57
(Quelle: Klinik für Augenheilkunde, UKE)

Abbildung 46: Dosis-Effektbeziehungen. Wahrscheinlichkeit
einer MA nach der Behandlung…….....58
(Quelle: Klinik für Augenheilkunde, UKE)

Abbildung 47: Dosis-Wirkungsbeziehungen. Wahrscheinlichkeit
eines Visusverlust ≥ 2 Einheiten nach der Behandlung.....59
(Quelle: Klinik für Augenheilkunde, UKE)

Abbildung 48: Dosis-Wirkungsbeziehungen. Wahrscheinlichkeit
eines Visusverlust ≥ 3 Einheiten nach der Behandlung….....59
(Quelle: Klinik für Augenheilkunde, UKE)

9. Tabellenverzeichnis

Tabelle 1: Klassifikation eines klinisch signifikanten radiogenen Makulaödems.....33

Tabelle 2: Hauptzielkriterien der Studie.....44

Tabelle 3: Altersgruppen.....44

Tabelle 4 ^{106}Ru-Applikatortypen, die in der Studie benutzt wurden……...47

Tabelle 5: Korrelation zwischen Tumor-Papillenkontakt und ANO……..…….....53

Tabelle 6: Korrelation zwischen Tumor-Papillenkontakt und SO……..….....53

10. Abkürzungsverzeichnis

AF - Autofluoreszenz

AHM - Aderhautmelanom

AHZKM - Aderhautziliarkörpermelanom

ANO - Optikusatrophie / Atrophie N. Opticus

BAP1 - BRCA1-assoziierte Protein-1

BCL - B-cell lymphoma

CNV - choroidale Neovaskularisation

COMS - Collaborative Ocular Melanoma Study

CT - Computertomographie

EGF-Rezeptor - epidermal growth factor receptor

ELIF 1AX - Eukaryotic Translation Initiation Factor 1A X-Linked

EOW - extraokuläres Wachstum

FAG - Fluoreszenzangiographie

FAMM-Syndrom - familiäres atypisches Muttermal- und Melanom Syndrom

GGT - Gamma-Glutamyltransferase

GNA11 - Guanine nucleotide-binding protein subunit alpha-11

GOT - Glutamat-Oxalacetat-Transaminase

GPT - Glutamat-Pyruvat-Transaminase

Gy - Gray

ICAM-1 - Zelladhäsionsmoleküle 1

ICG - Indocyanin-Grün-Angiographie

LDH - Laktatdehydrogenase

LINAC - Linearbeschleuniger

MA – Makulaatrophie

MDM2 - murine double minute-2

MLC - micro-Multileaf Collimator

MP - Makulopathie

MRT - Magnetresonanztomographie

N - Anzahl der Elemente der Grundgesamtheit

NF Typ I - Neurofibromatose Typ I

OCT – optische Kohärenztomographie

OD – Optical Disc / Nervus Opticus

PD - Papillendurchmesser

PEHCR - periphere exsudative hämorrhagische Chorioretinopathie

ppV - Pars-plana-Vitrektomie

^{106}Ru - Ruthenium-106

SF3B1 - Spleißfaktor 3B Untereinheit 1

SM - Strahlenmakulopathie

SO - Strahlenoptikoneuropathie

SR – Strahlenretinopathie

SRF - subretinaler Flüssigkeit

SRS - single-fraction-stereotactic radiosurgery

SRT - fractionated stereotactic radiosurgery

TNM - Tumor / Node (Lymphknoten) / Metastasen

TR - Tumorregression

TTT - transpupilläre Thermo-Therapie

UBM – Ultraschallbiomikroskopie

UKE - Universitätsklinikum Essen

VEGF - Vaskulär Endothelium Grown Faktor

VK – Vorderkammer

11. Danksagung

Ich bedanke mich ganz herzlich bei vielen, ohne deren Hilfe und großartige Unterstützung diese Arbeit unmöglich gewesen wäre.

Herrn Prof. Martin Stuschke und Herrn Prof. Nikolaos Bechrakis möchte ich danken für die freundliche Unterstützung bei meiner Arbeit an diesem hochinteressanten Thema und die herzliche Aufnahme in die von ihnen geleiteten Kliniken.

Insbesondere widme ich meine Dankbarkeit Dr. Dirk Flühs, der mir mit der Themenauswahl und mit wissenschaftlicher und vielseitiger Unterstützung ständig und pausenlos geholfen hat.

Außerdem richte ich großen Dank an Beate Frischholz-Hoß, Dr. Eva Maria Biewald und Dr. Maja Guberina, für alles, was sie in dieser Zeit für mich geleistet haben.

12. Lebenslauf

Der Lebenslauf ist in der Online-Version aus Gründen des Datenschutzes nicht enthalten.