Medizinische Fakultät
der
Universität Duisburg-Essen

Aus der Klinik für Orthopädie

Eine morphologische Untersuchung zur Lokalisation von Calcitonin gene-related peptide- und Substanz P-immunopositiven Nervenstrukturen sowie des Neurokinin 1-Rezeptors am menschlichen Kniegewebe

Inaugural – Dissertation
zur
Erlangung des Doktorgrades der Medizin
durch die Medizinische Fakultät
der Universität Duisburg-Essen

Vorgelegt von
Birger Götz Flohr
aus Mannheim
2006

Dekan: Herr Univ.- Prof. Dr. rer. nat. K.-H. Jöckel

1. Gutachter: Herr Priv.- Doz. Dr. med. G. Saxler

2. Gutachter: Herr Priv.- Doz. Dr. med. M. Hartmann

Tag der mündlichen Prüfung: 06.09.2007

Gliederung:

		Seite
1.	**Einleitung**	5
1.1.	Anatomie des Kniegelenks	6
1.1.1.	Meniskus	7
1.1.2.	Hoffa-Fettkörper	8
1.1.3.	Gelenkknorpel und Gelenkkapse	9
1.1.4.	Blutversorgung des Kniegelenks	9
1.1.5.	Innervation des Kniegelenks	11
1.2.	Morphologische und funktionelle Aspekte nozizeptiver Neurone	11
1.3.	Die Neuropeptide	14
1.3.1.	Substanz P	15
1.3.2.	Neurokinin 1-Rezeptor	16
1.3.3.	Calcitonin gene- related Peptide (CGRP)	20
1.3.4.	Überblick über die Funktionen von SP und CGRP	22
1.4.	Der aseptisch gelockerte, künstliche Gelenkersatz	24
2.	**Ziel der Arbeit**	25
3.	**Material und Methoden**	25
3.1.	Patientenauswahl	25
3.2.	Gewebeentnahme	27
3.3.	Immunhistologische Nachweismethode	29
3.3.1.	Färbevorgang	30
3.3.2.	Sensibilität und Spezifität der Antikörper	32
3.3.3.	Dokumentation der Ergebnisse	32
4.	**Ergebnisse**	38
4.1.	Immunprodukt im Gewebe von Patienten mit Osteoarthrose (Gruppe 1)	38
4.1.1.	Histologie des Hoffa-Fettkörpers	38
4.1.1.1.	Verteilung CGRP-immunopositiver Nervenstrukturen im Hoffa-Fettkörper	38
4.1.1.2.	Verteilung von SP-immunopositiven Nervenstrukturen im Hoffa- Fettkörper	40
4.1.1.3.	Verteilung des NK1-Rezeptors im Hoffa- Fettkörper	41
4.1.2.	Immunprodukt des medialen und lateralen Kapselgewebes	42
4.1.2.1.	Verteilung der CGRP-immunopositiven Nervenstrukturen in der Kniegelenkkapsel	42
4.1.2.2.	Verteilung der SP-immunopositiven Nervenstrukturen in der Kniegelenkkapsel	45
4.1.2.3	Verteilung des NK1-Rezeptors in der Kniegelenkkapsel	46
4.1.3.	Immunprodukt der medialen und lateralen Meniskusregion	49
4.1.3.1.	Verteilung von CGRP-immunopositiven Nervenstrukturen im Meniskusgewebe	49
4.1.3.2.	Verteilung von SP-immunopositiven Nervenstrukturen im Meniskusgewebe	52

4.1.3.3. Verteilung des NK1-Rezeptors im Meniskusgewebe 54
4.1.3.4. Semiquantitative Auswertung der immunhisto-chemischen Untersuchung der Patienten mit Osteoarthrose 56

4.2. Immunprodukt im Gewebe von Patienten mit innenliegender Knieendoprothese (Gruppe 2) 56
4.2.1. Verteilung von Immunprodukt im Kapselgewebe 58
4.2.1.1. Verteilung von CGRP-immunopositiven Nervenstrukturen 58
4.2.1.2. Verteilung von SP-immunopositiven Nervenstrukturen 60
4.2.1.3. Verteilung des NK1-Rezeptors 61
4.2.4. Semiquantitative Auswertung der immunhistochemischen Untersuchung der Patienten mit fehlerhafter Endoprothese 63

4.3. Vergleich des Immunprodukts der Gruppe 1 und 2 63

5. Diskussion 64

6. Zusammenfassung 76

7. Literaturverzeichnis 77

8. Reagenzien und Abkürzungsverzeichnis 88

9. Danksagung 93

10. Curriculum Vitae 94

Eine morphologische Untersuchung zur Lokalisation von Calcitonin gene-related peptide- und Substanz P-immunopositiven Nervenstrukturen sowie des Neurokinin 1-Rezeptors am menschlichen Kniegelenk

1. EINLEITUNG

Die Osteoarthrose ist eine Erkrankung, die mit wachsender Lebenserwartung in westlichen Industrienationen an Bedeutung zunimmt (Lievense, 2002). Neben der Osteoarthrose am Hüftgelenk spielt die des Kniegelenkes eine wesentliche Rolle.
Die Osteoarthrose ist eine langsam fortschreitende Erkrankung, die mit dem Verlust von Gelenkknorpel einhergeht und sowohl zur Zerstörung als auch Neubildung von gelenknahem Knochen führt. Zunehmende Steifheit des betroffenen Gelenkes und veränderte anatomische Gegebenheiten tragen zum Verlust der Gelenkfunktion, zur Ausbildung von chronischen Schmerzen und oft zur frühzeitigen Pflegebedürftigkeit bei.
Der akute Schmerz ist bei Verletzungen oder akuten Erkrankungen ein Warnsignal und verhindert weitere Gewebeschädigung durch Schonung und Schutz der betroffenen Region. Bei chronischen Arthroseschmerzen ist diese sinnvolle Funktion verloren gegangen, weil trotz schmerzbedingter Schonung des Gelenks eine progrediente Gewebeschädigung nicht zu verhindern ist. Die chronischen Schmerzen stellen für den Patienten einen extrem belastenden Zustand dar, der anfangs nur symptomatisch behandelt werden kann. In fortgeschrittenen Fällen des chronischen Kniegelenkschmerzes bei Gelenkarthrose ist ein endoprothetischer Gelenkersatz, die Endoprothese, notwendig.
Genauere Zusammenhänge, wie es zu dem chronischen Schmerzprozeß kommt, sind nicht abschließend geklärt. Es bedarf weiterer ursächlicher Untersuchungen des chronischen Schmerzes, um Ansätze für eine verbesserte Schmerztherapie zu finden. Diese Arbeit befasst sich mit den Grundlagen der Entwicklung solch chronisch entzündlicher Schmerzvorgänge.
Der Schmerz stellt eine individuelle Sinneswahrnehmung dar, für die ein spezifisches System, das nozizeptive System, existiert. Es ist mit Nozizeptoren, aufsteigenden peripheren und zentralen Bahnen sowie mit Projektionsarealen im Gehirn ausgestattet. Dies wurde bereits 1936 von Zottermann beschrieben und inzwischen durch weitere Schmerzforschung gut belegt (Perl, 1984; Willis, 1985).

Die nozizeptiven Strukturen besitzen neben ihren primär afferenten Eigenschaften, also der Weiterleitung der Schmerzinformation von peripher nach zentral, eine efferente, neurosekretorische und neurotrophe Funktion im innervierten peripheren Gewebe, die vor allem von Neuropeptiden vermittelt wird (Holzer 1988).

Aktuelle Studien haben ihre Aufmerksamkeit zunehmend auf die von primär afferenten Nerven produzierten Neuropeptide Substanz P und CGRP gelegt. Diese Stoffe sind Neurotransmitter des nozizeptiven Systems (Lembeck, 1981, Walsh, 1994). Neben dem Erscheinen in peripheren Nervenfasern sind sie im Hinterhorn des Rückenmarks lokalisiert, was die Vermutung zulässt, dass sie eine wichtige Rolle bei der Weiterleitung und Modulation des Schmerzreizes spielen (Walsh, 1994). Nerven, die SP und CGRP enthalten, sind im periartrikulärem Gewebe des Knies von Mäusen entdeckt worden (Buma, 1994). In einer neueren Studie fand Niissalo solch sensible C-Nervenfasern in der menschlichen Hüfte bei Vorliegen einer schmerzhaften Osteoarthrose, jedoch beschreibt er kein Immunprodukt für SP und CGRP (Niissalo, 2002).

1.1. Anatomie des Kniegelenks

Das Kniegelenk ist ein komplexes Gelenk welches Femur, Patella und Tibia miteinander verbindet. Femur und Tibia beugen sich zueinander um maximal 175 Grad, wobei im gebeugten Zustand eine Rotation im Kniegelenk möglich wird (Drenkhahn, 2003).

Die Fibula steht nicht mit dem Femur in Gelenkkontakt und ist auch nicht in die Gelenkkapsel mit eingebunden. Das Kniegelenk wird durch vier Bänder, zwei Kreuzbänder und zwei Seitenbänder, sowie Sehnen der Ober- und Unterschenkelmuskulatur gehalten. Die Kreuzbänder verhindern, dass sich das Knie bei Belastung zu weit nach dorsal oder ventral verschiebt. Die Seiten-bänder stabilisieren das Knie lateral und medial (Drenckhahn, 2003).

Die Sehne des M. Quadriceps schließt die Patella ein und fixiert die große Oberschenkelmuskulatur an die Tuberositas tibiae und dient somit als kräftiger Strecker im Kniegelenk.

1.1.1. Meniskus

Die Gelenkflächen des Femurs und der Tibia sind inkongruent und bedürfen zur optimalen Druckverteilung und Kniestabilisierung eines keilförmigen Ausgleichs in Form eines Meniskus.



Abb.1: Keilförmiger Meniskus (m) zwischen Femur (f) und Tibia (t)

Der Meniskus besteht aus dichtem faserigem Bindegewebe und wechselnden Anteilen an Faserknorpel (Drenckhahn 2003).

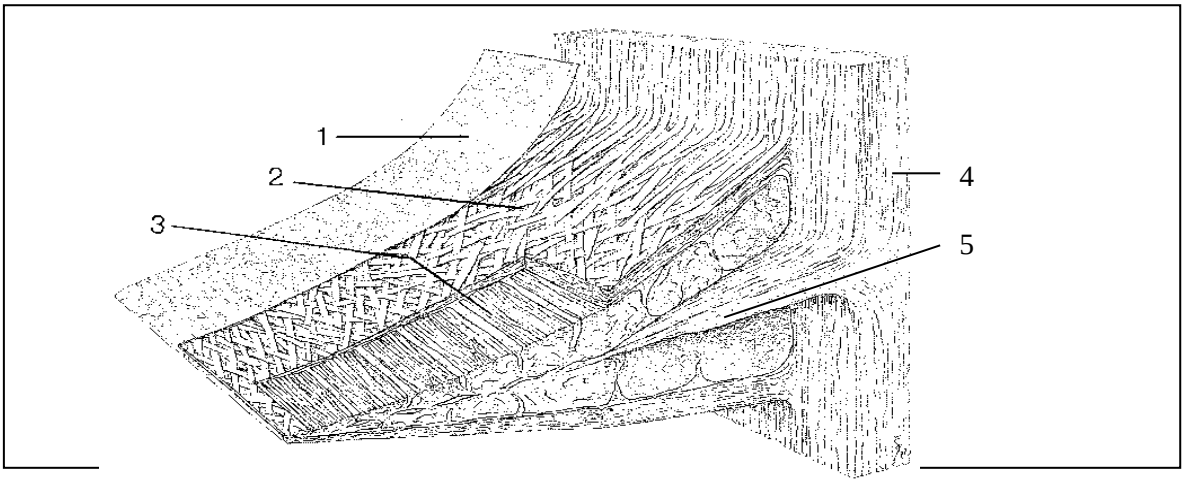

Abb. 2: Histologische Verhältnisse im Meniskus: glatte, knorpelige Artikulationsfläche (1), Kollagenfasern über Kreuz (2), dicht gepackte Kollagenbündel und Faserknorpel (3). Die Membrana synovialis (4) setzt sich keilförmig (5) in den Meniskus fort (Leonhardt und Tillmann, 1998).

Im Gegensatz zu anderen Knorpelformen besitzt Faserknorpel kein Perichondrium, weshalb lateral ein direkter Übergang in die benachbarte Gelenkkapsel besteht. Die Membrana synovialis der Gelenkkapsel setzt am gesamten peripheren Umfang des Meniskus an und enthält gefäßreiches lockeres Bindegewebe, Fettgewebe, Lymphgefäße und Nerven. Über die Gelenkkapsel dringen Blutgefäße und Nervenfasern bis in das mittlere Drittel des Meniskus vor. Die Abbildung 2 zeigt das keilförmige Eindringen der Membrana synovialis in den Meniskus. Die Blutversorgung erfolgt zudem über Gefäße, die über die knöchernen Verankerungsbereiche der Vorder- und Hinterhörner in die Menisken eintreten. Im zentralen inneren Bereich des Meniskus, der knorpel- und kollagenreich ist, sind keine Gefäße vorhanden. Dieses Drittel versorgt sich über Diffusion aus der Gelenkflüssigkeit ähnlich dem Gelenkknorpel (Leonhardt und Tillmann 1998).

1.1.2. Hoffa-Fettkörper

Der Fettkörper befindet sich ventral des Kniegelenks unterhalb der Patella und dorsal des Ligamentum patellare. Da im Bereich des straffen Kniescheibenbandes die Kapselwand den Gestaltsveränderungen der Gelenkhöhle bei den Kniegelenkbewegungen nicht folgen kann, ist zum Ausgleich der Corpus adipositum infrapatellare, der sogenannte Hoffa-Fettkörper, in den Winkel zwischen Ligamentum patellare und Gelenkhöhle eingelegt.

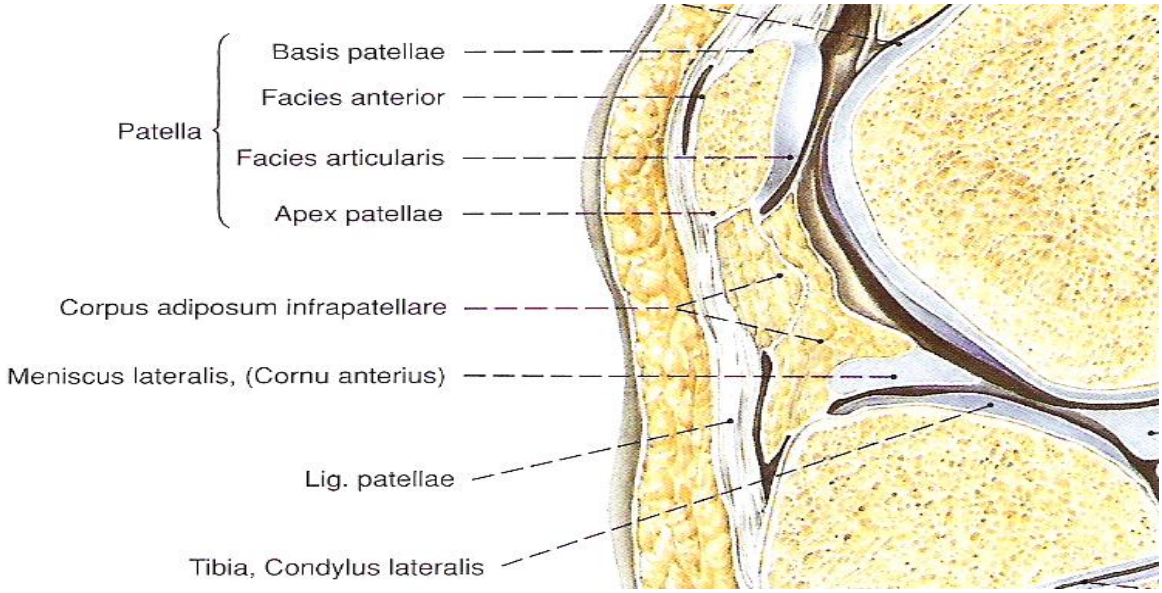

Abb. 3: Lage des Fettkörpers innerhalb des Kniegelenks von lateral

1.1.3. Gelenkknorpel und Gelenkkapsel

Der normale Gelenkknorpel ist nicht innerviert, so dass Defekte an den Knorpeloberflächen zunächst keine direkten Schmerzen verursachen. Der Ort der Schmerzentstehung ist wahrscheinlich das Weichteilgewebe um das Gelenk herum. Schmerzfasern sind bereits im Weichteilgewebe um das Kniegelenk gefunden worden, insbesondere im Retinaculum und der Gelenkkapsel. Das Gelenk wird von der Gelenkkapsel eingeschlossen, wodurch die Homöostase der Gelenkhöhle gewährleistet wird.

Die Gelenkkapsel ist zweischichtig aufgebaut und stellt die Verlängerung der Knochenhaut dar. Die äußere Schicht der Gelenkkapsel besteht aus festen Kollagenfasern mit wenigen elastischen Fasern, der Membrana fibrosa. Sie dient der Stabilität und Führung des Gelenks.

Die gelenkhöhlenwärtige, innere Schicht, die Membrana synovialis, ist reich an Nerven, Blutgefäßen und Fettgewebe. Innerhalb der Membrana synovialis werden zwei Schichten unterschieden, die Intima (Synovialis) und die Subintima (Subsynovialis). In der Intima grenzen lückenhaft drei bis vier Lagen von Synovialozyten aneinander, welche die Gelenkflüssigkeit, die Synovia, produzieren. Die visköse Synovia, ein Dialysat des Blutplasmas, besteht hauptsächlich aus wasserbindender Hyaluronsäure, Proteinen und Glukose und ernährt das Knorpelgewebe und den Meniskus durch Be- und Entlastung auf dem Weg der Diffusion (Leonhardt und Tillmann, 1998).

1.1.4. Blutversorgung des Kniegelenks

Die Blutversorgung des Knies erfolgt ausgehend von der Arteria femoralis, die nach Eintritt in den Canalis adductorius als Arteria poplitea bezeichnet wird. Die Arteria poplitea gibt im Bereich der Kniekehle kleine Äste bogenförmig nach ventral ab, die für die Blutversorgung des Knies verantwortlich sind. Im Einzelnen werden der obere ventrolaterale Kniebereich von der A. superior lateralis genus versorgt, der untere mediolaterale Bereich von der A. inferior lateralis genus. Analog dazu heißen die medialen Gefäße A. superior medialis genus und A. inferior medialis genus. Die vier Arterien bilden im ventralen Kniebereich ein Gefäßnetz, das Rete articulare genus.

Der dorsale Anteil des Kniegelenks wird mit drei kleinen Ästen aus der A. poplitea versorgt, die beiden Arteriae surales, die rechts und links in Höhe der Gelenkspalte verlaufen, und der A. media genus, die zwischen Condylus lateralis und medialis zu den Kreuzbändern gelangt.

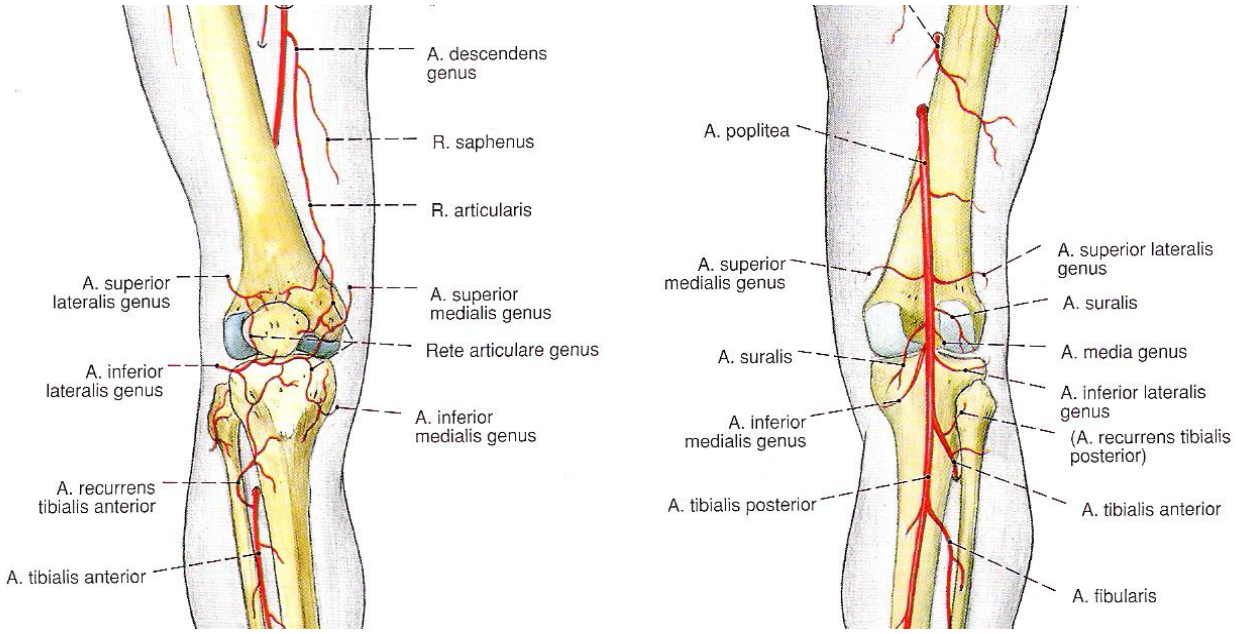

Abb. 4: Darstellung der Durchblutung des Kniegelenks (Sobotta)

Der Meniskus wird über die A. poplitea versorgt, deren Äste, die A. inferior medialis genus und A. inferior lateralis genus, die Menisken von dorsal bogenförmig umfassen und mit kleinen Ästen eine komplette Versorgung der Meniskusbasis gewährleisten.

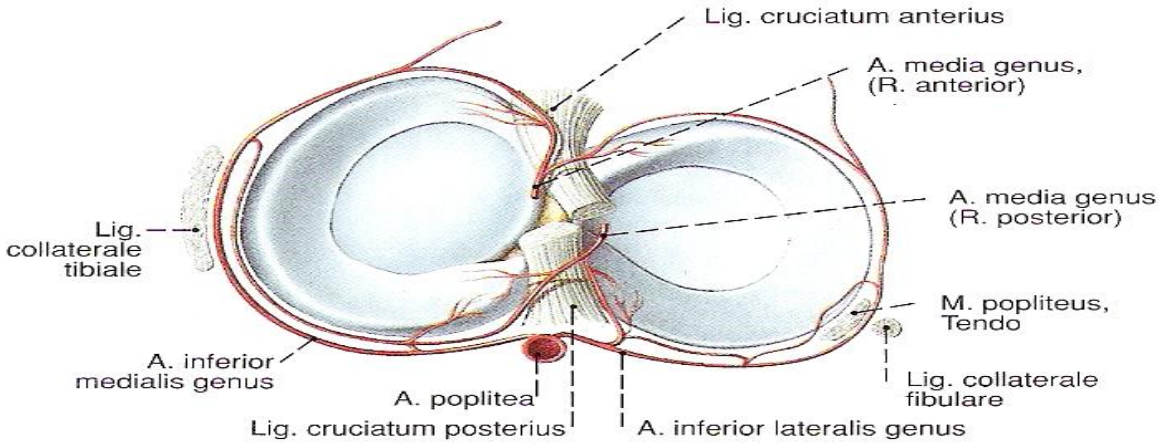

Abb. 5: Arterielle Versorgung der Meniski (Putz und Pabst, 2000)

1.1.5. Innervation des Kniegelenks

Die Innervation des Knies erfolgt über zwei Hauptnerven. Der N. tibialis geht aus dem N. ischiadicus hervor, der sich aus den Segmenten L4 bis S3 zusammensetzt. Der N. femoralis entstammt den Segmenten L1 bis L4. Vom N. tibialis zweigt unterhalb der Fossa poplitea der N. articularis posterioris ab, der die lateralen und posterioren Anteile des Kniegelenks innerviert.
Vom N. femoralis übergehend in den N. saphenus gelangen Nervenäste als Nn. articulares mediales zum medialen und anteromedialen Anteil des Knies. Auch der N. obturatorius kann zur Innervation des medialen Kniegelenks beitragen.

1.2. Morphologische und funktionelle Aspekte nozizeptiver Neurone

Nozizeptoren sind sensorische Neurone, die Informationen zum zentralen Nervensystem weiterleiten. Es handelt sich bei diesen Neuronen um langsam leitende primäre Afferenzen. Diese Nerven sind unmyelinisierte (Gruppe IV oder C-Fasern) oder dünn myelinisierte (Gruppe III oder Aδ-Fasern) Fasern, deren distale Fortsätze als freie Nervenendigungen im peripheren Gewebe enden, während die proximalen Fortsätze in das Hinterhorn des Rückenmarks beziehungsweise in den Hirnstamm ziehen. Ein Teil der Gruppe III- und IV- Fasern kann neben ihrer Funktion als Nozizeptoren auch durch mechanische oder thermische Reize erregt werden. Es handelt sich somit um Thermo- oder Mechanosensoren (Mense 1986).

Fasertyp	Funktion	Durchmesser (μm)	Leitungsgeschw. (m/s)
Aα	Skelettmuskelefferenz Muskelspindel (1a)- Sehnenorgan (1b)- Afferenzen	11-16	60-80
Aβ	Mechanoafferenzen der Haut (II)	6-11	30-60
Aγ	Muskelspindelefferenz	1-6	2-30
Aδ	Hautafferenzen (Temperatur u. „schneller“ Schmerz (III)	1-6	2-30
B	sympathisch präganglionär, viscerale Afferenzen	3	3-15
C	**Hautafferenzen ; „langsamer“ Schmerz (IV)**	**0,5-1,5 marklos**	**0,25-1,5**

Abb. 6: Eigenschaften menschlicher Nervenfasern nach Erlanger und Gasser

Die Verschaltung der Schmerzfasern im Rückenmark ist je nach Typ der Faser unterschiedlich. Die Gruppe IV-Fasern werden in den Schichten I und V des Hinterhorns und die Gruppe III-Fasern in der Schicht II, der Substantia gelatinosa, des Hinterhorns auf die Projektionsbahnen synaptisch verschaltet.

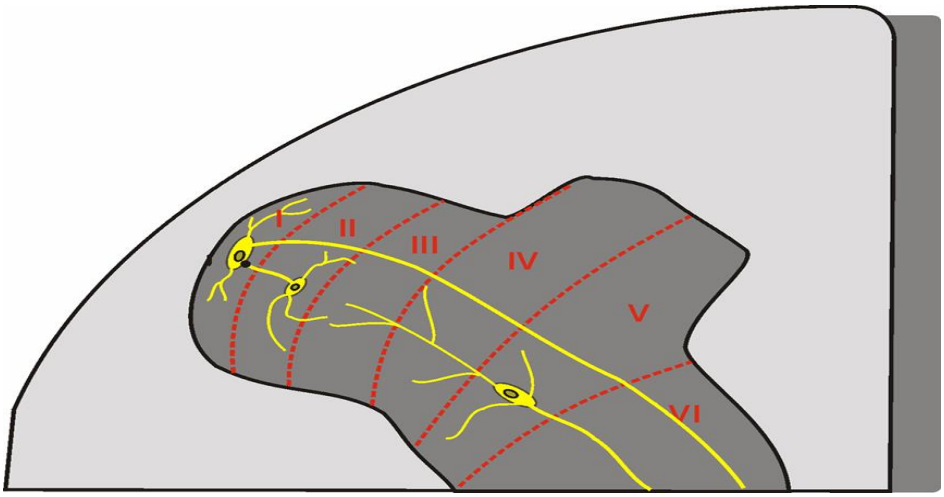

Abb. 7: Verschaltung der Schmerzfasern im Hinterhorn des Rückenmark

Bei den Gruppe III-Fasern handelt es sich um Nerven, die relativ dicke Axone aufweisen, schwach myelinisiert sind und mit einer Geschwindigkeit von zwei bis dreißig Meter pro Sekunde die Schmerzinformation schnell weiterleiten. Der Schmerzreiz hat einen hellen Schmerzcharakter.

Gruppe IV-Fasern sind nicht myelinisiert und weisen eine Reizleitungsgeschwindigkeit von nur 0,25 bis 1,5 m pro Sekunde auf. Der Schmerzreiz hat einen eher dumpfen Charakter.

In **Abb.8** wird der Verlauf von dicken markhaltigen Fasern gezeigt, die Propriozeptions-, Lage-, Berührungs-, Druck- und Vibrationsempfindungen weiterleiten, sowie dünne Klasse IV-Fasern, welche Temperatur- und Schmerzempfindungen fortleiten.

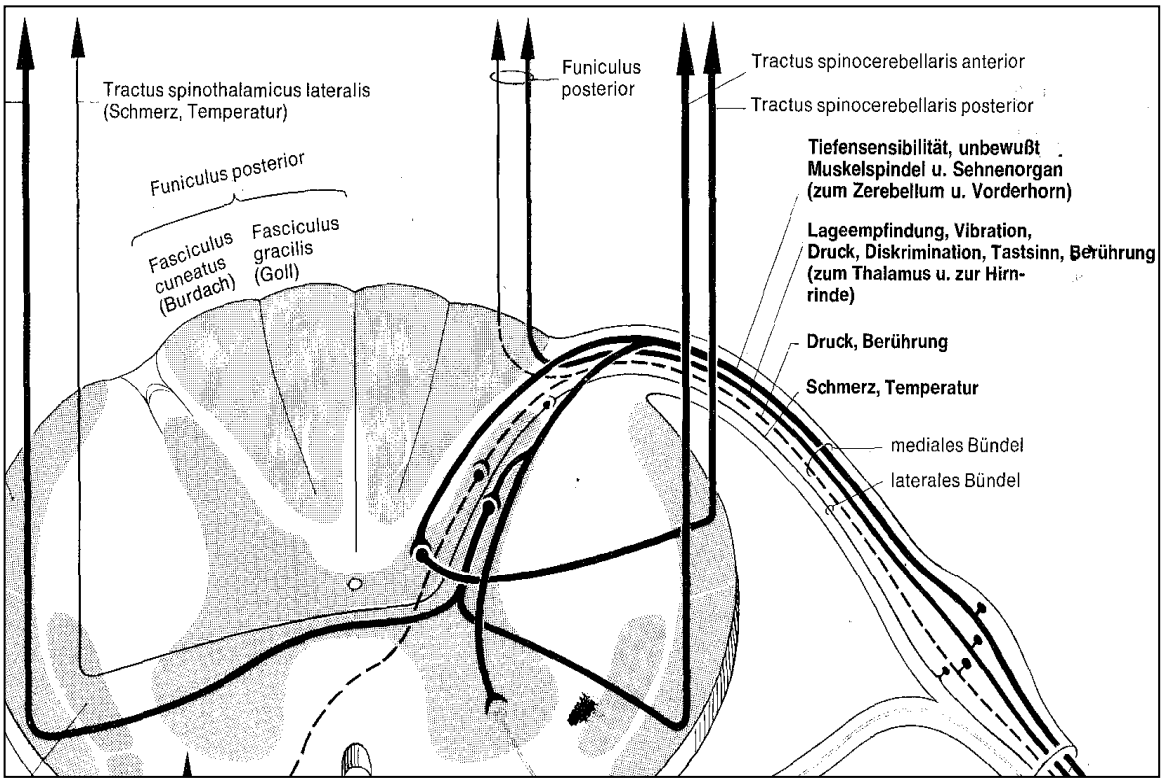

Abb. 8: Übersicht der Nervenleitungsbahnen im Rückenmark nach Duus (1983)

Neben der klassischen afferenten Funktion kommt den primären Afferenzen eine efferente, neurosekretorische Rolle im innervierten peripheren Gewebe zu. Diese Rolle wird hauptsächlich von Neuropeptiden übernommen (Holzer, 1988). Bereits 1876 beobachtete Stricker nach Durchschneidung der Nervenhinterwurzeln und Reizung des distalen Nervenstumpfes eine periphere Reaktion im Sinne einer Erwärmung der Haut. Er vermutete, dass die damit verbundene Vasodilatation durch die in den Hinterwurzeln verlaufenden efferenten Fasern ausgelöst wird. Dagegen erkannte Bayliss 1901, dass die efferente Funktion durch die afferenten Hinterwurzeln selbst verursacht wird. Krogh 1922 und Lewis 1927 vermuteten schließlich, dass die efferente Funktion der afferenten Nervenfasern auf eine Freisetzung von vasoaktiven Mediatoren aus den Nervenfasern zurückzuführen ist. Letzterer stellte neben der Vasodilatation eine Steigerung der Gefäßpermeabilität mit Ödembildung fest. Die Entzündungsphänomene wie Rubor und Tumor, die nach noxischer Reizung beobachtet wurden, sind gekoppelt an das Vorhandensein einer intakten afferenten Innervierung und werden daher auch erstmalig von Jancsó (1967) als „neurogene Entzündung“ bezeichnet. In

Experimenten mit Tieren wurden Neuropeptide als Auslöser für die „neurogene Entzündung“ identifiziert. Diese Neuropeptide tragen wesentlich zur Pathogenese chronischer Schmerzsyndrome bei (Hanesch, 1993 u. 1995). Solche chronischen Schmerz-prozesse bestehen üblicherweise bei schweren Gelenkarthrosen.

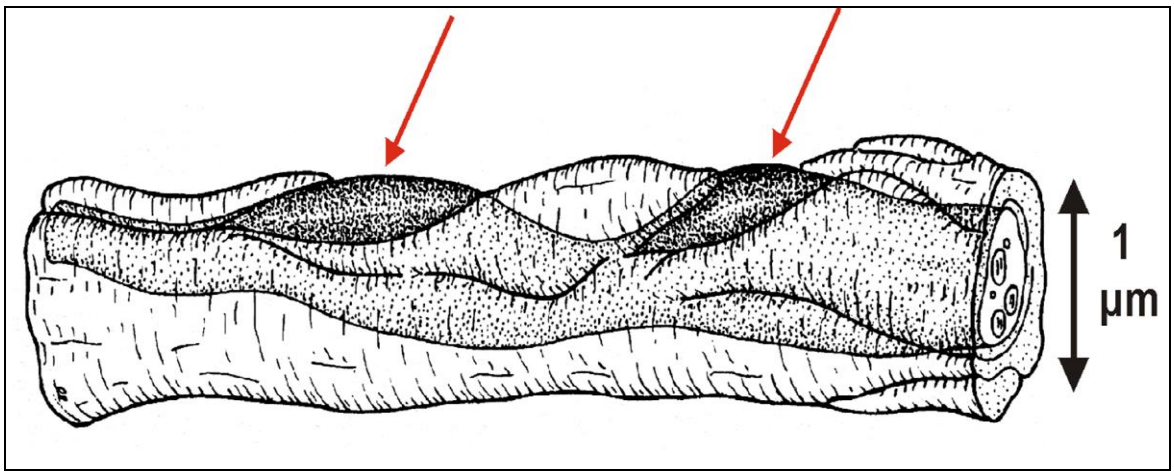

Abb. 9: Die Nervenfaser ist eingebettet in einer Schwann′schen-Zelle. An einigen Stellen entlang der Nervenfaser gelangt die Oberfläche des Axons in Kontakt mit dem Umgebungsgewebe (rote Pfeile). An diesen Orten, können die Neuropeptide in das umliegende Gewebe diffundieren.

1.3. Die Neuropeptide

Durch den Einsatz immunhistochemischer Methoden gelingt es, zahlreiche Neuropeptide unter anderem in den Spinalganglienzellen und dem Trigeminalganglion nachzuweisen. Aus der Familie der Tachykinine sind bisher fünf Peptide bekannt: Substanz P (SP), Neurokinin- A und B (NKA, NKB) und die Neuropeptide K und γ (NPK, NPγ) (Gerard, 1993; Maggi, 1995). Des weiteren das Calcitonin gene-related peptide (CGRP), Somatostatin (SOM), Cholecystokinin (CCK), Galanin (GAL), Bombesin (BOM) und Dynorphin (DYN) (Gibbins, 1987; Ju, 1987).

Diese Peptide spielen eine wichtige Rolle in der „klassisch“ afferenten Funktion, erfüllen aber auch eine efferent-sekretorische Aufgabe bei sensorischen nozizeptiven Neuronen. Sie tragen also zum Einen zur Verarbeitung noxischer Reize bei und sind andererseits eine pathophysiologische Komponente der Schmerzentstehung bei entzündlichen Prozessen.

Nicht alle der nachgewiesenen Neuropeptide scheinen eine gleichbedeutende Rolle in der afferenten und efferenten Funktion der sensorischen Neurone zu

spielen. Die Neurokinine A und B sowie SOM spielen hauptsächlich bei der Verarbeitung noxischer Signale eine Rolle, weniger jedoch bei den Entstehungsmechanismen einer sterilen Entzündung. CCK, GAL, BOM und DYN sind nur in einer sehr kleinen Anzahl von Perikaryen nachgewiesen worden und ihre Bedeutung im nozizeptiven Geschehen wird als nicht sehr bedeutend eingeschätzt. Für die Transmission von noxischer Information und die Auslösung einer neurogenen Entzündung sind SP und CGRP am wichtigsten (Gibbins, 1987; Hanesch, 1997; Ju, 1987; Maggi, 1995). Hierbei stellt der NK 1-Rezeptor den wichtigste Rezeptor für SP dar.

Dies begründet, weshalb in der vorliegenden Arbeit besonders der Nachweis von SP und CGRP geführt wird und erstmalig auch der NK1-Rezeptor im menschlichen Kniegewebe dargestellt wird.

1.3.1 Substanz P

1931 ist ein Neuropeptid von Euler und Gaddum im Gehirn und Darm von Pferden isoliert worden. Damals bezeichneten sie diese Substanz zunächst als „Pulver P“ oder „Präparation P“, bis 1936 von Euler der Begriff „Substanz P“ geprägt wurde.

Substanz P wird in den Zellkörpern der Nervenzellen gebildet und über axoplasmatische Transportmechanismen zu den Nervenendigungen beziehungsweise zum Hinterhorn des Rückenmarks transportiert (Keen, 1982). Die Ausschüttung von Substanz P erfolgt durch Depolarisation und scheint kalziumabhängig zu sein (Jessel, 1979).

Das Neuropeptid wird, nachdem es aus der Nervenzelle ausgeschüttet wird, im Extrazellularraum durch Peptidasen beziehungsweise Esterasen abgebaut. Durch in vitro Untersuchungen wurde festgestellt, dass SP bereits nach zehn Minuten metabolisiert ist und nach fünfzehn Minuten der Nachweis dieses Neuropeptids im Plasma nicht mehr möglich ist (Eison, 1982).

SP wurde in vielen Bereichen des Zentralnervensystems lokalisiert, vor allem im Rattenhirn (Ljungdahl, 1978) und im menschlichen Rückenmark (Chung, 1989) sowie in kleinen und mittelgroßen Perikaryen im peripheren Nervensystem. Die vorliegende Arbeit befasst sich mit den Nervenstrukturen im Kniegelenk. SP-immunopositive Fasern wurden bisher im menschlichen Kniegelenk, im Kniegelenk der Katze, im mandibulären Gelenk von Ratten und in den sich

entwickelnden Zähnen immunhistochemisch dargestellt (Buma, 1994; Hukkanen, 1992; Witonski und Wagrowska-Danielewicz, 1999). Die Substanz P wirkt im peripheren Gewebe insbesondere auf Gefäße. So führt eine Hautinjektion von SP zur Rötung in Folge einer Vasodilatation und Plasmaextravasation (Brain und Williams, 1988). Sowohl Vasodilatation als auch Plasmaextravasation können durch SP-Antagonisten und durch SP- Antikörper gehemmt werden (Lam und Ferrell, 1990).

In hohen Dosierungen von SP konnte bei in vitro Untersuchungen belegt werden, dass dieses Neuropeptid eine Degranulation von Makrophagen verursacht und für die Aktivierung von Monozyten verantwortlich ist. Unter diesem Einfluss kommt es zur Freisetzung von Entzündungsmediatoren aus Makrophagen und Monozyten wie Histamin, Serotonin, Interleukinen und Tumor-Nekrose-Faktor (Lam und Ferrell, 1990).

Die Vasodilatation, Plasmaextravasation und die Freisetzung von Entzündungs-mediatoren weisen auf die erhebliche Bedeutung von Substanz P bei der Ausbildung der „neurogenen Entzündung“ hin. Der Zielort, über den die Substanz P dabei ihre Wirkung entfaltet, ist der Neurokinin 1-Rezeptor (NK1-Rezeptor).

1.3.2. Neurokinin 1- Rezeptor

Die Tachykininrezeptoren werden im Einzelnen in die drei Subtypen Neurokinin 1, 2 und 3 unterteilt und konnten in den neunziger Jahren erstmals genetisch analysiert werden (Gerard, 1991; Buell, 1992).

Es handelt sich bei den menschlichen Tachykininrezeptoren um Proteine, die sich aus 407 (NK1), 398 (NK2) und 465 (NK3) Aminosäuren zusammensetzen (Pennefather, 2004). Der NK1-Rezeptor bildet in seinem membranständigen Verlauf 6 Domänen. Diese Domänen werden in extrazelluläre- (E1- E3) und intrazelluläre, cytoplasmatische Domänen (C1- C3) unterteilt. Die Domänen dienen der Bindung der Tachykinine und damit der Auslösung einer intrazellulären Kaskade, die zu einer Reizentstehung führen.

Der NK1-Rezeptor ist vollständig in die Zellmembran eingebunden.

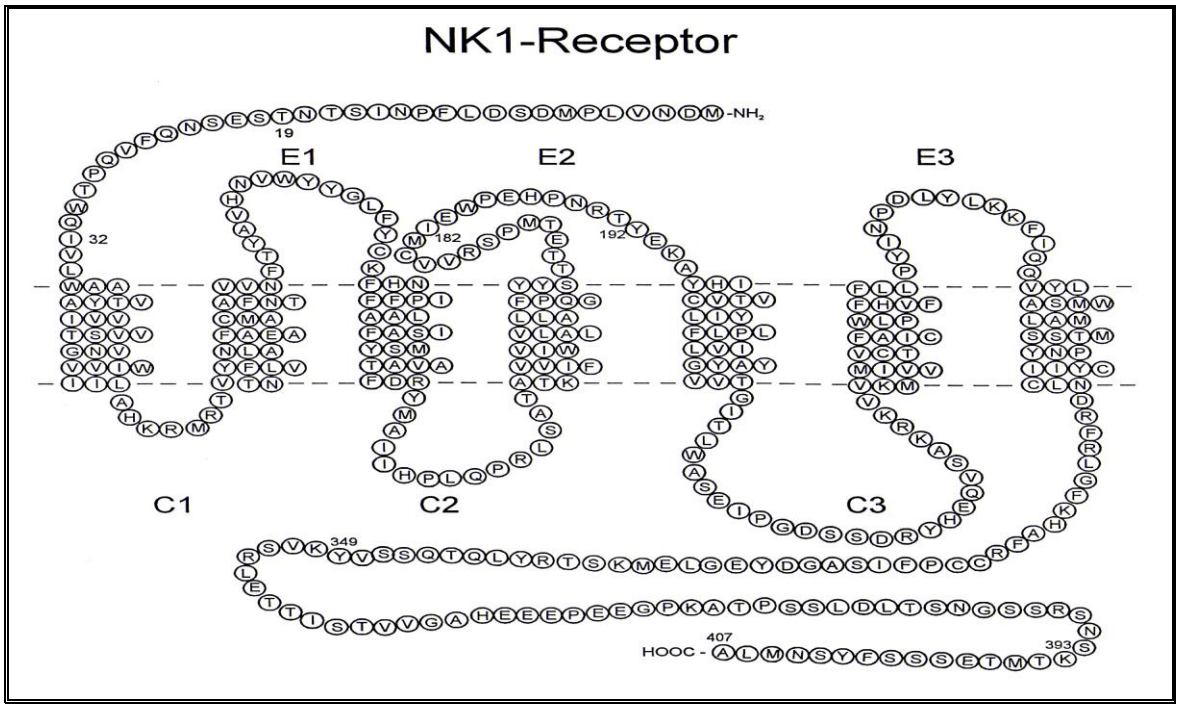

Abb.10: Lage des NK1-Rezeptors innerhalb der Zellmembran, intrazelluläre (E1 bis E3) und extrazelluläre (C1 bis C3) Domänen. Aminosäurensequenz.

Die Tachykinine besitzen eine moderate Selektivität zu den verschiedenen Neurokinin-Rezeptoren (NK1-, NK2- und NK3- Rezeptoren). So stellten Regoli und Maggi eine Rangordnung der agonistischen Potenz auf (Regoli, 1994; Maggi, 2000).

NK1-Rezeptor: SP > NKA > NKB

NK2-Rezeptor: NKA > NKB > SP

NK3-Rezeptor: NKB > NKA > SP

Die Peptide NPK und NPγ binden bevorzugt am NK1- und NK2-Rezeptor (Van Giersbergen, 1992). Fong stellte heraus, dass die Affinität der SP zum NK1-Rezeptor 50 mal höher ist als zum NKA und 130 mal höher als zum NKB (Fong, 1993).

Der NK1-Rezeptor ist im ZNS und im peripheren Gewebe zu finden. Er wurde bisher auf Neuronen, Endothelzellen von Gefäßen, Muskelzellen, ver-schiedenen Immunzellen, Osteoblasten sowie Osteoklasten dargestellt (Patacchini und Maggi, 2004; Bandari, 2002; Goto, 1992). Bisher wurde der NK1-Rezeptor nicht im menschlichen Kniegewebe dargestellt.

In folgender Abbildung ist die Verteilung des NK1-Rezeptors im peripheren Gewebe schematisch dargestellt.

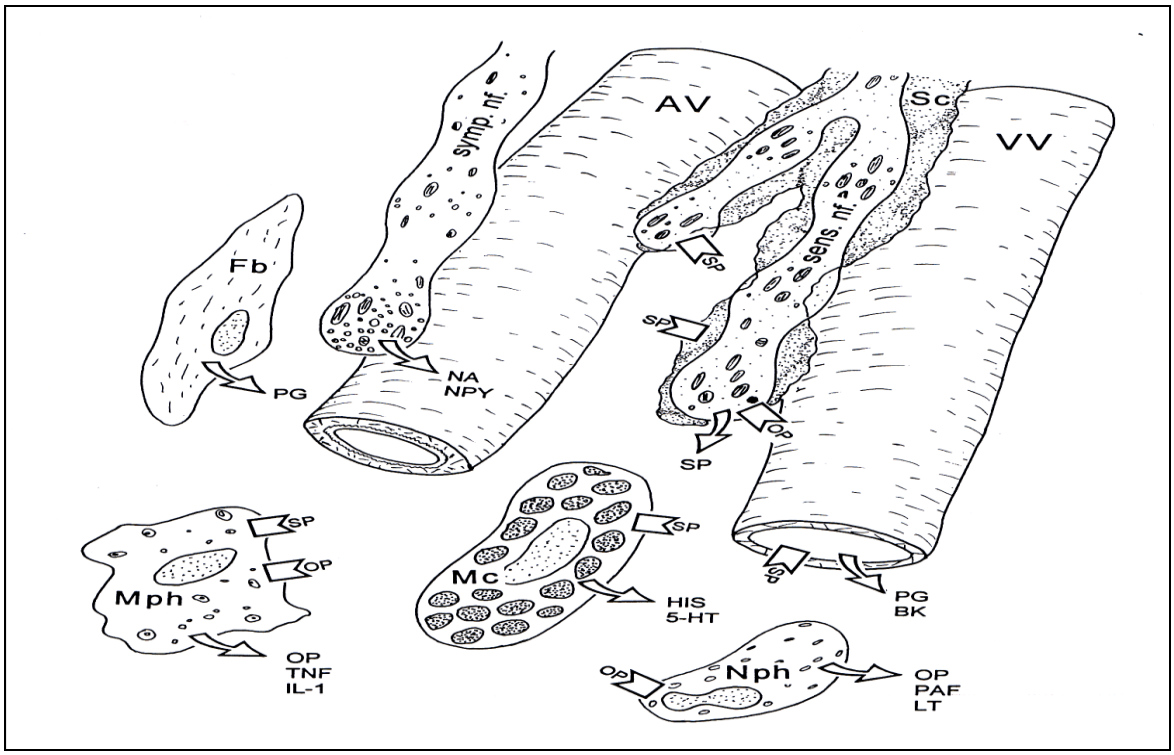

Abb. 11: Lokalisation des Neurokinin 1-Rezeptors im Gewebe.
AV: Arteriole / **Fb:** Fibroblast / **LT:** Leukotriene / **MpH***:* Makrophage / **NpH:** Neutrophiler Granulozyt / **NPY:** Neuropeptide / **OP:** Opiate / **BK:** Bradykinin **Sc:** Schwannsche Zelle / **VV:** Venole / **PG:** Prostaglandin / **SP:** Substanz P **TNF:** Tumor-Nekrose-Faktor / **Mc:** Mastzelle / **IL 1:** Interleukin 1 / **symp.nf:** sympathische Nervenfaser / **sens. nf:** sensorische Nervenfaser

Aus der beschriebenen Wirkung der Substanz P ergibt sich die Funktion des NK1-Rezeptors. Im Falle einer schmerzhaften Gelenkarthrose kommt der Substanz P in ihrer Wirkung über den NK1-Rezeptor im Hinterhorn des Rückenmarkes eine Schlüsselrolle bei der Steigerung der Sensibilisierung der zentralen Neurone über eine Verbreiterung des rezeptiven zentralen Feldes zu. Diese zentrale Hypersensibilisierung nennt man „Wind-up-Phänomen“. Es konnte bei Tieren mit schmerzhafter Gelenkarthrose, die genetisch keinen NK1- Rezeptor bilden, sogenannten NK1-Knockout-Mäusen, nicht mehr ausgelöst werden (De Felipe, 1998). Dennoch ist das Zusammenspiel von SP und NK1- Rezeptor bei der schmerzhaft entzündlichen Gelenkerkrankung noch nicht vollständig geklärt. Nach verschiedenen, im Tiermodell aufschlussreichen Untersuchungen muss von einer unterschiedlichen Verteilung des NK1- Rezeptors zwischen Mensch und Tier ausgegangen werden (Urban und Fox, 2000). Die Erforschung des Verteilungsmusters des NK1-Rezeptors im peripheren Gewebe des Menschen ist

von Bedeutung, um Grundlagen für zukünftige Therapieansätze zur Behandlung des Schmerzes bei Gelenk-arthrose zu schaffen.

Bei der Gelenkarthrose kommt es neben Prozessen des Knochenabbaus auch zu Knochenaufbau, was die Deformierung und Funktionsstörung des Gelenks im fortgeschrittenen Stadium erklärt. Dabei kann der NK1-Rezeptor sowohl auf Osteoklasten als auch Osteoblasten der Ratte dargestellt werden (Goto, 1992). Die Neuropeptide scheinen eine balancierende Wirkung auf Osteoblasten und Osteoklasten zu haben. Der knochenaufbauende Effekt scheint den knochen-resorbierenden Effekt zu überwiegen. Shih und Bernard zeigten eine steigernde Wirkung von SP auf die Anzahl und Größe von Osteoblasten (Shih und Bernard 1997). In einer neueren Studie konnten Adamus und Dabrowski einen stimulierenden Effekt von SP auf den Knochenzellstoffwechsel zeigen (Adamus und Dabrowski 2001). Auch Goto fand nach Gabe von SP in einer Osteoblastenzellkultur einen dosisabhängigen, den Knochenaufbau stimu-lierenden Effekt (Goto, 2002).

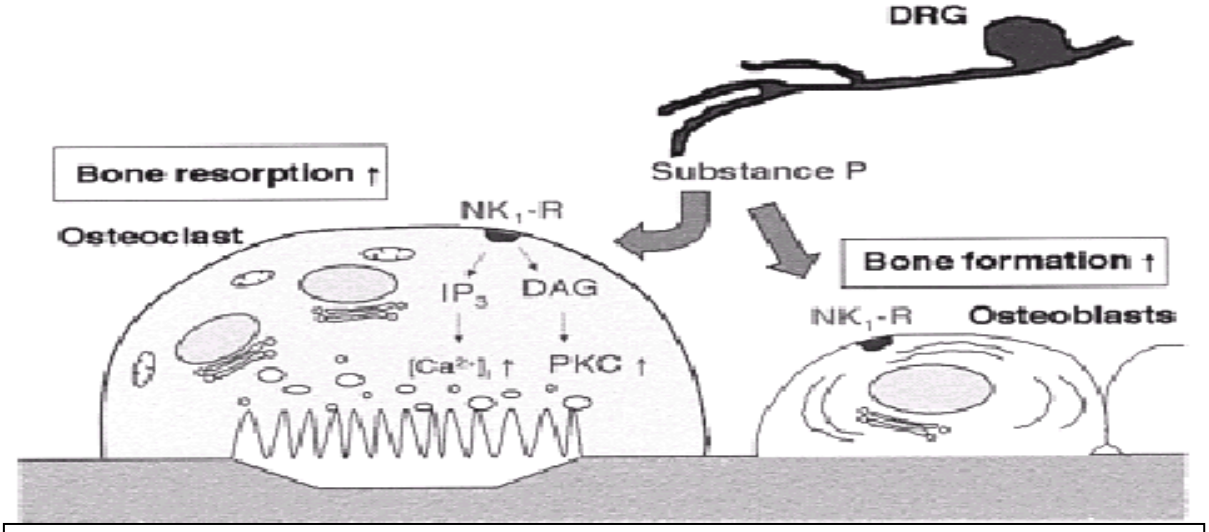

. Abb.12: Schematische Darstellung des Effektes von SP auf die Osteoblasten uund Osteoklasten.
DRG: hinteres Wurzelganglion, IP_3: Inositol 1,4,5-triphosphat.
DAG: Diacylglycerol,
PKC: Proteinkinase C (Goto, 2002)

1.3.3 Calcitonin gene- related peptide (CGRP)

Amara beschreibt 1982 diese Substanz erstmalig (Amara, 1982). Das Neuropeptid konnte später über immunhistochemische Verfahren durch Einsatz von Antikörpern im zentralen und peripheren Nervensystem nachgewiesen werden (McNeill, 1989). CGRP ist das im Nervengewebe am häufigsten vorkommende Neuropeptid. Die Transkription der DNA, sowie die Translation der mRNA in die Aminosäuresequenz von CGRP, wird über den gleichen Genabschnitt gesteuert wie das Schilddrüsenhormon Calcitonin (Emeson, 1989).
Auf spinaler Ebene verteilt sich das CGRP vor allem in Nervenfasern der Laminae I, II und V des Hinterhorns (**Abb.7**) (Harmann, 1988) und in Motoneurone des Vorderhorns (Arvidsson, 1998).
Im peripheren Nervensystem sind zahlreiche für CGRP immunopositive Fasern entlang von Gefäßen, unterhalb epithelialer Oberflächen und im Bereich glatter Muskelzellen verschiedener Spezies gefunden worden (Uddman, 1986).
Übereinstimmend mit der Zellkörpergröße ist das Neuropeptid in unmyelisierten (Gruppe IV), dünnen myelisierten (Gruppe III) Fasern (**Abb.6**) und in wenigen großen Zellkörpern afferenter Neurone in Spinalganglien und im Trigeminalganglion nachzuweisen (Alvarez, 1988; Gibson, 1984; Ju, 1987; McNeill, 1989). Im Bereich des Hüftgelenkes konnte Ahmed bei neun Patienten den immunhistochemischen Nachweis von CGRP-positiven Nervenfasern im Interface und Pseudokapselgewebe von gelockerten Hüftendoprothesen erbringen (Ahmed, 1998). Niissalo (2002) konnten in der Gelenkkapsel von Patienten mit Koxarthrose lediglich PGP 9,5-immunopositive Fasern finden (PGP 9,5 stellt unspezifisch alle Nerven dar), ein positives Immunprodukt für CGRP wurde von den Autoren nicht beschrieben (Niissalo, 2002).
In dieser Arbeit wird zum Einen Gewebe von schmerzhaften Knieendo-prothesen mit Dysfunktion und zum Anderen werden verschiedene Gewebe von Patienten mit Osteoarthrose des Knies auf CGRP-immunopositive Nerven-fasern untersucht.
An der Haut von Ratten bewirkt CGRP einen erhöhten Blutfluss durch Vasodilatation (Brain und Williams, 1989). Die Bildung einer Hautrötung ist beim Menschen durch intrakutane Injektion auszulösen. Bei einer Dosissteigerung von CGRP wurde eine lokale Ausbreitung des Erythems bis hin zum „Aufleuchten“ der Haut, der „Flare-Reaction“, hervorgerufen (Pedersen- Bjergaard, 1991). Weder

Histamin aus Mastzellen noch eine nervale Beteiligung waren Ursache für die Entstehung der Rötung. Dies ließ den Schluss zu, dass eine Wirkung von CGRP direkt auf die glatte Muskulatur der Gefäße stattfindet (Wallengren und Hakanson, 1987).

Durch das CGRP konnte im Gegensatz zur Substanz P keine Plasmaextravasation nachgewiesen werden. Jedoch kann durch das CGRP eine Verstärkung der Plasmaextravasation und Gewebeödembildung ausgelöst werden, die zuvor durch intrakutane Gabe von SP hervorgerufen wurde (Gamse und Saria, 1985). CGRP und SP wird vom gleichen Abbauenzym gespalten. Durch diese Konkurrenz resultiert bei höheren Konzentrationen von CGRP im Gewebe eine längerer Wirkung von SP, was das Phänomen von Gamse und Saria erklärt (Holzer, 1998).

Die Beteiligung von CGRP an einer lokalen Erythembildung und an einer Vasodilatation zeigt, dass CGRP, ebenso wie SP, bei der Entstehung von „neurogenen Entzündungen“ eine wichtige Rolle spielt. Dieses theoretische Grundmodell macht die neuerogen gesteuerte Chronifizierung einer Gelenkentzündung durch die lokalen Effekte der Neuropeptide verständlich und wirft die Frage auf, ob die in den verschiedenen Tiermodellen gewonnenen Erkenntnisse auf die unterschiedliche pathophysiologische Situation des Menschen übertragbar sind.

Neben der Induktion von „neurogenen Entzündungen“ hat das CGRP auch eine Bedeutung bei den Wundheilungsprozessen. In-vitro-Untersuchungen an dermalen Gewebestücken, die durch Capsaicin denerviert wurden, zeigten eine Reduktion der Wundheilungsfähigkeit, die durch die Gabe von CGRP wieder erhöht wurde (Kjartansson und Dalsgaard, 1987). Haegerstrand wies eine Proliferation von Endothelzellen in CGRP-haltigen Kulturen nach (Haegerstrand, 1990). Die Autoren schließen daraus, dass dem Neuropeptid bei der Neuvaskularisierung im sich regenerierenden Gewebe möglicherweise eine wichtige Rolle zukommt.

Hernanz fand einen signifikanten Effekt des CGRP, ebenfalls für SP, auf die Produktion von Zytokinen und Chemokinen in humanen Blutzellen von rheumatoiden und arthritischen Patienten (Hernandez, 2003). Neben diesen

Effekten des Neuropeptids auf den Gefäßtonus, auf Endothelzellen und auf humane Blutzellen wurden viele weitere periphere Effekte beschrieben.

Im Knochen sind CGRP-immunopositive Nervenendigungen in der Knochen-metaphyse und dem Periost sowie im Knochenmark nachgewiesen worden (Hukkanen, 1992; Irie, 2002). In neueren Untersuchungen konnte die Expression von CGRP und CGRP-Rezeptor-mRNA in menschlichen Vorläuferzellen von Osteoblasten gezeigt werden (Drissi, 1999), woraus die Autoren schließen, dass das Neuropeptid CGRP eine Rolle in der lokalen Regulierung des Knochenstoffwechsels spielt. Ebenso wie das in der Schilddrüse produzierte Hormon Calcitonin senkt das CGRP die Osteoklastenaktivität in vitro (Zaidi, 1987) und reduziert den Knochenverlust bei ovariektomierten Ratten (Valentijn, 1997). Hukkanen schließt aus der raschen Proliferation von CGRP-immunopositiven Nervenfasern bei der Heilung von Tibiafrakturen von Ratten auf eine neurale Beteiligung an den Prozessen der Knochenheilung und des Knochenstoffwechsels (Hukkanen, 1993). Bernard und Shih konnten einen direkten, die Osteogenese stimulierenden Effekt in vivo und in vitro nachweisen (Shih und Bernard, 1997). Eine erhöhte Knochendichte wurde in transgenen Mäusen nachgewiesen. Die Mäuse waren Mutanten für die vermehrte CGRP-Produktion in Osteoblasten (Ballica, 1999). In Osteoblasten von Ratten konnte gezeigt werden, dass CGRP die Produktion des „insulin-like growth factor-I“ (IGF-I) stimuliert (Vignery and McCarthy, 1996), was einen anabolen Effekt auf den Knochenstoffwechsel besitzt (Marie, 1999). Villa stellte einen konzentrationsabhängigen Effekt des CGRP auf die Steigerung des Knochenstoffwechsels fest, ähnlich wie Goto das für SP herausfand (Villa, 2000; Goto, 2002).

1.3.4. Überblick über die Funktion von SP und CGRP

Die unterschiedlichen hormonähnlichen Wirkungen der Neuropeptide SP und CGRP im Gewebe sind sehr komplex. Folgende Darstellung gibt einen Einblick über Zielorgane und Hauptwirkungen der Substanzen.

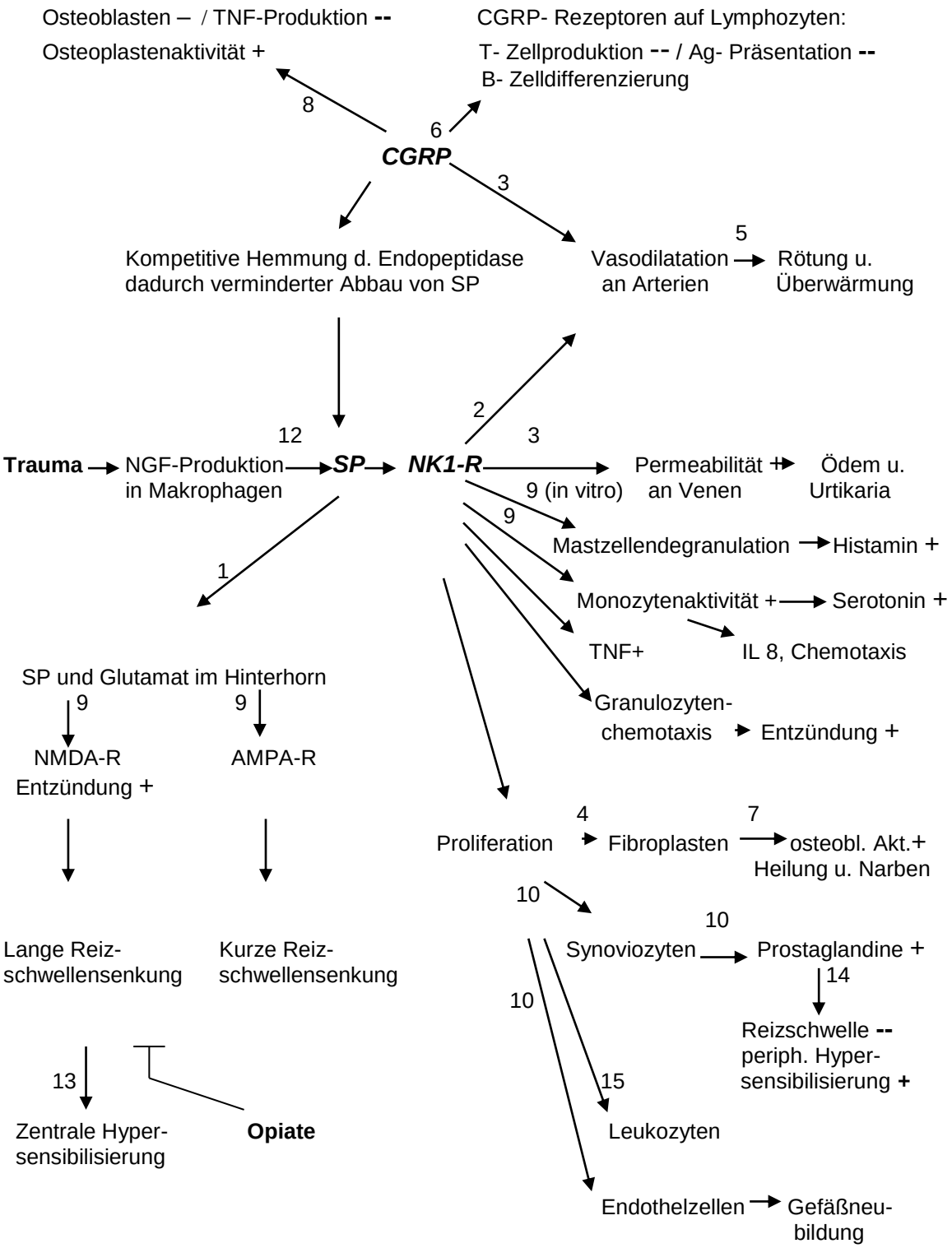

Abb. 13: Überblick über die Wirkung von SP und CGRP im Gewebe

1**:** Henry, 1996 / 2: Scott, 1994 / 3: Holzer, 1998 / 4: Gronblad, 1991 / 5: Dimitriadon, 1992 / 6: Mc Gillis, 1991 / 7: Shih, 1997 / 8: Ballica, 1999 / 9: Collingridge,1990 / 10: Agro, 1992 / 11: Nong, 1989 / 12: Reinert, 1998 / 13: Ikeda, 2003 / 14: Heppelmann, 1990 / 15: Haegerstrand,1990

1.4. Aseptisch gelockerter künstlicher Gelenkersatz

Der Begriff Alloarthroplastik bezeichnet den künstlichen Ersatz eines nicht mehr funktionsfähigen und schmerzenden Gelenkes. Die Lebensdauer von Endoprothesen ist limitiert, wobei letztlich die Versagensmechanismen von Endoprothesen nicht vollständig bekannt sind (Draenert, 1992). Das System Knochen und Endoprothese darf nicht rein mechanistisch verstanden werden. Der Status der Mineralisation, die organischen Fasern, Hydratation, Blutdruck, osmotischer und kolloidosmotischer Druck beeinflussen die mechanische Charakteristik des Knochens (Draenert, 1992). Heute werden verschiedene Thesen der aseptischen Implantatlockerung diskutiert. Die als Implantat-werkstoffe genutzten Metalle wie Kobalt, Chrom und Titan besitzen keine ähnliche Elastizität wie der Knochen, wodurch es bei wiederkehrender Belastung zu einer relativen Bewegung an der Grenzzone zwischen Implantat und Knochen kommt (Burke, 1991).

Die Lebensdauer von Endoprothesen ist auch limitiert durch aseptische Lockerungsprozesse, die aus der biologischen Reaktion auf Abriebpartikel, insbesondere Polyethylenpartikel, resultieren. Diese Abriebpartikel entstehen kontinuierlich durch die Artikulation der Gelenkpartner und initiieren eine inflammatorische Reaktion, bei der die kleinen Partikel (<10 µm) von Makrophagen phagozytiert werden. Die physikalischen Phänomene, welche zur Generation von Abriebpartikeln führen, sind zum Einen die Adhäsion, bei der Abriebpartikel des weicheren Gelenkpartners aus dem Verbund gelöst und dann von diesem abgetrennt werden und zu Anderen die Abrasion, bei der primär vorhandene oder entstandene Rauhigkeiten vor allem des weicheren Gelenkpartners abradiert werden. Hierdurch kommt es zur Ausschüttung von inflammatorischen Zytokinen wie beispielsweise dem Tumor-Nekrose-Factor-α (TNF-α), Interleukin-1 (IL-1) und Interleukin-6 (IL-6). Die Zytokine können über die Stimulation von Osteoklasten Osteolysen verursachen. Dies kann zur Lockerung der Implantate führen, der Hauptkomplikation und wichtigste Versagensgrund von Gelenkimplantaten.

In diesem Zusammenhang ist fraglich, ob die Neuropeptide Substanz P und CGRP im Gewebe von Patienten mit schmerzhafter Kniegelenkendoprothese in den Lockerungsprozeß eingebunden sind.

2. Ziel der Arbeit

Untersucht werden die peripheren afferenten Nervenstrukturen, die für die Schmerzweiterleitung, Entzündungsreaktion und Chronifizierung der Schmerzen verantwortlich sind.

Die Osteoarthrose ist ein klassischer Auslöser für den chronischen Gelenkschmerz. Im amerikanischen Sprachgebrauch bezeichnet man sie als Osteoarthritis und stellt damit den entzündlichen Prozeß in den Vordergrund. Welche Schmerzafferenzen sich im Gewebe eines Patienten mit Osteoarthrose des Kniegelenks befinden und wie sich die Situation nach endoprothetischer Versorgung und anschließender schmerzhafter Fehlfunktion der Endoprothese darstellt, soll in dieser Untersuchung anhand der Neuropeptide Substanz P, CGRP und erstmalig auch mit dem NK1-Rezeptor untersucht werden. Diese Neuropeptide haben eine zentrale Bedeutung innerhalb des Krankheitsgeschehens.

Ziel der Arbeit ist es, Substanz P und CGRP sowie den NK1-Rezeptor im periartikulären Gewebe des Kniegelenks von Patienten mit Osteoarthrose nachzuweisen und mit dem Auftreten dieser Immunprodukte in Kniegelenken von Patienten mit schmerzhafter Endoprothese zu vergleichen.

3. Material und Methoden

3.1 Patientenauswahl

Die vorliegende Arbeit befasst sich mit der immunhistochemischen Untersuchung von Geweben des Kniegelenks bei sieben Personen. Alle Patienten wurden präoperativ über die Absicht dieser Forschungsarbeit informiert und gaben ihre schriftliche Zustimmung für die Entnahme und Untersuchung des Gewebes.

In der ersten Gruppe wurden die Gewebe von drei Frauen im Alter von 68, 73 und 81 Jahren untersucht, denen aufgrund einer schmerzhaften Gonarthrose im Februar und März 2004 ein kompletter Kniegelenksersatz implantiert wurde. Das Beschwerdebild der Patienten konnte eindeutig dem einer Osteoarthrose des Kniegelenkes zugeordnet werden. Es bestand Schmerzprojektion auf die Gelenkspalten, die Kniekehle, die Kapsel- und Bandstrukturen der betroffenen

Seite. Außerdem lag bei allen Patienten ein Pressschmerz der Patella und ein intraartikulärer Erguss vor. Der Schmerz bestand in allen drei Fällen während der Ruhe, bei Tag und bei Nacht. Eine Schmerzverschlimmerung wurde sowohl bei den ersten Schritten als auch bei Fortführung der Belastung angegeben und strahlte in Richtung Oberschenkel bis Hüfte und Unterschenkel bis Sprung-gelenk aus. Die mögliche Gehstrecke lag jeweils unter dreißig Minuten. Ansonsten bestand ein typischer Knieflexions- und Hyperextensionsschmerz. Neben den klassischen klinischen Befunden wurde die Diagnose durch den Röntgenbefund im anterior-posterioren und seitlichemn Strahlengang erhärtet. Die konservativen Behandlungsmöglichkeiten waren ausgeschöpft und insofern die Operationsindikation zum Gelenkersatz gestellt.

Die Patienten der zweiten Gruppe, den Wechselpatienten, wurden im Zeitraum von März bis Mai 2004 wegen schmerzhafter Dsyfunktion einer Kniegelenk-endoprothese erneut am Knie operiert. Es handelte sich um zwei weibliche und einen männlichen Patient im Alter von 75, 76 und 79 Jahren. Die Indikation zur Operation wurde in zwei Fällen aufgrund einer bestehenden Endoprothesenlockerung gestellt. Bei Patientin 1 wurde bei bestehendem Knieschmerz ohne Lockerung der Endoprothese operiert. Bei dieser Patientin war die Endoprothese mit antero-posteriorem Sägeschnitt von 95° fehlimplantiert worden. In allen Fällen bestand eine diffuse, druckdolente Verdickung der Gelenkkapsel in Kombination mit einem leichtgradigen intraartikulären Erguss. Die Schmerzen bestanden insbesondere bei Belastung. In Ruhe und zur Nacht klagten die Patienten über ein niedrigeres Schmerzniveau. Die Gehstrecke lag jeweils unter einer halben Stunde. Die Patienten 2 bis 3 hatten einen Bewegungsumfang von 100°, Patientin 1 von 60°. Sowohl die endgradige Beugung als auch die endgradige Streckung wurde bei allen drei Patienten als schmerzhaft empfunden.

In die vorliegende Studie wurden nur Patienten aufgenommen, wenn ein lateralisierter Kniescheibenlauf vorlag. Ein zentrierter Patellalauf war sowohl für Gruppe 1 als auch 2 ein Ausschlusskriterium.

3.1.2. Gewebeentnahme

Die Haut der betroffenen Seite wird gerade, längsverlaufend inzidiert. In gleicher Richtung dazu das darunter liegende Unterhautfettgewebe. Es folgte dann die medioparapatellare Arthrotomie und Evertierung der nach außen verlaufenden Kniescheibe. Bei Gruppe 1 folgt eine teilweise Resektion des Hoffa-Fettkörpers und das sofortige Einlegen des Gewebes in Fixierlösung. In Gruppe 2 wurde der Fettkörper teilweise schon bei der ersten Operation entfernt oder liegt verkümmert vor, weshalb wir auf eine weitere Untersuchung dieses Gewebes verzichtet haben. Es erfolgt die Entnahme eines etwa 6mm langen und 4mm breiten Kapselgewebsstücks von ventromedial und ventrolateral. Lateralseitig wird die Kapsel bis zum Unterhautfettgewebe entnommen und der Schnitt je nach Notwendigkeit nach proximal und distal im Sinne eines „lateralen release“ zur Zentrierung der Kniescheibe erweitert. In Gruppe 1 werden daraufhin in weiter Kniebeugung die Menisken dargestellt, aus ihrem kapsulärem Gewebsverbund scharf befreit und sofort in Fixierlösung eingelegt. Analog dazu erfolgt in Gruppe 2 eine dorsale Kapsulektomie medial- und lateralseitig. Es besteht die Schwierigkeit, dass die dorsale Kapsel zum Teil durch die Voroperation resiziert wurde, dies jedoch makroskopisch nicht erkennbar ist.

GRUPPE 1: (Gelenkarthrose)

1. Hoffa-Fettkörper
2. medial-vordere Kapsel
3. lateral-vordere Kapsel
4. dorsomedialer Meniskus mit Membrana synovialis
5. dorsolateraler Meniskus mit Membrana synovialis

GRUPPE 2: (fehlerhafte Kniegelenkendoprothese)

Bei der initialen Operaton sind der Meniskus und der Hoffa-Fettkörper entfernt worden. Die dorsale Kapsel ist bei Patient 1 und 3 retrospektiv betrachtet, mikroskopisch nicht mehr nachweisbar.

1. ventromediale Kapsel
2. ventrolaterale Kapsel
3. dorsomediale Kapsel
4. dorsolaterale Kapsel

Das Gewebe wird nach Entnahme in Fixierlösung (4% Paraformaldehyd: PFA und 0,2% Pikrinsäure: PA) eingelegt und nach dem Transport vom Entnahmeort zum Labor in Saccarose eingebettet, damit beim anschließenden Kühlvorgang keine Zellschäden auftreten. Nach Abkühlung auf –25°C wird der Gewebeblock am Kryotom in Schnitte von je 50µm geschnitten. Die Präparate des Kapselgewebes sind von der äußeren Schicht der Membrana synovialis zur inneren Schicht in Richtung Intima geschnitten worden.

Am Meniskus ist der Schnitt in der Horizontalebene angesetzt worden, so dass rechts im Präparat die Membrana synovialis und links im Präparat festes Bindegewebe und Faserknorpel erscheinen.

Die Schnitte sind wie folgt auf den Objektträger aufgezogen worden.

Patient 1	ventrale Kapseln jeder 3. Schnitt dorsale Kapseln jeder 4. Schnitt
Patient 2	wie bei Patient 1
Patient 3	ventrale Kapseln und dorsale mediale Kapsel jeder 3. Schnitt ; dorsolaterale Kapsel jeder 4. Schnitt
Patient 4	ventrale Kapseln und Meniskus jeder 3. Schnitt
Patient 5	gemäß Patient 4
Patient 6	gemäß Patient 4 und 5
Patient 7	jeder einzelne Schnitt

Die Kryostatschnitte kommen für zwei bis drei Stunden in einen Wärmeschrank bei 37°C und werden anschließend mit Aqua dest. angefeuchtet. Mit einem Pinsel werden Luftblasen unter Lupensicht entfernt. Es folgt eine Trocknung über Nacht im Wärmeschrank und der Färbevorgang.

3.3. Immuncytochemische Nachweismethoden

Allgemeiner Hinweis: ABC- Methode

Bei diesen indirekten Nachweismethoden wird der unmarkierte Primärantikörper über einen mit Enzym markierten Sekundärantikörper nachgewiesen. Diese Methode hat den Vorteil einer hohen Sensitivtät. Die genaue Beschreibung der benötigten Reagenzien sind im Anschluß an das Abkürzungsverzeichnis unter **Punkt 8** aufgeführt.

ABC-Methode (Avedin-Biotin-Enzym-Komplex-Methode)

Die Avidin-Biotin-Enzym-Komplex-Methode beruht auf einer hohen Bindungs-affinität von Avidin, einem Hühnereiweiß-Glykoprotein, zum Biotin, dem Vitamin H. Avidin kann durch Streptavidin, ein Protein aus Streptomyces Avidinii, ersetzt werden. Der ABC-Komplex ist ein Komplex aus (Strept-) Avidin und biotinyliertem Enzym. Dieser Komplex wird über einen biotinylierten Sekundärantikörper an den Primärantikörper direkt an das Antigen gekoppelt. Bei der indirekten ABC-Technik ist der sekundäre Antikörper biotinyliert. Bei den einzelnen Inkubationsschritten wird zur Ausbildung des Avidin-Biotin-Komplexes ein vorgebildeter Avidin-Biotin-Enzym-Komplex verwendet. Da mehrere ABC-Komplexe am Sekundärantikörper binden können, werden mehrere Marker-Enzymmoleküle am Ort des gewebegebundenen Antigens nachweisbar. Hierdurch wird die Sensitivität deutlich erhöht (Handbuch der Immunhistologie, 2000).

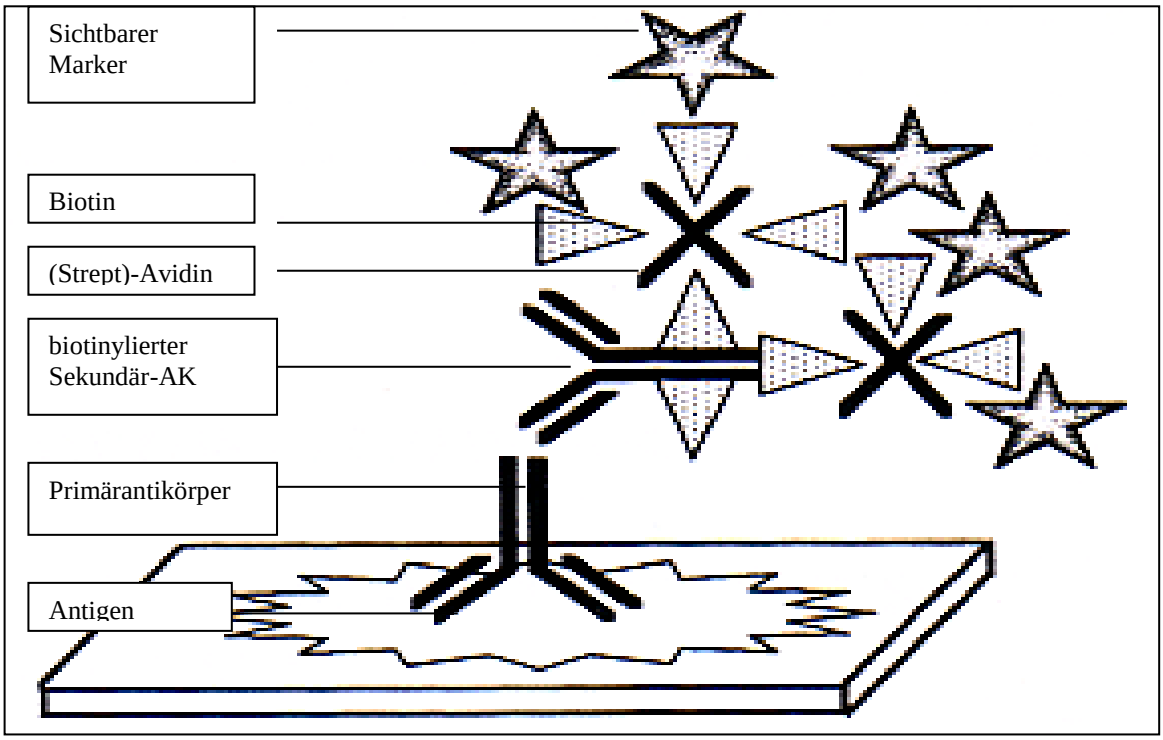

Abb: 14: Prinzip der Avidin-Biotin-Enzym-Komplex-Methode

3.3.1. **Färbevorgang:**

Die Abläufe des immunhistochemischen Färbevorgangs sind in folgenden Punkten beschrieben. Die verwendeten Reagenzien sind unter Punkt 8 Seite 87 im Einzelnen aufgeführt.

1. Anfeuchtung des Präparats auf dem Objektträger mit PBS (Phosphat-Buffer-Salin pH 7,4 dient als Spüllösung), um zuvor benutzte Substanzen zu entfernen. Es ist zudem ein flüssiges, gut gewebeverträgliches Medium.

2. Eine 0,15% Wasserstoffperoxidlösung in PBS wird dem Objekt aufgebracht und 30 Minuten bei leichter Bewegung auf dem Schüttler belassen. Das Wasserstoffperoxid dient der Aktivierung von Peroxidasen, um unspezifische Reaktionen im weiteren Bearbeitungsprozeß zu unterbinden.

3. Durch auf- und absteigende Alkoholbehandlung mit 10%-, 20%-, 40%- und 50% Ethanol, kommt es zum Anlösen und Herauslösen von Fettzellen und Membranen.

4. Die Präparate werden mit Normalserum (NS) vorinkubiert, um unspezifische Bindungsstellen für den Sekundärantikörper zu eliminieren. Nachteilig ist das Besetzen auch einiger Bindungsstellen für den ersten Antikörper, daher muss man die Konzentration des NS möglichst exakt berechnen (1ml PBS-Plus auf 0,035 ml NS 5%)
PBS-Plus enthält PBS, Normalserum 1,5 % und Triton 0,5% im Verhältnis
10: 0,45: 0,15. Triton dient der Reduzierung der Oberflächenspannung ähnlich der Wirkung eines Spülmittels, um das Anlagern von Antikörpern an Bindungsstrukturen auf dem Gewebe zu erleichtern.
Der Ansatz verbleibt 30 min bei Raumtemperatur unter leicht kreisenden Bewegungen auf dem Schüttler.

5. Der Primärantikörper gegen CGRP, SP beziehungsweise NK1-Rezeptor wird aufgebracht (CGRP-AK 1:2000 in PBS-Plus im Verhältnis 0,005:1). In einer feuchten Kammer verbleiben die Antikörper bei Raumtemperatur für einen Tag auf dem Gewebe.

6. Nach gründlicher Spülung mit PBS (5x) kommt der biotinylierte, sekundären Antikörper hinzu. An diesem Antikörper sitzt ein Biotin-Molekül, welches eine Bindung an das später zuzuführende ABC-Reagenz ermöglicht. Der Antikörper verbleibt 1 Stunde bei Raumtemperatur auf dem Schüttler, bevor das Präparat 5 x mit PBS gespült wird.

7. ABC-Reagenz besteht aus Reagenz A (Avedin DH) und Reagenz B (biotinyliertem Enzym). Dieser Komplex lagert sich an den sekundären AK an und verfärbt sich später bei Hinzugabe von DAB-Arbeitslösung bräunlich.
Das ABC-Reagenz muß vor Verwendung 30 min stehen, bevor es auf das Gewebe inkubiert wird und es für 30 min bei Raumtemperatur auf dem Schüttler verbleibt. Im Anschluss wird mit PBS gründlich gespült (5x).

8. DAB-Arbeitslösung (DiAmineBenzidine) bewirkt die Braunfärbung des Präparates am Avitin-Biotin-Komplex, der am 2. Antikörper lokalisiert ist. Danach werden die Gewebeschnitte für 5 Minuten mit Aqua dest. gewaschen und zweimal mit PBS gespült. Unter der Lupe wird das Gewebe ausgerichtet und geglättet.

9. Nach einer Trocknungsphase über Nacht wird das Präparat durch eine aufsteigende Alkoholreihe (Aqua dest. 50%, 70%, 96%, 100%) entwässert (je 2 min im Alkohol) und mit einem Intermedium, Xylol, zusammengeführt. Xylol ist ein zwischengeschaltetes Medium zwischen Alkohol und Entellan, einem Kunststoffharz. Das Entellan wird auf das Gewebe aufgetropft und mit einem Deckglas versehen. Entellan dient der Konservierung des Präparates.

3.3.2. Sensibilität und Spezifität der Antikörper

Die Antikörper gegen CGRP und SP die in diesen Versuchsreihen eingesetzt wurden, weisen laut Hersteller keine Kreuzreaktionen mit andern Neuropeptiden auf. Die Spezifität der verwendeten Antikörper wird mit zwei verschiedenen Methoden getestet:

1. Die Färbungen erfolgen ohne den ersten Antikörper, dem Anti-CGRP-Antiserum, dem Anti-SP-Antiserum und dem Anti-NK1-Antiserum, aber ansonsten wie es in den Versuchsdurchführungen beschrieben ist.
2. Bevor die Färbungen beginnen, wrrden das Anti-CGRP-Antiserum mit synthetischem Ratten-CGRP (Peninsula), das Anti-SP-Antiserum mit synthetischem Ratten-SP (Peninsula) und das Anti-NK1-Antiserum ebenfalls mit synthetischen Ratten-Nk1 über Nacht bei 4°C inkubiert. Anschießend verwendet man diese Antiseren anstelle des üblichen Antikörpers.In beiden Verfahren kann keine Reaktion nachgewiesen werden

3.3.3. Dokumentation der Ergebnisse

Die Schnitte werden in einer 20x Objektvergrößerung und nach einer standardisierten Methode untersucht.

Bei systematischer Betrachtung der einzelnen Blickfelder wird nach Immunprodukt gesucht und diese dokumentiert. Die einzelnen Blickfelder pro Präparat werden gezählt.

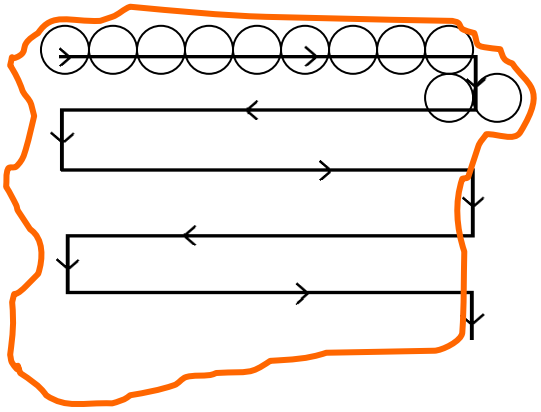

Abb.15: Prinzip des systematischen Absuchen unter dem Mikroskop. Die Kreise entsprechen den Blickfeldern. Die Pfeile zeigen die Richtung, in der das Präparat nach Immunprodukt abgesucht wird.

Während der Durchsicht eines jeden Blickfeldes werden die einzelnen Immunprodukte gezählt und deren Erscheinungsbild beschrieben. Ferner wird benachbarter Gewebetyp dokumentiert und Besonderheiten dokumentiert. Hierbei differenziert man Nervenfasern, Nervenbündel und Nerv. *Nervenfasern* sind Einzelnerven. Unter *Nervenbündel* versteht man zwei bis fünf Einzelfasern, die zusammen verlaufen. Ein *Nerv* ist ein Verbund von mehr als fünf Nervenfasern.
Alle Strukturen, die durch die Antikörper gegen SP, CGRP und NK1- Rezeptor anfärbbar sind werden von uns als Immunprodukte bezeichnet, sofern sie Neuronen, Schwannschen Zellen oder Blutgefäßen zugeordnet werden können.
SP positive und CGRP positive Nervenstrukturen erscheinen im histologischen Präparat als leicht rötlich gefärbte, längliche, teils geschlungene, teils gerade verlaufende Strukturen. Auch die meist kurz verlaufenden Nervenanschnitte werden, wenn sie eindeutig zugeordnet werden können als Immunprodukt gewertet. Aufgrund der geringen Schichtdicke ist es ein glücklicher Umstand, wenn der Verlauf eines Nerven über eine längere Strecke darstellbar ist. Dabei entpricht ein kurzer Nervenanschnitt ebenso *einem* Immunprodukt wie ein lang verlaufender Nerv und wird auch als solcher statistisch gezählt. Das gleiche gilt für

die Nervenfaser und den Nerven, die jeweils *einem* gezählten Immunprodukt entspricht, gleichgültig wie viele Nervenfasern im Nerv enthalten sind.

Die eindeutige Darstellung von Schwannschen-Zellen beschränkt sich auf Einzelfälle, die statistisch für die Dichteangabe des Immunprodukts insgesamt keine Rolle spielen. Die Schwannsche-Zelle ist nur erkennbar, wenn innerhalb eines immunopositiven Nerven der Zellkern der Schwannschen-Zelle als rezeptorfreier Bezirk abgerenzbar ist.

Die punktförmige rötliche Darstellung des NK1-Rezeptors im Endothel von Blutgefäßen kann in ihrer Dichte im Präparat nur grob geschätzt werden. In den Gefäße befinden sich meist Erythrozyten, die neben der mehr oder minder stark ausgeprägten Gefäßwand eine Identifikation als Blutgefäß erlauben. Bei Arteriolen besteht durch die muskuläre Schicht eine dickere Wand, die das Gefäßlumen in der Präparation stärker geöffnet erhalten als bei den Venolen. Innerhalb dieser Gefäßstrukturen sind die NK1-Rezeptoren im Endothel als punktförmige, unscharf konturierte, rötliche Auflagerungen erkennbar.

Der NK1-Rezeptor auf Nervengewebe erscheint im Verlauf des Nerven durch dichteren Besatz nicht punktförmig abgrenzbar sondern konfluierend.

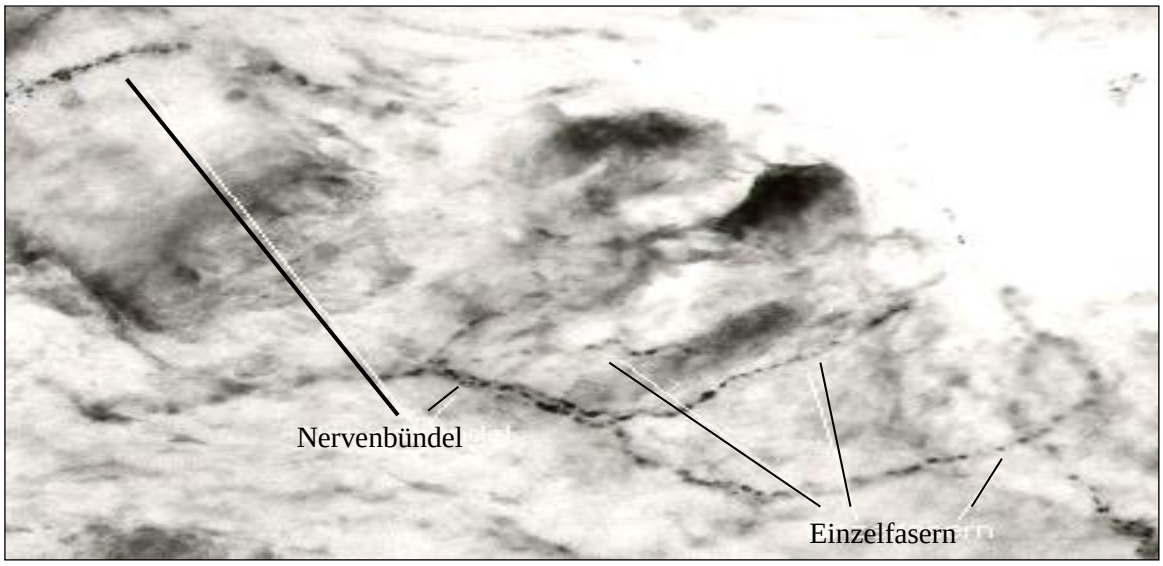

Abb.16: Beispiel für isoliert verlaufende Nervenfaser (Einzelfaser).

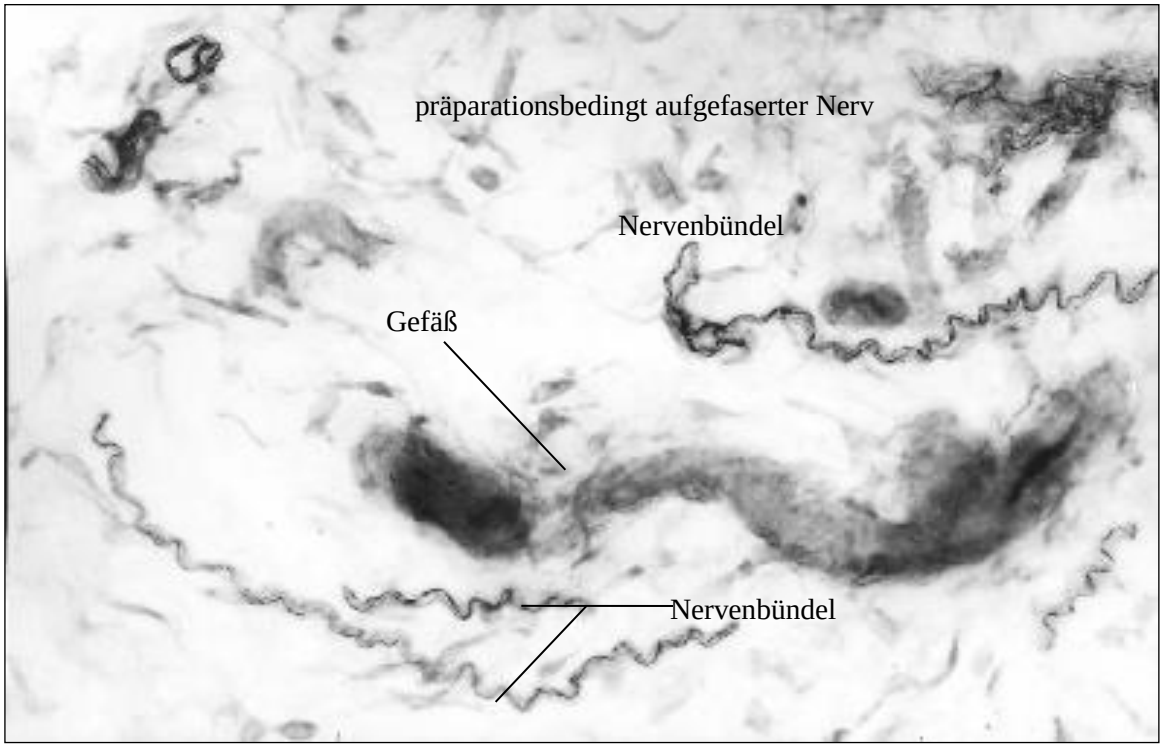

Abb. 17: Beispiel für meanderförmig gewundene Nervenbündel bestehend aus zwei bis drei Nervenfasern. Aufgefaserte Nerven, wie die Enden eines Taus.

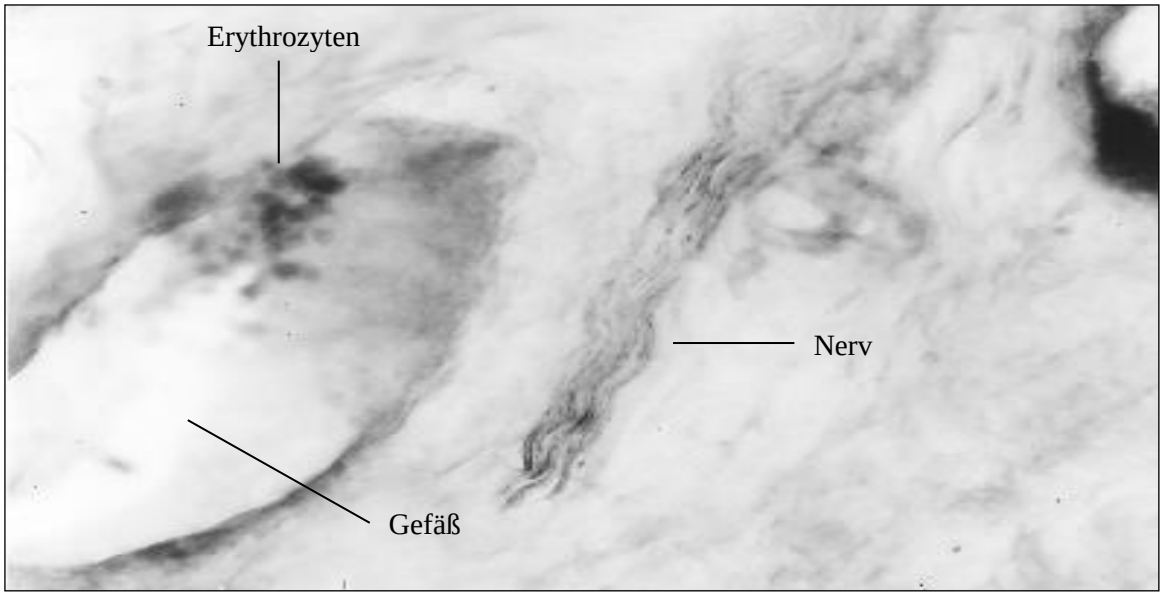

Abb. 18: Beispiel eines Nerven bestehend aus vielen Nervenfasern. Größeres Gefäß links, schräg angeschnitten mit Erythrozyten zum Größenvergleich (Erythrozytengröße: 7 µm)

Das Umgebungsgewebe wird als Bindegewebe (BG) beziehungsweise Fettgewebe (FG) definiert und die Nachbarschaft zu einem Gefäß dokumentiert

(„Nähe zu Gefäß“). Im Fall des NK1-Rezeptors wird nur eine semiquantitative Angabe gemacht.

- = kein NK1-Rezeptor
+ = wenig NK1-Rezeptor
++ = mittel viel NK1-Rezeptor
+++ = viel NK1-Rezeptor

Die Größe der Schnitte auf dem Objektträger und die Häufigkeit der Fasern sind teilweise sehr unterschiedlich, so dass sich durch die absoluten Zahlen der Nervenfasern noch keine Aussage darüber machen lässt, wie dicht sie im Präparat auftreten. Zum Vergleich der Gewebe untereinander ist deshalb eine Dichteangabe notwendig. Sie ergibt sich durch die Anzahl der notwendigen mikroskopischen Einstellungen bei Durchsicht des Präparates, dividiert durch die Zahl der gezählten Immunprodukte. So erhält man eine durchschnittliche Dichteangabe, die den Vergleich der Patienten untereinander erst ermöglicht. Für die Skalierung der Dichte gibt es in der Literatur keine Vorbilder. Allein aus dem mikroskopischen Bild scheint uns eine Skalierung in 10 Dichteangaben sinnvoll. Dabei bedeutet „Dichte 0“ kein Immunprodukt und „Dichte 10“ sehr viel Immunprodukt. Die Anzahl der Blickfelder wurden so gewählt, dass eine möglichst praktikable und präzise Einteilung der Präparate möglich wird.

Dichte 0: kein Immunprodukt im gesamten Präparat
Dichte 1: einzelne Faser, Nervenbündel oder Nerv
Dichte 2: selten auftretendes Immunprodukt (vereinzelt)
Dichte 3: auf 30 Blickfelder ein Immunprodukt
Dichte 4: auf 20-29 Blickfelder ein Immunprodukt
Dichte 5: auf 10-19 Blickfelder ein Immunprodukt
Dichte 6: auf 5-9 Blickfelder ein Immunprodukt
Dichte 7: auf 2-4 Blickfelder ein Immunprodukt
Dichte 8: pro Blickfeld ein bis zwei Immunprodukte
Dichte 9: pro Blickfeld mehr als 3 Immunprodukte
Dichte 10: Nervengeflecht; netzartige Nervengruppierung

Die Dichteangabe basiert auf folgender Blickfeldeinstellung am Mikroskop: *Okular*: PC 10 x/ 25 . Objektiv: Ph2 Plan-Neofluar 20 x/ 0,50 Alpha/ 0,17; *Stellung der Vergrößerungsschraube*: 1,5 x (10 x 20 x 1,5 = 300x)

Mit folgender Dokumentationsweise kann eine objektive Mengenangabe im untersuchten Präparat erfolgen. Was an einem Interpretationsbeispiel deutlich wird.

L/F	BG			FG			Nähe zu Gefäß			Endothel NK1-R	Dichte
	NF	NB	N	NF	NB	N	NF	NB	N		
L	0	0	2	3	2	1	0	5	2	++	7

Besonderheit: „Großer Nerv entlang eines Gefäßes“ (F)

Interpretationsbeispiel:
In dem Präparat war keine Nervenfaser (NF) und kein Nervenbündel (NB) im Bindegewebe (BG). 2 Nerven im Bindegewebe;
3 Nervenfasern sowie 2 Nervenbündel und 1 Nerv im Fettgewebe (FG);
Keine einzelne Nervenfaser am Gefäß, aber 5 Nervenbündel und 2 Nerven am Gefäß verlaufend.
NK1- Rezeptor: Nachweis von NK1- Rezeptor auf dem Endothel in mittlerer Anzahl (++)
Insgesamt fand sich eine Nervendichte von 7, das heißt alle 2- 4 Blickfelder ein Immunprodukt im Lichtmikroskop (L).
Die Besonderheit im Präparat ist ein großer Nerv, der entlang einem Gefäß verläuft. Fotographie erfolgt (F).

Diese Dokumentation ermöglicht den Vergleich unterschiedlicher Gewebe-proben von verschiedenen Patienten in objektivierbarer und nachvollziehbarer Weise.

4. Ergebnisse

Zur histologischen Darstellung gelangt Gewebe des Hoffa-Fettkörpers, der Gelenkkapsel und des medialen und lateralen Meniskus. Die Untersuchungen erfolgen an Patienten mit fortgeschrittener Osteoarthrose (Gruppe 1) und Patienten, deren Knieendoprothese versagt haben (Gruppe 2). Dargestellt werden afferente Nerven von Nervenästen des Nervus popliteus und Nervus saphenus sowie des Nervus obturatorius, die das Kniegelenk innervieren.

4.1. Immunprodukt im Gewebe von Patienten mit Osteoarthrose (Gruppe 1)

Die Gruppe 1 besteht aus Patienten, die aufgrund einer fortgeschrittenen, schmerzhaften Osteoarthrose des Knies operiert wurden.

4.1.1. Histologie des Hoffa-Fettkörpers

Histologisch zeigen sich fast ausschließlich Fettzellen und Blutgefäße. An Zellbestandteilen lassen sich einige Lymphozyten, Makrophagen, Fibroblasten und Mastzellen identifizieren.

4.1.1.1. Verteilung CGRP-immunpositiver Nervenstrukturen im Hoffa-Fettkörper

Bei allen Patienten mit Osteoarthrose finden sich Immunprodukte für CGRP im Hoffa-Fettkörper. Es zeigen sich überwiegend Einzelfasern und Nervenbündel, die leicht gewunden zwischen Fettzellen (**Abb.19**) oder entlang von Blutgefäßen (**Abb.21**) verlaufen. Kleine Nerven zweigen sich im Fettgewebe in mehrere Nervenbündel und Nervenfasern auf. Kolbenförmige Nerven-endigungen sind vereinzelt besonders an Blutgefäßwänden zu beobachten. Größere Nerven stellen sich seltener dar. Sie verlaufen dann überwiegend entlang größerer Gefäße. Die gleichmäßige Verteilung des erhöhten Immunprodukts innerhalb des Fettgewebes kann bei einem Patienten gut dokumentiert werden. Ein anderer Patient dieser Gruppe weist regional viele Einzelfasern auf, die teilweise mehr oder weniger stark perlschnurartig imponieren. Alle CGRP-positiven Nervenfasern erscheinen zart und entsprechen Nervenfasern der Gruppe III und IV (**Abb.6**). Ein Teil der Afferenzen verläuft entlang kleiner Blutgefäße.

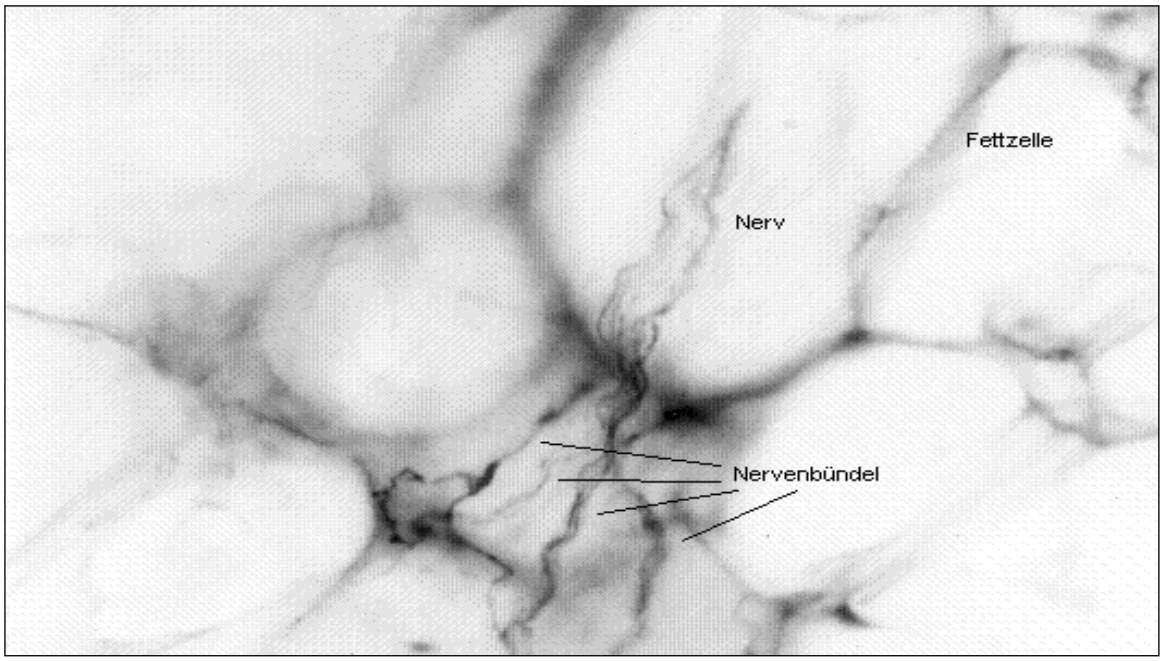

Abb. 19: CGRP-positiver Nerv im Fettkörper zweigt sich auf in mehrere Nervenbündel. Hoffa-Fettkörper. ABC-Technik.

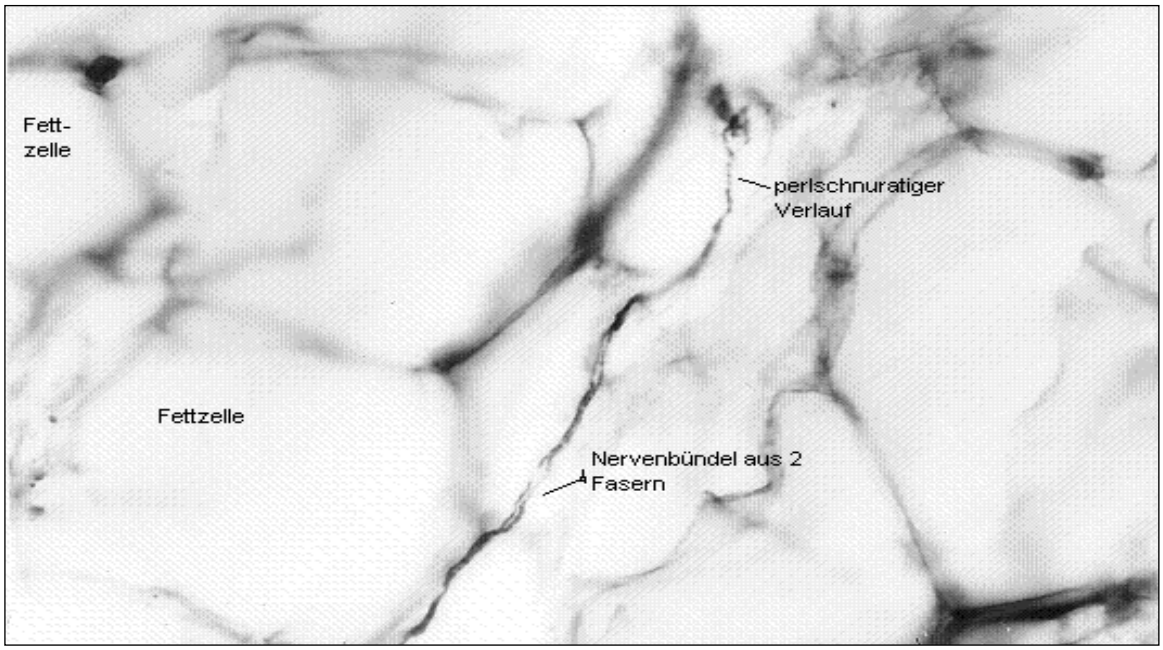

Abb. 20: CGRP-positives Nervenbündel, bestehend aus 2 Nervenfasern, recht gradlinig zwischen Fettzellen verlaufend. Hoffa-Fettkörper. ABC-Technik

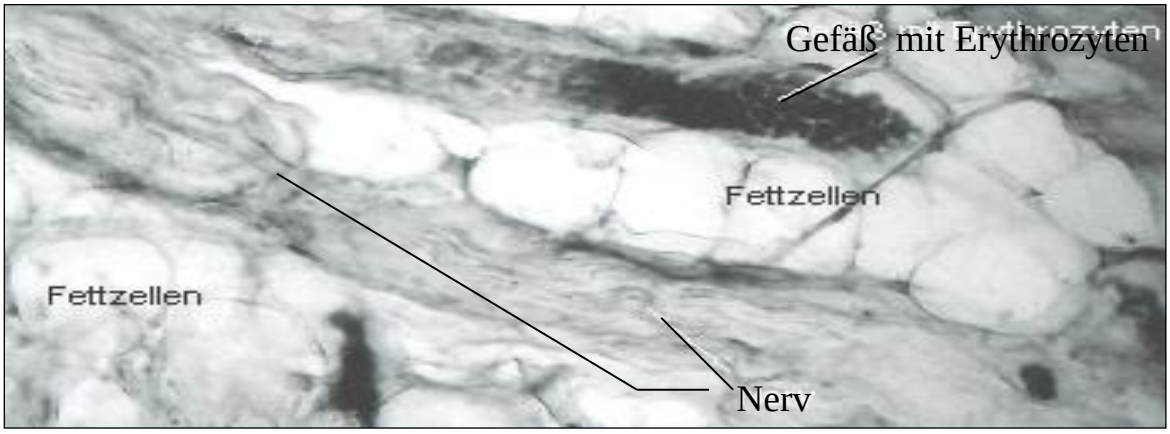

Abb. 21: CGRP-positiver Nerv innerhalb des Fettgewebes parallel zu einem Gefäß verlaufend. Hoffa-Fettkörper. ABC-Technik.

4.1.1.2. Verteilung SP-immunopositiver Nervenstrukturen im Hoffa-Fettkörper

Analog zu CGRP zeigen sich SP-Fasern und Nervenbündel mit ähnlicher Morphologie und Verteilung im Gewebe. Perlschnurartige Faserverläufe sind häufig darstellbar.

Bei einem Patienten zeigen sich besonders viele Nerven innerhalb des Fettgewebes in der Nähe von Gefäßen. Es können Aufzweigungen von Nervenbündeln und Nerven ebenso beobachtet werden wie in seltenen Fällen auch Nervenendigungen.

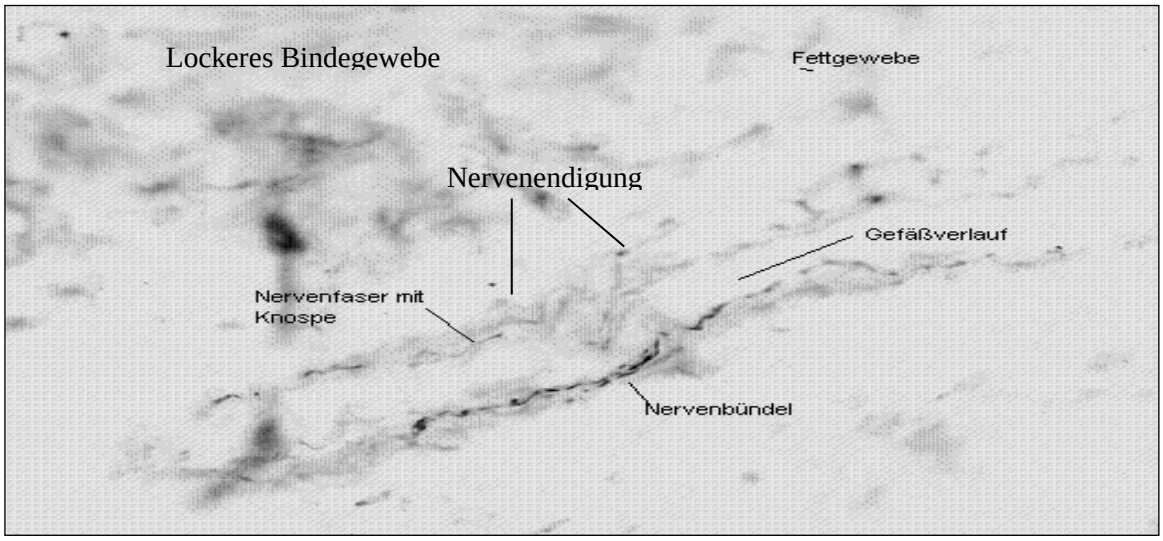

Abb. 22: Nervenbündel und Nervenfasern mit einzelnen Nervenendigungen beidseits entlang eines diagonal verlaufenden Gefäßes.

4.1.1.3. Verteilung des Neurokinin 1-Rezeptors im Hoffa-Fettkörper

Der NK1-Rezeptor ist an Endothelzellen von kleinen Gefäßen und entlang der Nerven nachweisbar. Der Rezeptor erscheint in der ABC-Technik fein granuliert, unscharf abgrenzbar und matt bräunlich, lokalisiert in der Endothelschicht von kleinen Gefäßen. Er stellt sich unter dem Mikroskop deutlich kleiner dar als die angrenzenden, schärfer konturierten Erythrozyten im Gefäßlumen. NK1-positives Immunprodukt findet sich unabhängig von der Gewebeschicht entlang nervaler Strukturen im Fettgewebe und in der Nähe von Gefäßen. Nervenstrukturen verlaufen leicht gewunden und können sich im Verlauf aufzweigen. NK1-positive Strukturen, die Nervenendigungen ent-sprechen könnten, lassen sich hier nicht identifizieren.

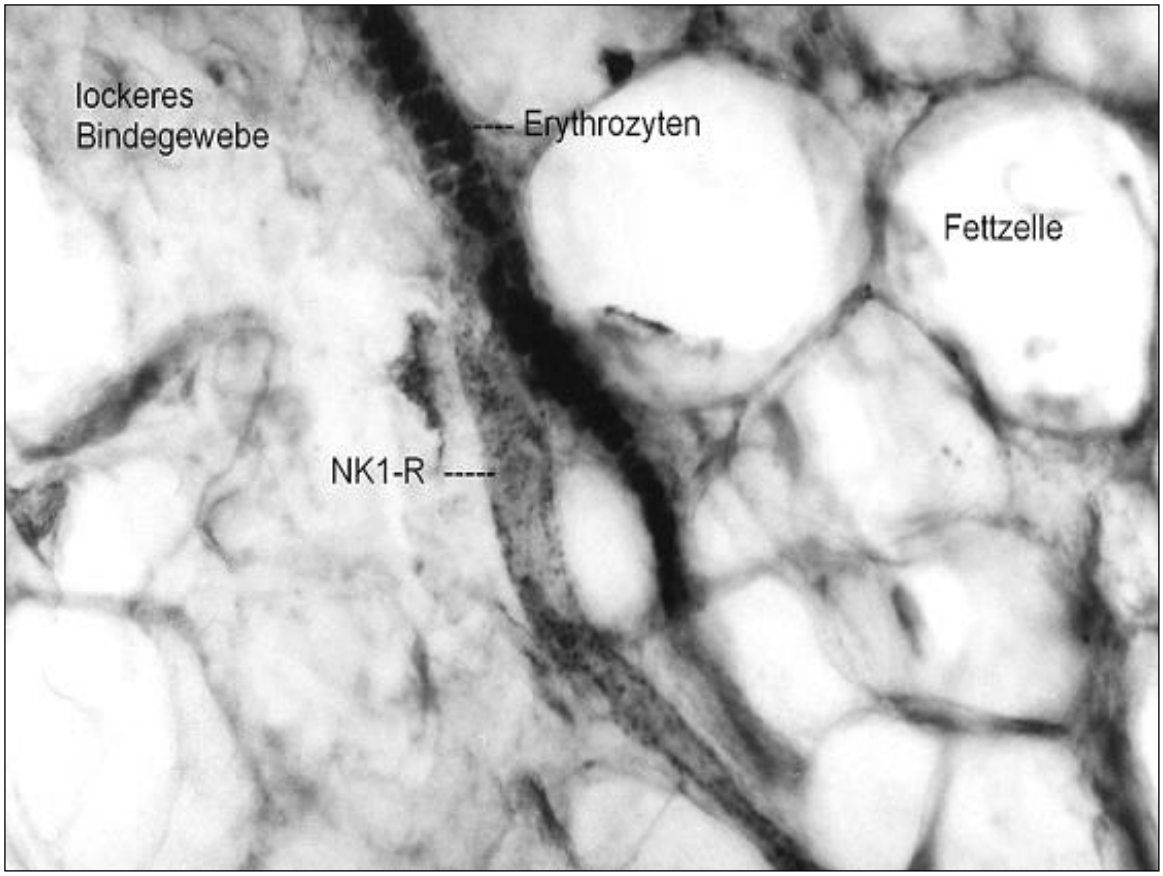

Abb. 23: NK1-Rezeptoren fein granuliert im Gefäßendothel. Gefäßaufzweigung. Das rechte Gefäß ist mit Erythrozyten gefüllt und verdeckt dort die Sicht auf die NK 1-Rezeptoren. ABC-Technik.

4.1.2. Immunprodukt des medialen und lateralen Kapselgewebes

Die Gelenkkapsel besteht aus einer inneren Membrana synovialis und aus einer äußeren Membrana fibrosa. Letztere enthält straffes kollagenfaseriges Bindegewebe, wird außen durch Bänder verstärkt und geht in das angrenzende Periost über. Die Intima der Membrana synovialis ist zellreich und bildet die Schicht der Synovialdeckzellen. Hier finden sich keine Nervenendigungen.

Im lockeren bis straffen Bindegewebe der Subintima, der Verbindungsschicht zur Membrana fibrosa, befinden sich neben Kollagenfibrillen und elastischen Fasern, Blutgefäße, Nerven und Lymphgefäße sowie eine Reihe von Zellen wie Fibroblasten, Fettzellen, Mastzellen und Makrophagen. Die Membrana synovialis bildet ein von der Membrana fibrosa unabhängiges Gefäßnetz was überwiegend aus Arteriolen und Venolen besteht. Die Gefäße betreten und verlassen die Synovia an der Knorpel-Knochen-Grenze. Bei allen Patienten ist Immunprodukt in der gefäßreichen, lockeren Subintima reichlich nachweisbar. Im inneren Bereich der Membrana synovialis tritt das Immunprodukt stärker auf als in Bereichen, die der Membrana fibrosa nahe liegen.

4.1.2.1. Verteilung der CGRP-immunopositiven Nervenstrukturen in der Kniegelenkkapsel

In der Membrana synovialis enthält das gefäßreiche, lockere, subintimale Bindegewebe reichlich Immunprodukt. Im Gegensatz dazu finden sich in der zellreichen Intima und in der Membrana fibrosa mit ihrem festen kollagenen Bindegewebe keine CGRP-positiven Strukturen. Im inneren Bereich der Subintima ist das Immunprodukt stärker ausgeprägt als im äußeren Anteil.

Die Nervenfasern verlaufen im Bindegewebe teilweise recht geradlinig, meist jedoch mehr oder minder geschlängelt. Vereinzelt sind sie sehr weit bis in die kolbenförmingen Nervenendigungen zu verfolgen **(Abb. 24a** und **24b)**.

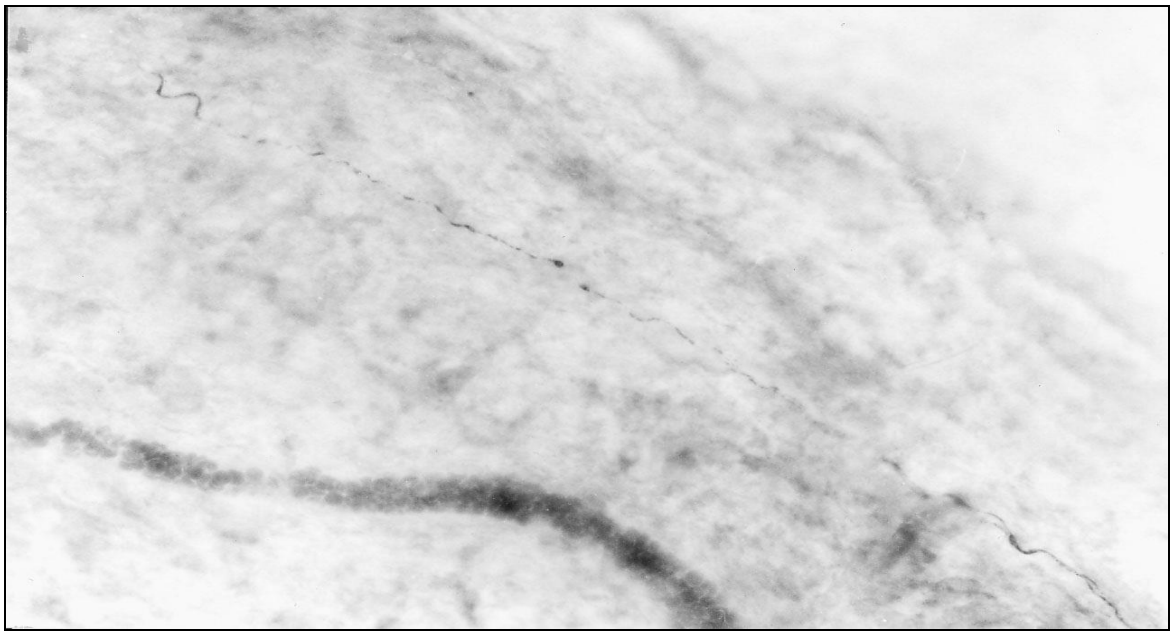

Abb. 24a: Verlauf von zwei CGRP-positiven Nervenfasern im subintimalen Bindegewebe, die sich mit den kolbenförmigen Endkörperchen in der Bildmitte treffen. Die dunkle, längliche Struktur am unteren Bildrand entspricht einem Gefäß mit Blutzellen.

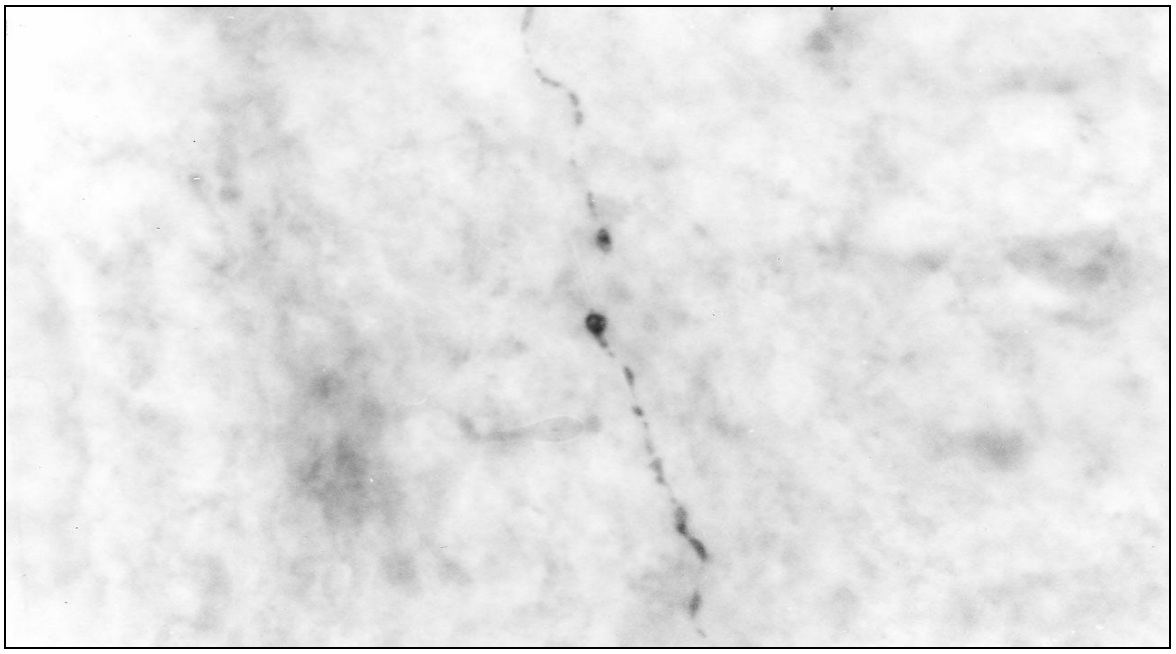

Abb. 24b: Vergrößerung von **Abb. 24a** mit beiden kolbenförmigen Nervenendigungen im subintimalen, lockeren Bindegewebe.

Die verschiedenen Nervenstrukturen sind häufig in der Nähe von Gefäßen, teilweise folgen sie ihrem Verlauf. Es winden sich Nervenfasern und kleine Nervenbündel eng um äußere Gefäßwände von kräftigen Arteriolen (**Abb. 25a**

und **Abb. 25b**). Teilweise sind die Nervenbündel auch spiralförmig, korkenzieherartig angeordnet (**Abb. 25c**). Die Dichte des Immunprodukts ist im Bereich der medialen vorderen Kapsel ähnlich stark ausgeprägt wie in der lateralen vorderen Kapsel.

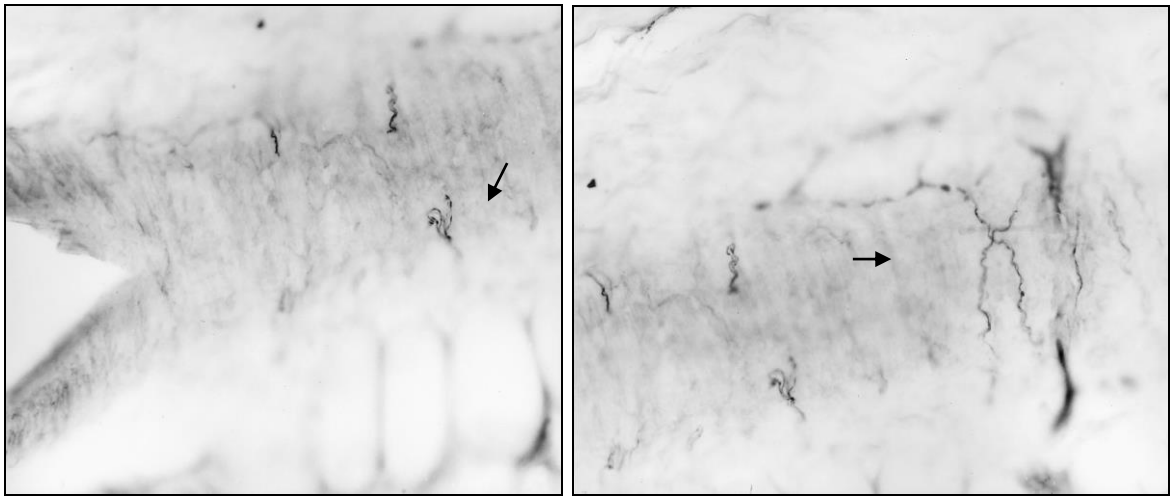

a b

Abb. 25a und **Abb. 25b:** Äußere Gefäßwand eines schräg angeschnittenen, kräftigen arteriellen Gefäßes quer im Bildverlauf.
Aufgelagert sind spiralförmige Nervenbündel (**Abb. 25a**) und Einzelfasern (**Abb. 25b**).

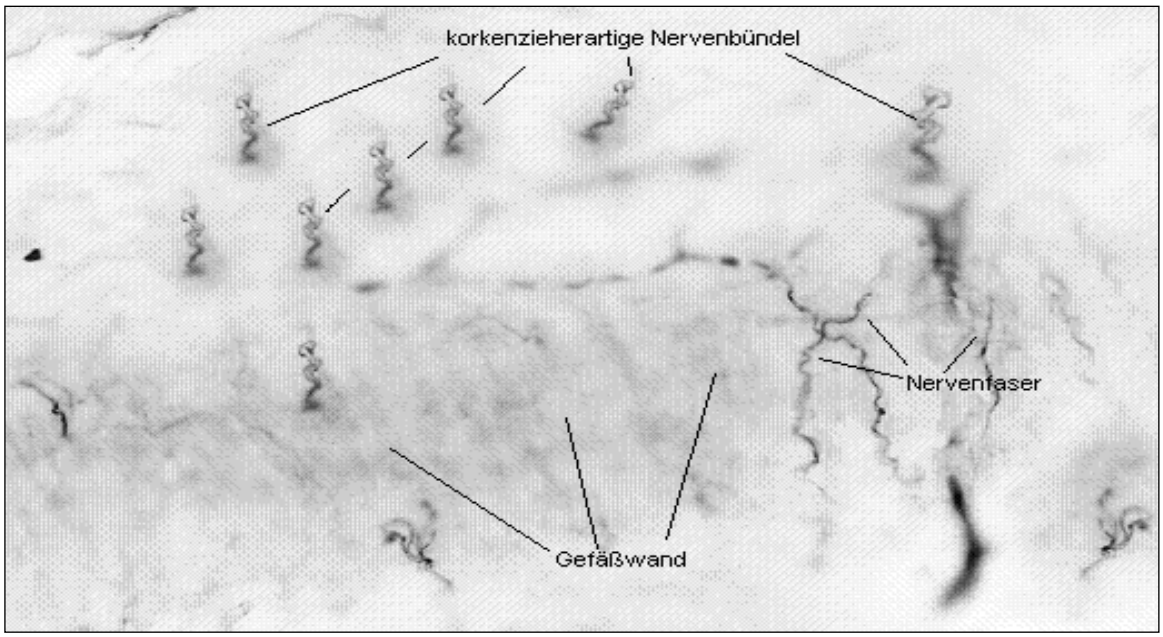

Abb. 25c: Darstellung, in der die korkenzieherartigen Nervenbündel besonders gut hervortreten (identisches Präparat zu **Abb. 25b** und **25c**)

4.1.2.2. Verteilung der SP-immunpositiven Nervenstrukturen in der Kniegelenkkapsel

Es zeigt sich im Kapselbereich ein gemischtes Bild aus Einzelfasern, Nervenbündeln und Nerven. Das Immunprodukt für SP ist im Kapselbereich ebenso zahlreich wie das Immunprodukt für CGRP. Das meiste Immunprodukt für SP findet sich analog zu CGRP in der inneren, subintimalen Schicht der Membrana synovialis. Der Verlauf der Nervenfasern, Nervenbündel und Nerven zeigt keine sichtbaren Unterschiede im Vergleich zu den CGRP-positiven Nervenstrukturen. In einem Fall zweigt sich ein kräftiger, gemischter Nerv zwischen Fettzellen der ventromedialen Kapsel in einen kräftigen SP-positiven und einen überwiegen SP-negativen Nerv auf.

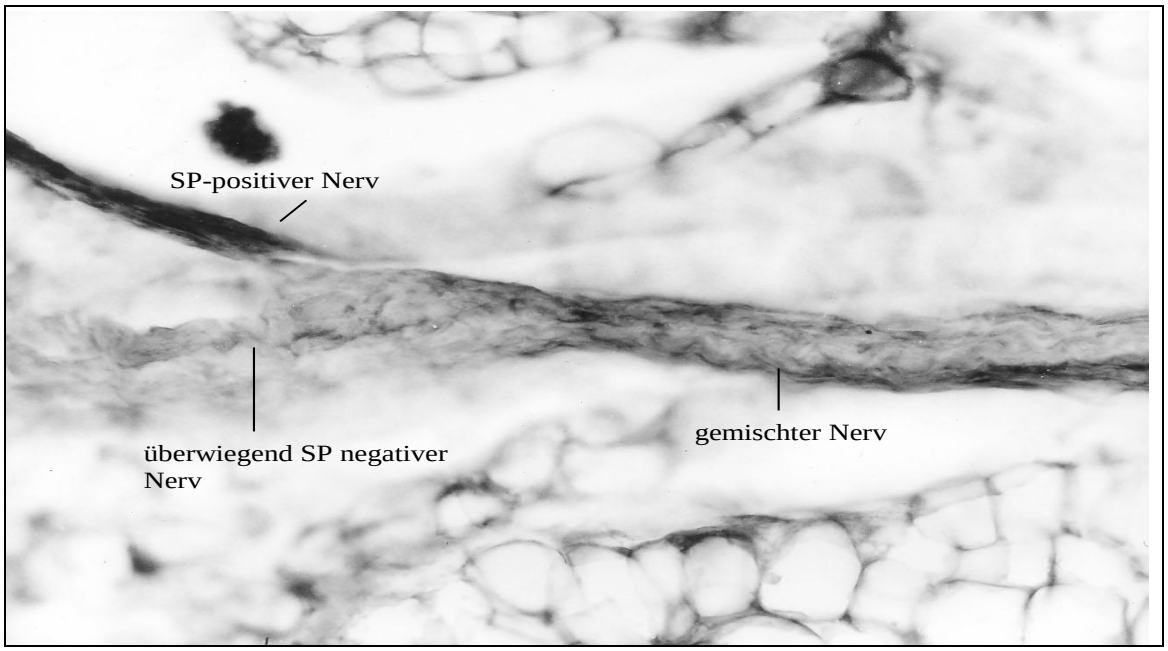

Abb. 26: Aufzweigung eines gemischten Nervs mit SP-positiven Fasern, in einen überwiegend SP-positiven Nerv und einen Nerv mit wenig SP-Fasern

Die SP-Fasern im Kapselbereich sind ebenso zahlreich wie das Immunprodukt für CGRP. Das meiste Immunprodukt für SP findet sich analog zu CGRP in der inneren, subintimalen Schicht der Membrana synovialis.Einzelne kolbenförmige Endigungen sind auch bei SP-Fasern auf Gefäßwänden darstellbar und unterscheiden sich mikroskopisch nicht von CGRP-Immunprodukt.

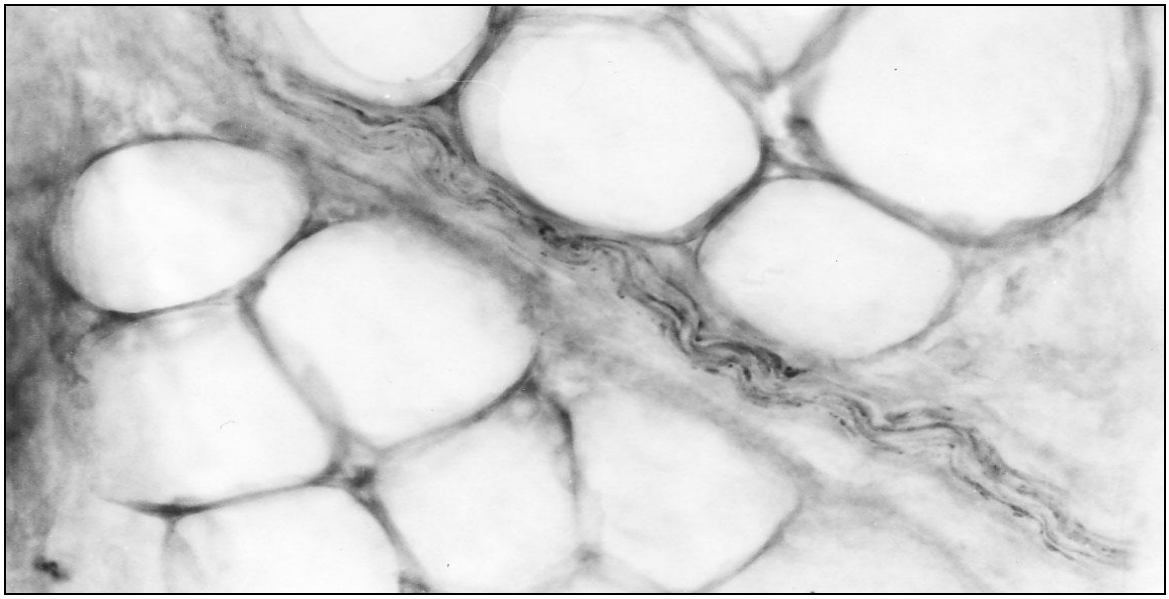

Abb. 27: Großer, gemischter, überwiegend SP-positiver Nerv in einem Bindegewebsspalt zwischen Fettzellen. Der geschlängelt verlaufende Nerv enthält SP-positive Fasern die unterschiedlich viel Immunprodukt enthalten. Innerhalb der Nervenfasern ist das Immunprodukt ungleich- mäßig verteilt.

4.1.2.3. Verteilung des NK 1-Rezeptors in der Kniegelenkkapsel

Für den NK1-Rezeptor weist die Substanz P die größte Affinität auf. Er befindet sich an Schwannschen-Zellen und auf Axonen der Nervenzellen. Unterscheiden kann man die genaue Lokalisation der NK1-Rezeptoren am Nerv nur, wenn zufällig in der Schnittebene der spindelförmige Zellkern einer Schwannschen-Zelle angeschnitten ist.

Abb. 28: Starke Vergrößerung einer mit dem NK1-Rezeptor besetzten Schwannschen-Zelle mit typischem spindelförmigen Zellkern. ABC-Technik.

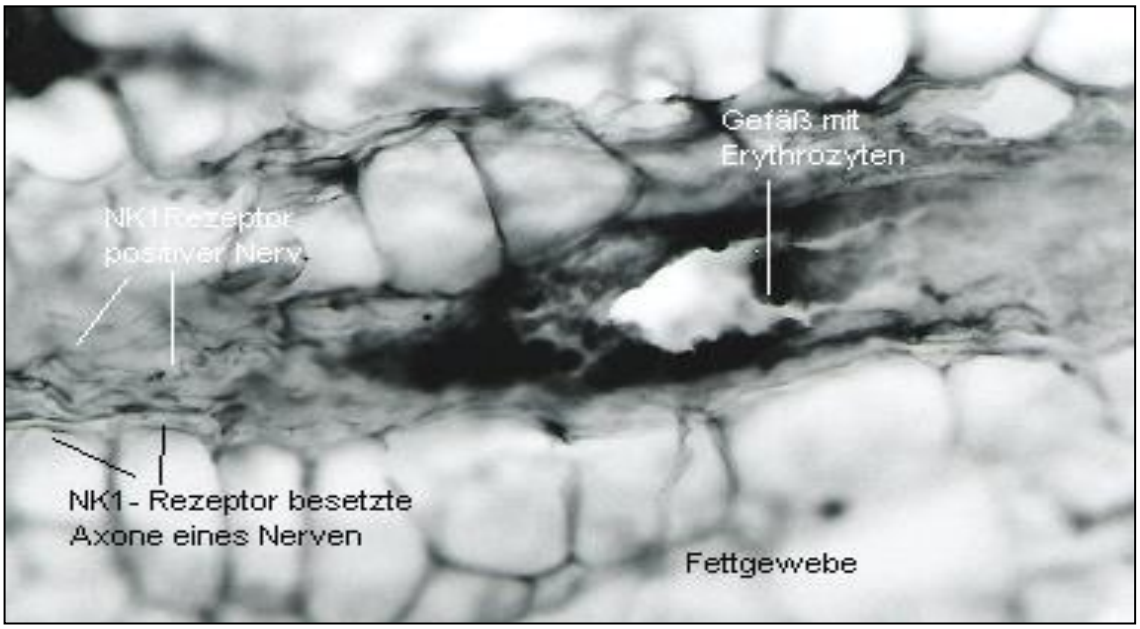

Abb. 29: NK1-Rezeptoren auf Axonen eines rezeptorpositiven Nervs im Fettgewebe des medialen Kapselapparates. Nerv parallel zum Gefäß verlaufend. ABC-Technik.

Ferner findet sich der NK1-Rezeptor als granuläre, punktförmige Struktur im Gefäßendothel von Venolen und Arteriolen.

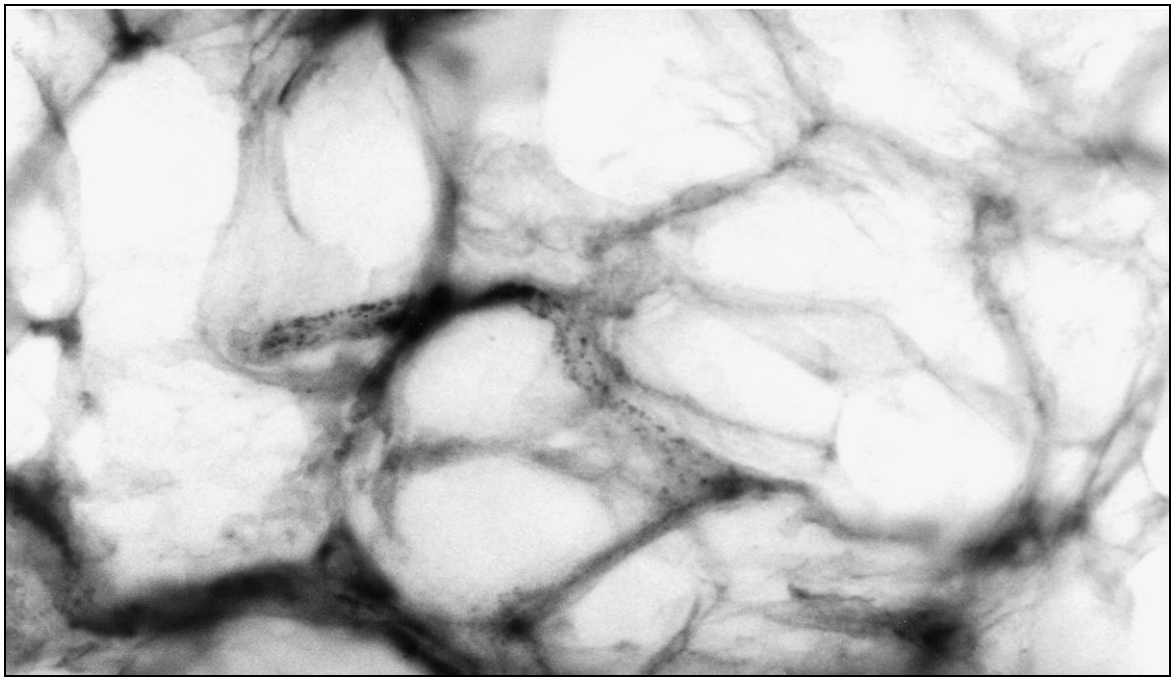

Abb. 30a: Granuläre NK1-Rezeptoren auf dem Gefäßendothel innerhalb des Fettgewebes. ABC-Technik.

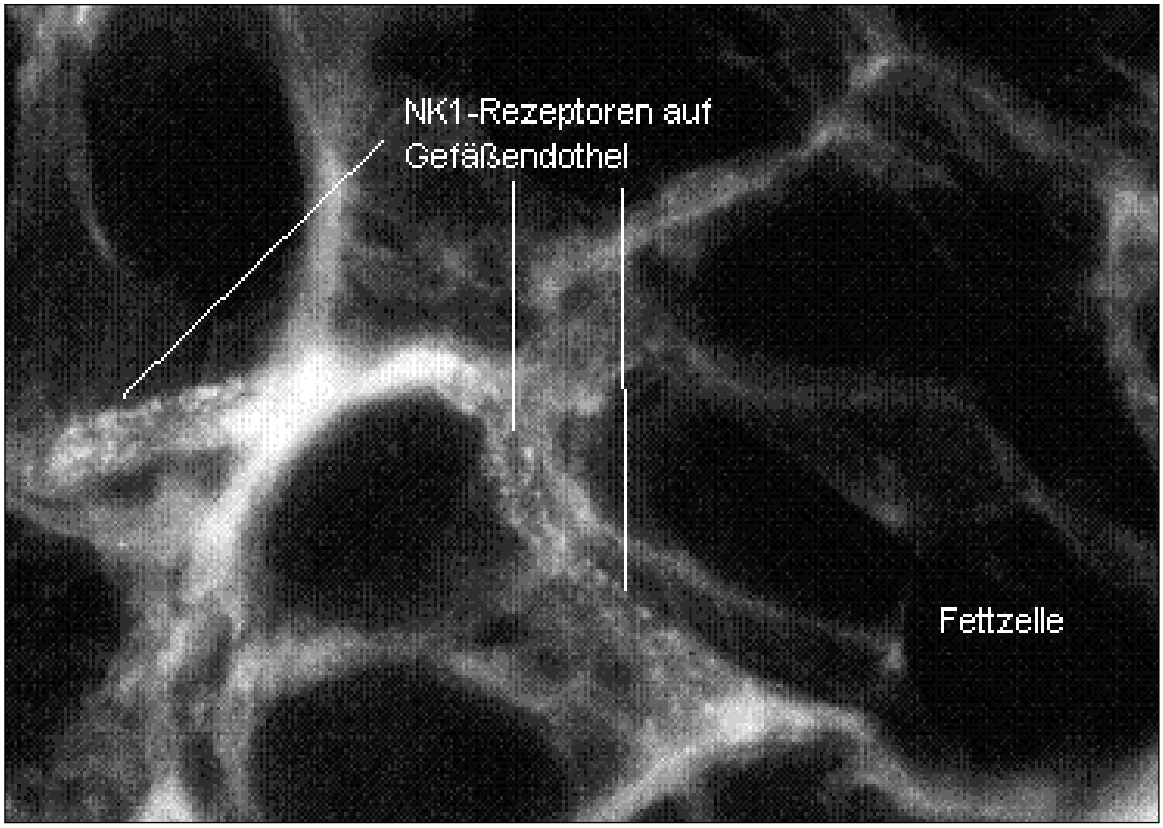

Abb. 30b: Verdeutlichung der NK1-Rezeptoren des Endothels durch ein Negativabbildung (identische **Abb.** zu **30a**). ABC-Technik.

Bei allen Patienten der Gruppe 1 mit Osteoarthrose des Kniegelenks kann der NK1-Rezeptor an Nervenstrukturen und Gefäßen dargestellt werden. In der gesamten subintimalen Membrana synovialis zeigt sich der NK1-Rezeptor. Man findet reichlich Nervenfasern, Nervenbündel und seltener Nerven an denen fein granulär NK1-Rezeptoren nachweisbar sind. Die Verläufe der NK1-positiven Nervenfasern, Bündel und Nerven unterscheiden sich nicht wesentlich von dem der SP- und CGRP-immunpositiven Strukturen. In einzelnen Einstellungen erkennt man auch hier die spindelförmige Aussparung des Zellkerns einer Schwann-schen-Zelle, die mit NK 1-Rezeptoren besetzt ist.

Bei allen Patienten zeigt sich der NK1-Rezeptor im Endothel von kleinen Venolen und Arteriolen des subintimalen Kapselgewebes. Auf großen Gefäßen und in Kapillaren kommt er nicht zur Darstellung. Typisch ist das fleckförmig, unscharf begrenzte, fein bräunlich granuläre Erscheinungsbild der NK1- Rezeptoren auf dem Endothel in der ABC-Methode.

In der Fluoreszenzfärbung erscheint der NK1-Rezeptor ebenfalls unscharf begrenzt, granulär fluoreszierend.

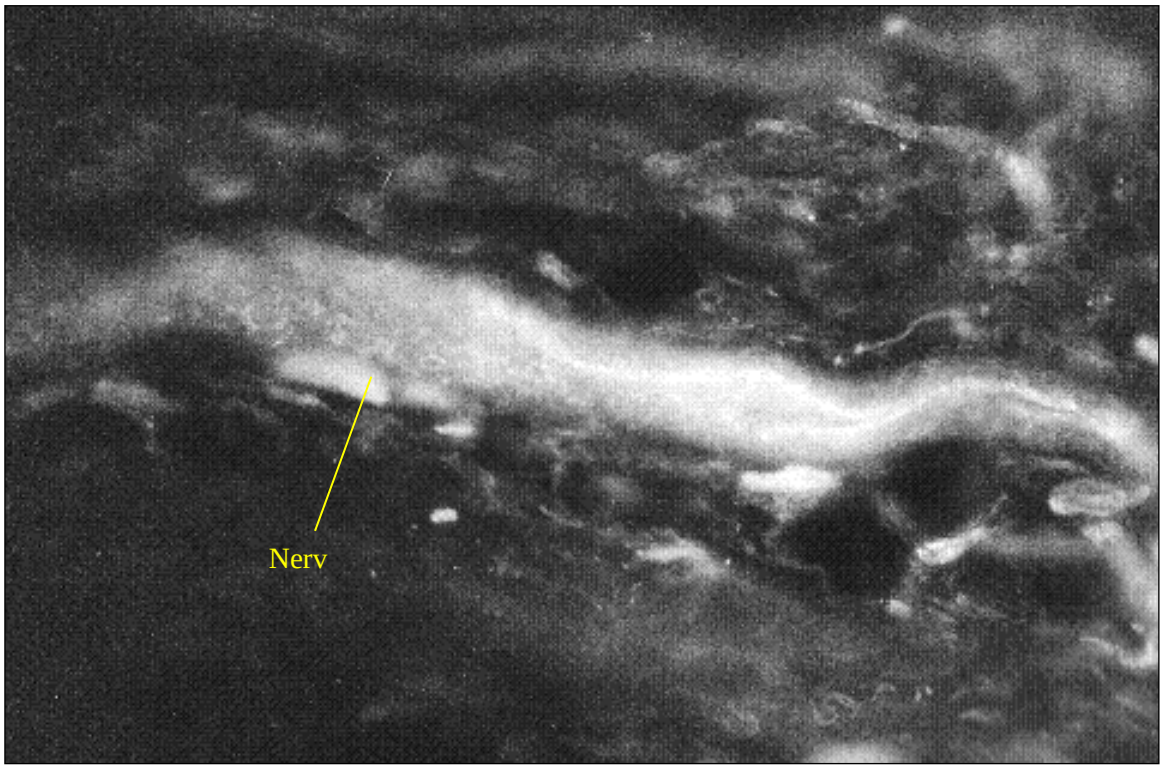

Abb. 31: Ein großer NK1-Rezeptor positiver Nerv im Kapselgewebe bei Osteoarthrose. Typisch ist der strangförmige Charakter im Vergleich zu den diffusen, granulären Veränderungen bei NK1-Rezeptoren auf dem Endothel von Gefäßen. Fluoreszenzmethode.

4.1.3 Immunprodukt der medialen und lateralen Meniskusregion

Der mediale und laterale Meniskus sind keilförmige Gebilde aus straffem kollagenen Bindegewebe und Faserknorpel. Die Membrana synovialis setzt am gesamten peripheren Umfang der Meniskusbasis an und enthält gefäßreiches lockeres Bindegewebe, kollagene und elastische Fasern, Fettgewebe, Lymphe und Nerven. Diese Strukturen dringen keilförmig in die äußeren 2/3 des Meniskus ein **(Abb. 2)**. Das Bindegewebe der Vorder- und Hinterhörner soll zahlreiche sensible Nervenendigungen aufweisen (Leonhardt und Tillmann 1998). Die Gefäße, die die Membrana synovialis versorgen, entstammen aus der Arteria poplitea, der Arteria inferior medialis genus und der Arteria inferior lateralis genus die sich ringförmig außen um das Gelenk winden und sich ventral wieder

vereinigen. Die Endverästelungen dieser Gefäße werden in dem nachfolgend untersuchten Gewebe sichtbar.

4.1.3.1. Verteilung der CGRP-immunopositiven Nervenstrukturen im Meniskusgewebe

CGRP-immunpositiven Nervenfasern, Nervenbündel und Nerven stellen sich in der Membrana synovialis zahlreich dar. Es finden sich große Nerven im Verlauf von Gefäßen. Auf kräftigen arteriellen Gefäßen zweigen sich CGRP-positive Nervenbündel und Nervenfasern mit wenigen sichtbaren kolben-förmigen Endigungen auf. Im lockeren Bindegewebe der Membrana synovialis konnte ein Nervengeflecht gefunden werden, aus dem Nervenfasern bogenförmig in alle Richtungen auslaufen (**Abb. 33**). Kleine und auch kräftige Nerven verlaufen meist entlang der Blutgefäße.

Im festen, dicht gepackten Kollagen und im Bereich der Faserknorpelanteile (**Abb. 2**) finden sich keine Gefäße und kein Immunprodukt.

Die Übergangszone von Membrana synovialis und dichtem Bindegewebe des Meniskus ist recht scharf abgegrenzt (Grenzschicht zwischen 3 und 5 in **Abb. 2**). Man kann hier keine größeren Gefäße in den kollagenreichen und faserknorpelreichen Meniskusbereich einsprossen sehen. Hier werden lediglich einzelne Kapillaren sichtbar, ohne dass Immunprodukt auftritt.

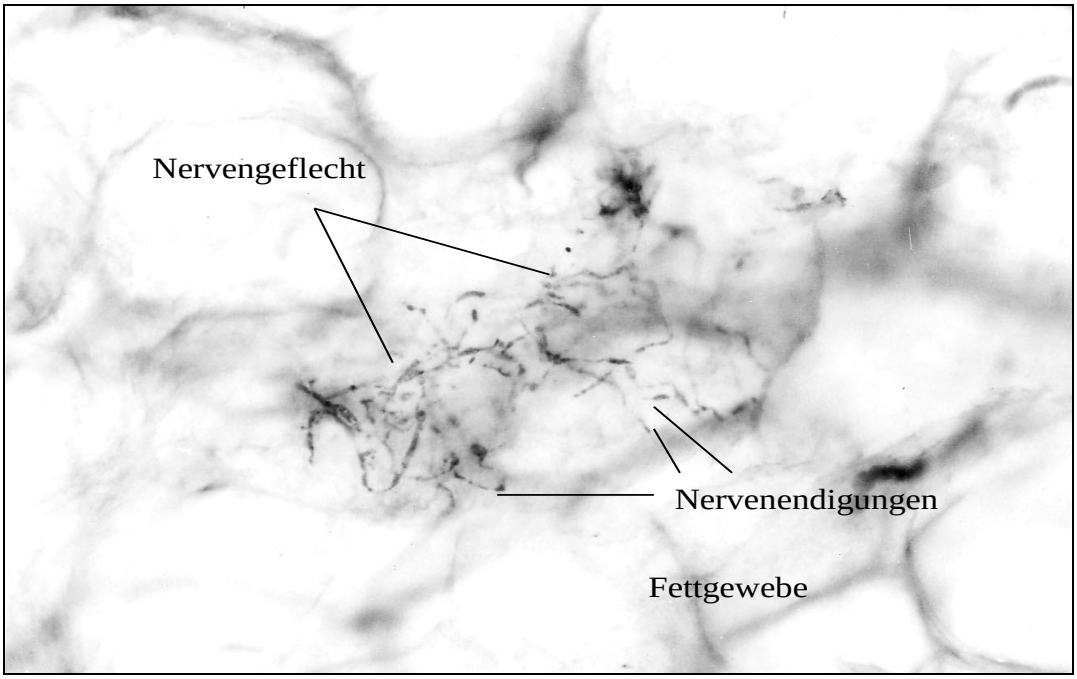

Abb. 32: CGRP-Nervenfasergeflecht umgeben von Fettzellen. Mehrere kolbige Nervenendigungen. Rechts unten: Kapillare angeschnitten mit Blutzellen. ABC-Technik.

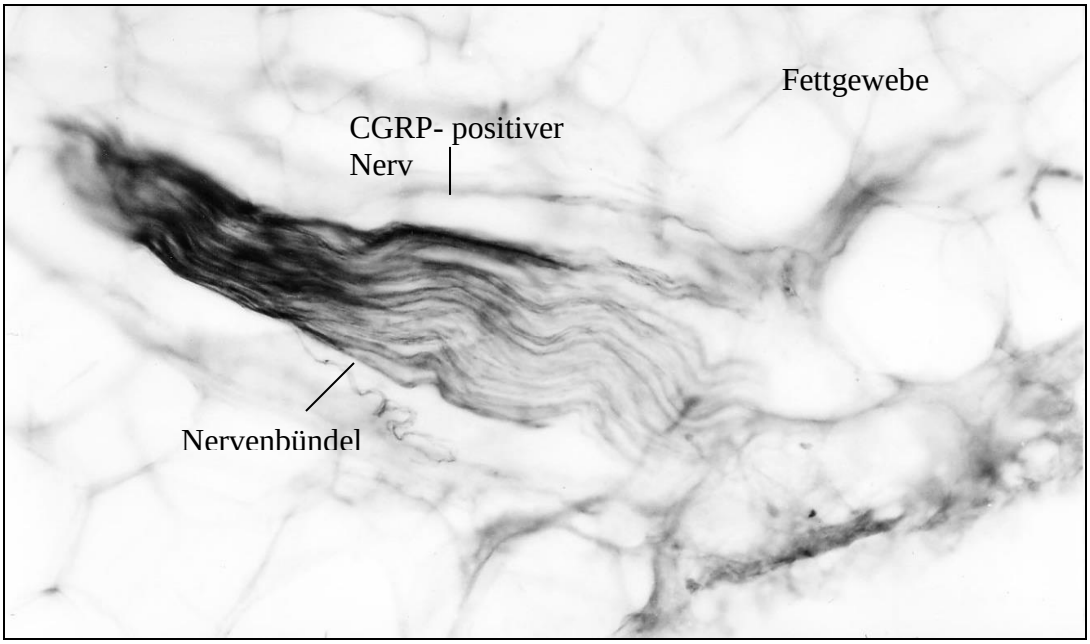

Abb. 33: Großer Nerv im Fettgewebe der Membrana synovialis des lateralen Meniskusregion, gibt ein gewundenes Nervenbündel bestehend aus zwei Nervenfasern nach unten in das Fettgewebe ab. ABC-Technik.

4.1.3.2. Verteilung der SP-immunopositiven Nervenstrukturen

Die Membrana synovialis weist viel SP-positives Immunprodukt auf. Die Nerven erscheinen zum Teil stark perlschnurartig geformt. Nervenbündel sind selten zu finden. Bei allen Patienten kann eine große Anzahl kräftiger Nerven in der Membrana synovialis nachgewiesen werden. Die Nerven verlaufen häufig entlang von Gefäßen, teilweise beidseitig. Nervenfasergeflechte treten an den äußeren Gefäßwänden auf. Sehr selten zeigt sich ein Nervengeflecht im lockeren Bindegewebe (**Abb. 36**) teilweise mit Nervenendigungen.

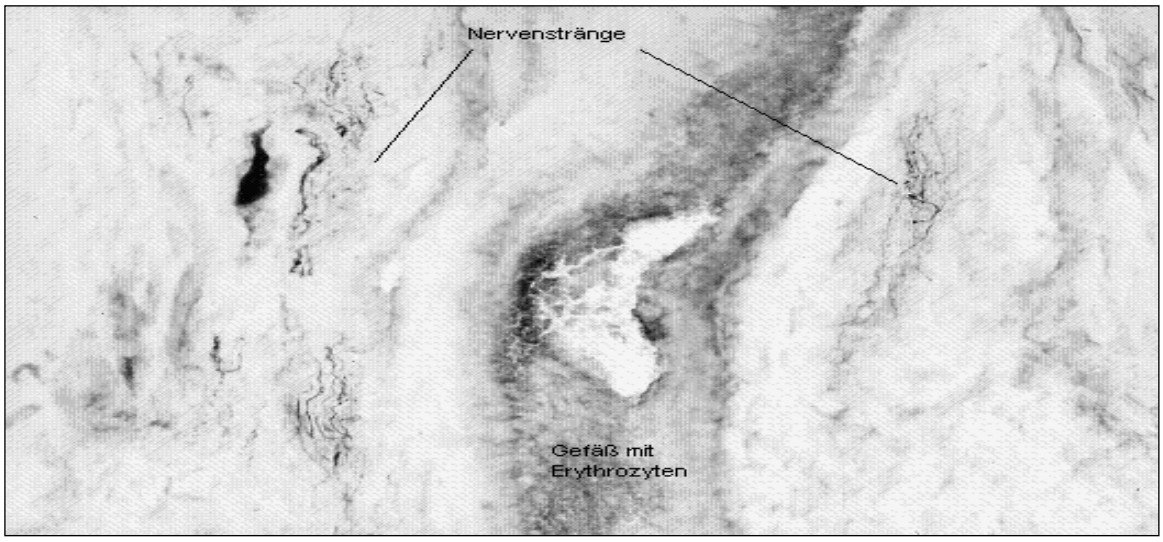

Abb. 34: Zwei SP-positive Nerven entlang eines größeren Gefäßes; die Nerven enthalten neben SP-positiven Fasern auch SP-negative Fasern, wodurch sich der relativ große Abstand der einzelnen Nervenfasern zueinander erklärt. ABC-Technik.

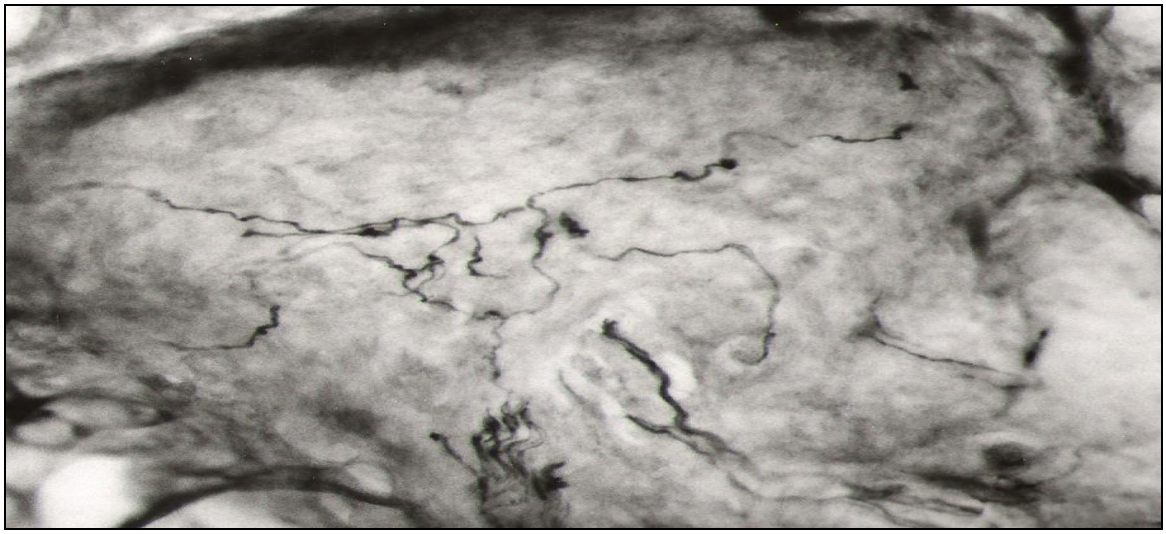

Abb. 35: SP-positives Nervengeflecht im lockeren Bindegewebe. ABC-Technik



Abb. 36: Zwei große teilweise SP-positive Nerven schräg angeschnitten im Bindegewebe des medialen Meniskus. Osteoarthrose. ABC-Technik.

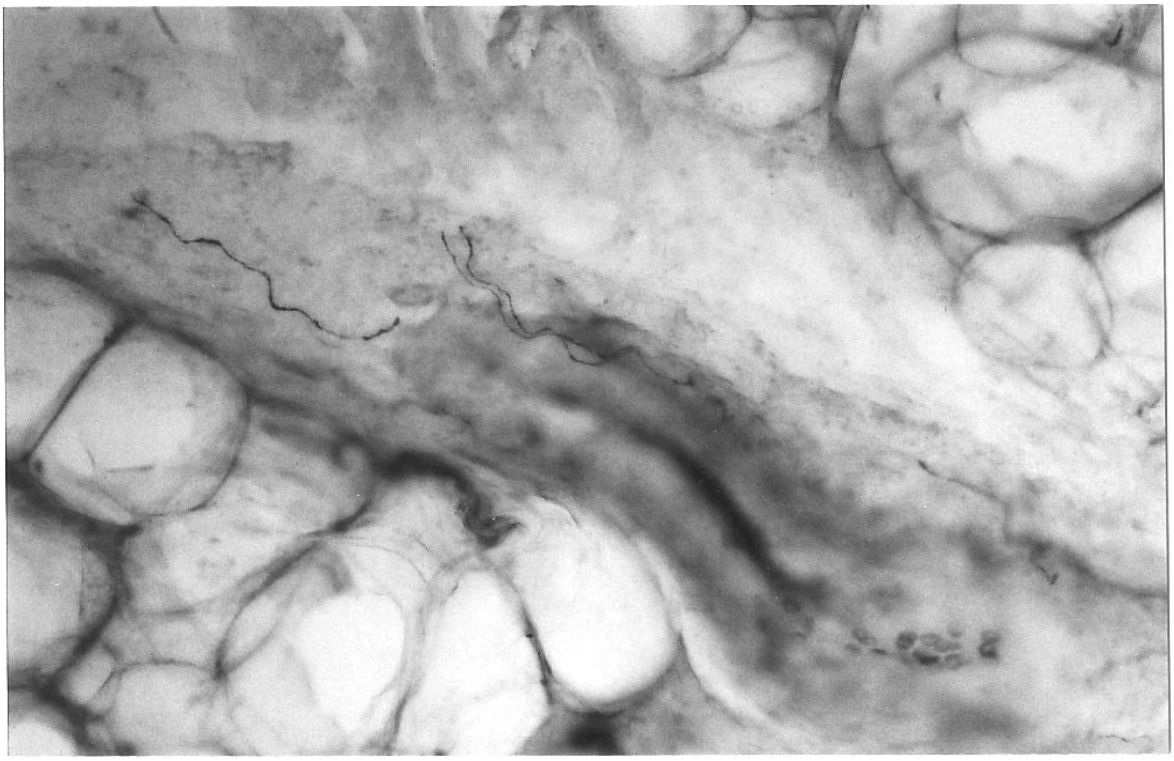

Abb. 37: Diagonal verlaufendes Gefäß, das begleitet wird von einem SP-positiven Nervenbündel und Nervenfasern mit möglichen Nervenendigungen mit endständig kolbenförmiger Auftreibung. Erythrozyten im rechten unteren Bildrand (ca. 7γm). Osteoathrose. Laterale Meniskusregion. ABC-Technik.

4.1.3.3. Verteilung des NK1-Rezeptors im Meniskusgewebe

In der Membrana synovialis der Meniskusregion kann eine granuläre Immunreaktion für den NK1-Rezeptor auf Nervenfasern, Nervenbündeln und Nerven bei allen Patienten mit bestehender Osteoarthrose beobachtet werden. Die NK1-positiven Nervenstrukturen verlaufen entweder mit Blutgefäßen, meist Arteriolen und Venolen, oder durch Fettgewebe und lockeres Bindegewebe. Die Verteilung der NK1-positiven Fasern, Bündel oder Nerven unterscheidet sich nicht wesentlich von der Verteilung der SP- und CGRP Strukturen. Der NK1-Rezeptor ist selten an der äußeren Membran der Schwannschen-Zellen der Nerven und häufiger auf den Axonen der Nervenfasern zu erkennen. Auf großen Gefäßen und Kapillaren kommt der NK1-Rezeptor nicht zur Darstellung. Typisch ist das fleckförmige, fein granulierte Erscheinungsbild der NK1-Rezeptoren auf dem Endothel. In der Fluoreszenzmethode erscheint der NK1-Rezeptor diffus granulär hell leuchtend. Es können weder morphologische noch quantitative Unterschiede zwischen medialer und lateraler Meniskusregion festgestellt werden.

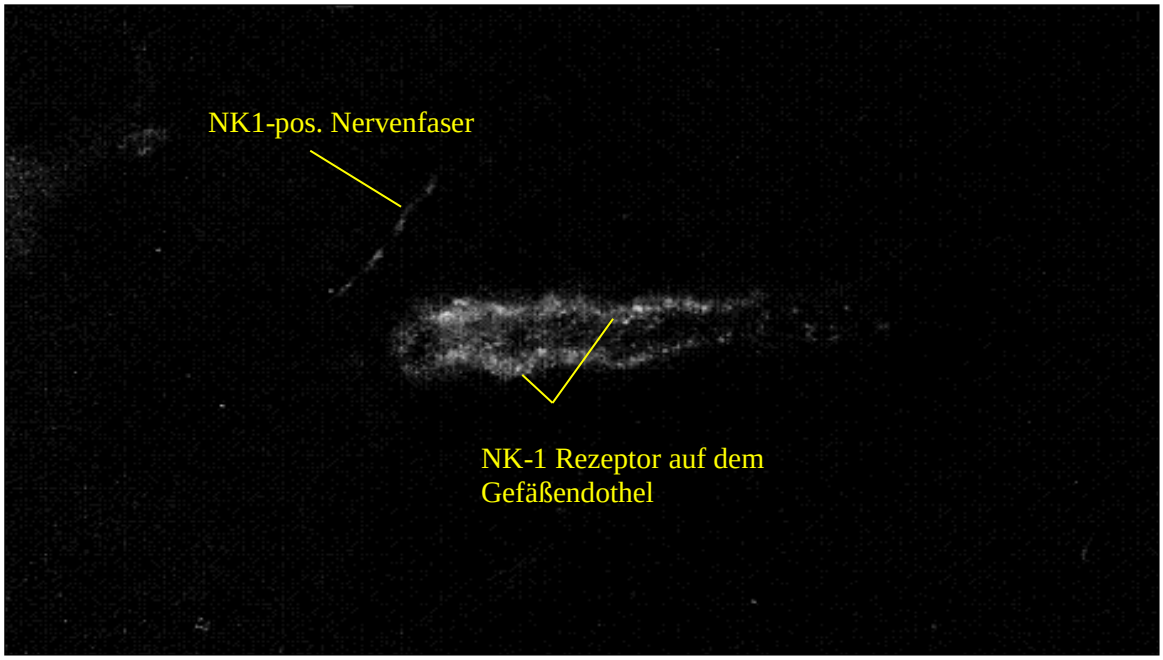

Abb. 38: Punktförmige NK1-Rezeptoren im Gefäßendothel eines schräg angeschnittenen größeren Gefäßes. Meniskusregion. Fluoreszenzmethode.

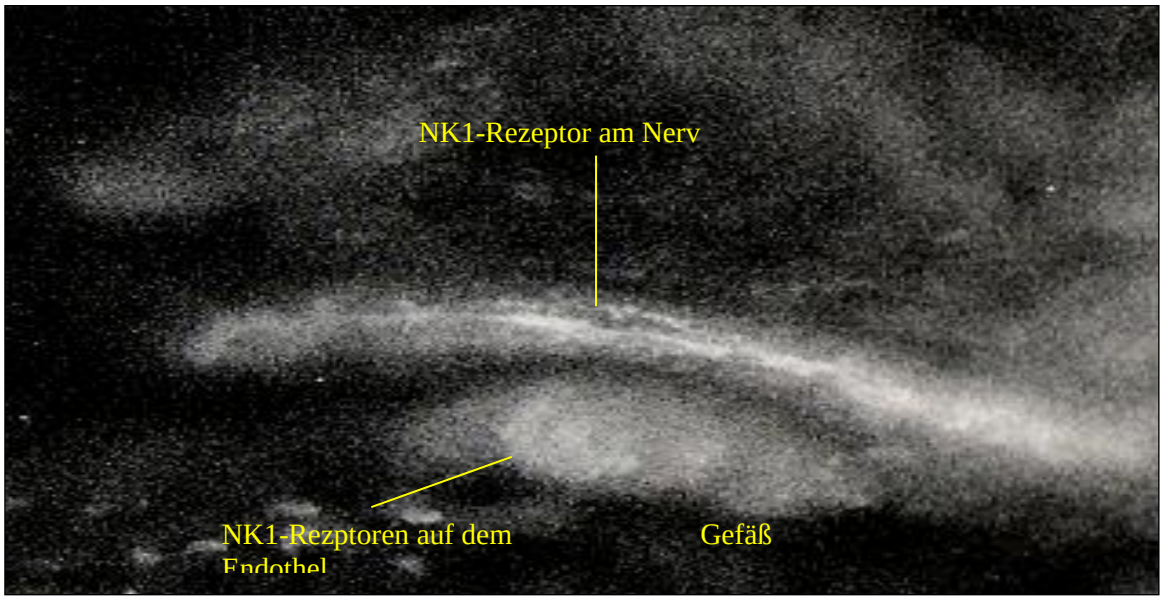

Abb. 39: Punktförmige NK1-Rezeptoren entlang eines Nerven und im Endothel eines parallel verlaufenden Gefäßes. Der Nerv hat strangförmigen Charakter, während das Endothel eher ein granuläres Muster aufweist. Meniskusregion. Fluoreszenzmethode.

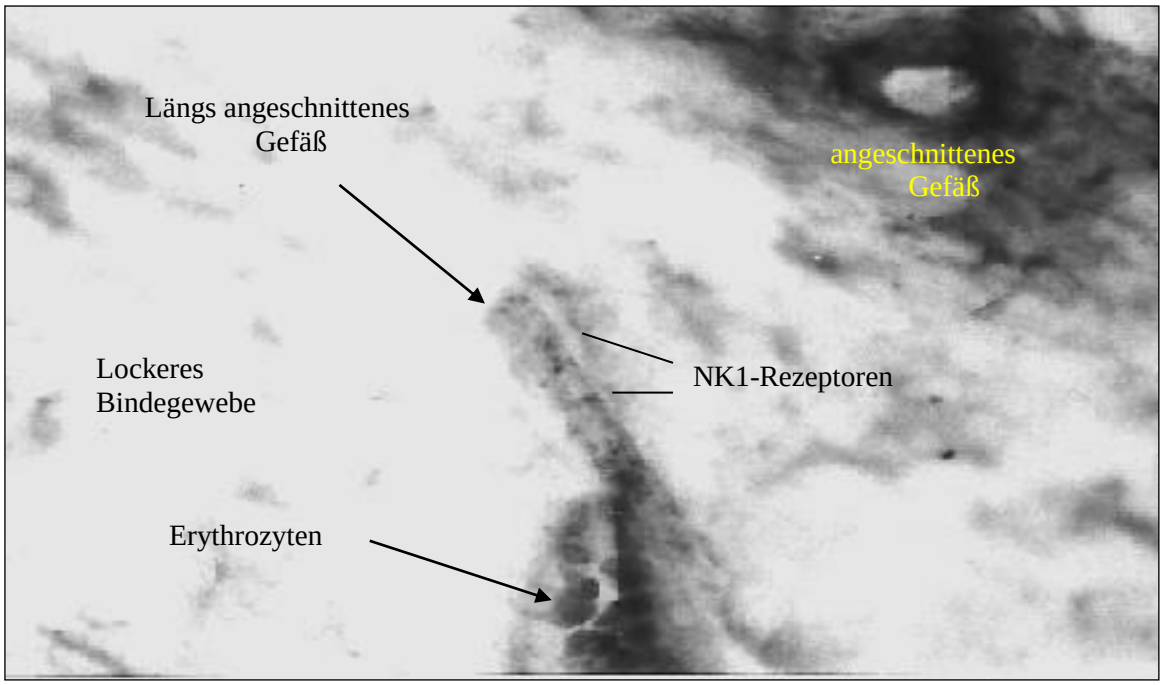

Abb. 40: NK1-Rezeptoren auf einem kleinen Gefäß. Erythrozyten zum Größenvergleich (7µm). Summation der NK1-Rezeptoren im quer geschnittenen Gefäß. ABC-Technik.

Die Interpretation der ABC-Färbungen wird im Meniskusgewebe durch die zahlreich vorhandenen elastischen Fasern oft erschwert. Auch sie färben sich unglücklicherweise mit dem verwendeten Antikörper an und suggerieren NK1-Rezeptor-positive Strukturen entlang der Axone.
Dieser Umstand macht die Fluoreszenzfärbungen zum Nachweis und zur Quantitätsbestimmung axonaler NK1-Rezeptoren notwendig.

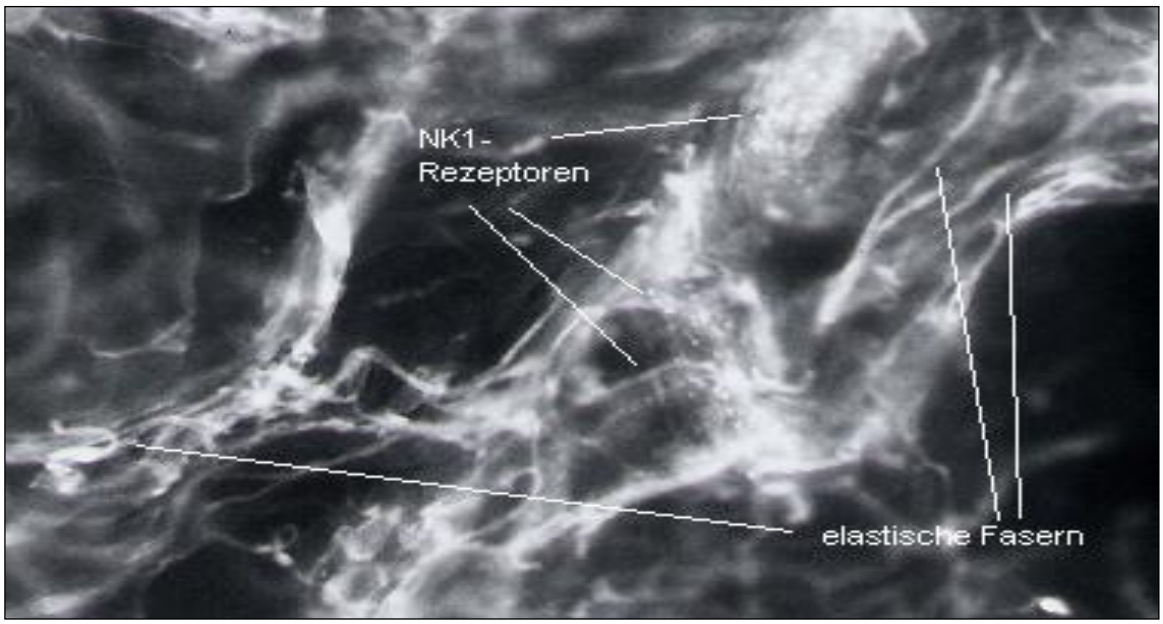

Abb. 41: Punktförmige NK1-Rezeptoren im Endothel am Meniskus in der Membrana synovialis. Dargestellt sind auch elastische Fasern, die sich mit anfärben und in der Meniskusregion häufig auftreten. Es besteht Verwechslungsgefahr mit axonal lokalisierten NK1-Rezeptoren. Die elastischen Fasern weisen im Vergleich zu den Nervenfasern ein glatteres und homogeneres Muster auf. Negativbild. ABC-Färbung.

4.1.3.4. Semiquantitative Auswertung der immunhistochemischen Untersuchung der Patienten mit Osteoarthrose

Für die Beurteilung der Entzündungsvorgänge ist neben der bisher durchgeführten qualitativen Betrachtung der Immunprodukte auch die quantitative Untersuchung notwendig. In **Tabelle 1** ist die Verteilung des Immunprodukts in den verschiedenen Geweben bei Patienten mit Osteo-arthrose aufgezeigt.

Patienten (Alter in Jahren)	Gewebe	CGRP	SP	NK1- Rezeptor
Pat. 1 (76)	Hoffa-Fettkörper	5	6	++ / +++
Pat. 2 (72)	Hoffa-Fettkörper	2	3	+
Pat. 3 (67)	Hoffa-Fettkörper	6	6	++
Pat. 1 (76)	ventro-mediale Kapsel	8	8	+ /++
Pat. 2 (72)	ventro-mediale Kapsel	7	7	++
Pat. 3 (67)	ventro-mediale Kapsel	8	9	+++
Pat. 1 (76)	ventro-laterale Kapsel	8	8	+ / ++
Pat. 2 (72)	ventro-laterale Kapsel	6	6	+
Pat. 3 (67)	ventro-laterale Kapsel	7	9	++
Pat. 1 (76)	medialer Meniskus	5	6	++
Pat. 2 (72)	medialer Meniskus	5	5	+
Pat. 3 (67)	medialer Meniskus	1	0	-
Pat. 1 (76)	lateraler Meniskus	5	8	++
Pat. 2 (72)	lateraler Meniskus	2	3	-
Pat. 3 (67)	lateraler Meniskus	8	9	++

Tabelle 1: Synopse der einzelnen Patienten bei Osteoarthrose des Knies und der untersuchten Gewebe mit entsprechender Immunaktivität.

Auffällig ist die proportionale Verteilung des Immunprodukts in den verschiedenen Geweben. Außer bei Patient 2 im lateralen Meniskus und Hoffa- Fettkörper sowie bei Patient 3 im medialen Meniskus findet sich recht viel Immunprodukt für CGRP und SP.

4.2. Immunprodukt im Gewebe von Patienten mit innenliegender Knieendoprothese (Gruppe 2)

Es ist Immunprodukt bei allen Patienten der Gruppe 2 nachweisbar. Bei diesen Patienten ist der Hoffa-Fettkörper bereits in der ersten Operation bei Implantation der Knieendoprothese entfernt worden oder ist narbig deformiert, wodurch eine immunhistochemische Untersuchung in dieser Geweberegion nicht durchgeführt werden kann.

Insgesamt findet sich deutlich weniger Immunprodukt als bei den Patienten mit Osteoarthrose. Die Immunprodukte erscheinen unter dem Mikroskop seltener und treten weniger deutlich hervor.

4.2.1. Verteilung von Immunprodukt im Kapselgewebe

Bei zwei Patienten ist dorsal mikroskopisch kein typisches Kapselgewebe mehr nachweisbar. Histologisch zeigt sich narbiges Gewebe mit Anteilen an Muskulatur, so dass bei der ersten Operation die dorsale Kapsel resiziert worden ist. Dabei zeigt sich in der Operation, dass das dorsale Kapselgewebe nur locker aufliegt, wodurch es leicht zu einer Ablösung kommen kann. Eine immunhistochemische Untersuchung dieses dorsalen Kapselgewebes findet nicht statt, da keine Vergleichbarkeit zu den Geweben der Patienten mit Osteoarthrose hergestellt werden kann.

Bei einem Patienten erkennt man dorsolateral noch Kapselgewebe mit Immun-produkt. Dieser Patient hat eine mediale Knieendoprothese erhalten, während das laterale Kniegelenk mit dem dazugehörigen Kapselgewebe belassen wurde.

4.2.1.1. Verteilung von CGRP-immunopositiven Strukturen

Das Immunprodukt für CGRP ist bei allen Patienten dieser Gruppe deutlich geringer ausgeprägt als bei Patienten mit Osteoarthrose. Es treten Nerven-fasern, Nervenbündel und vereinzelt Nerven auf, die in der Subintima meist im Bindegewebe und im Gefolge von Gefäßen verlaufen.

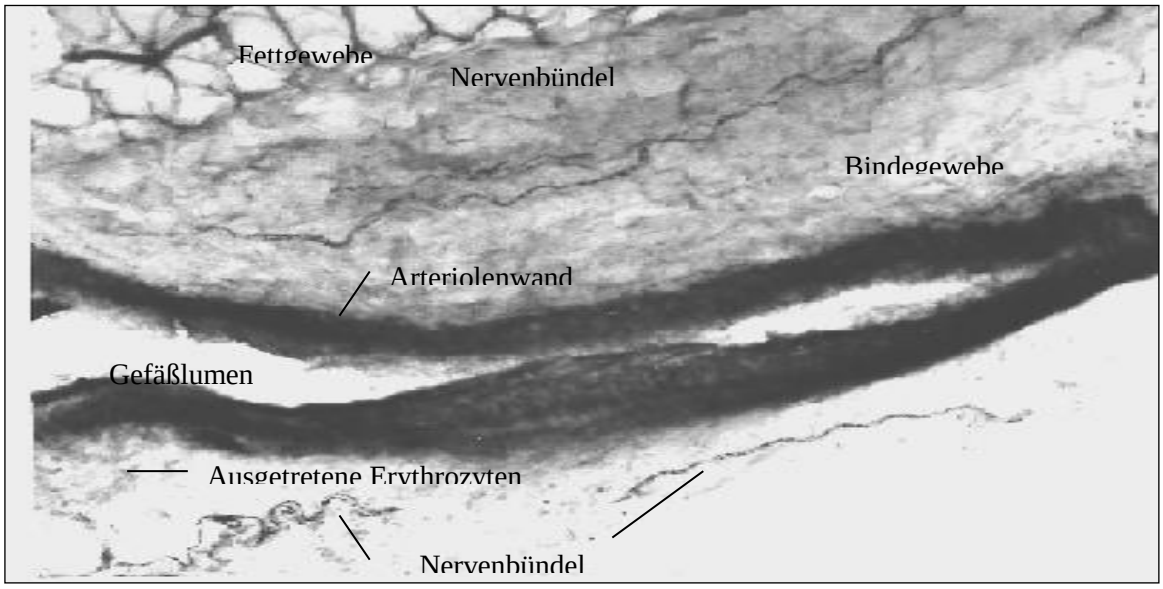

Abb. 42: CGRP-positive Nervenbündel entlang einer dickwandigen Arteriole. Kapselgewebe. Ventromediale Kapsel. ABC-Technik.

Ein ausgeprägteres Immunprodukt zeigt sich bei einer Patientin mit femoraler Lockerung eines bikondylären Knieoberflächenersatzes im ventromedialen Kapselbereich überwiegend in Form von Nervenfasern und Nervenbündeln.
Bei einem weiteren Patienten mit tibialer Lockerung eines medialseitigen unikondylären Knieoberflächenersatzes ist Immunprodukt ventromedial und dorsolateral zu beobachten, wobei hier eine ausgeprägtere Immunreaktivität in der dorsolateralen Kapsel im Vergleich zur ventromedialen besteht.

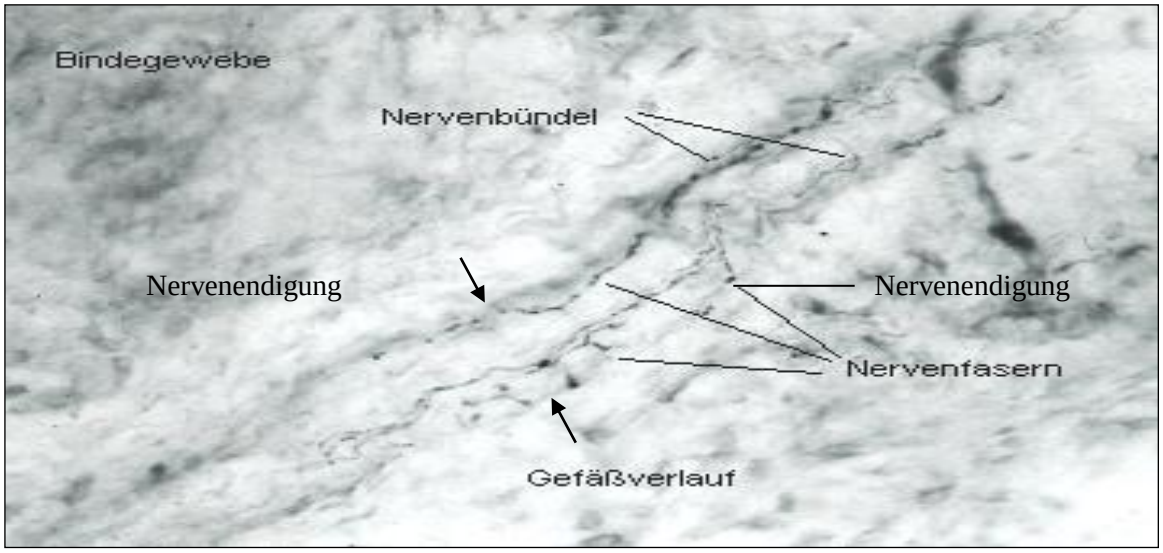

Abb. 43: CGRP- positive Strukturen entlang eines diagonal verlaufenden Gefäßes. Nervenbündel, Fasern, Nervenendigungen. ABC-Färbung.

Im Kapselgewebe einer Patientin mit fest im knöchernen Implantatlager verankertem, aber schmerzendem Knieoberfächenersatz sind insgesamt weniger immunopositive Neurone zu detektieren als im Kapselgewebe der anderen Patienten, bei denen nachweislich eine Lockerung der Endoprothese stattgefunden hat.
CGRP-immunopositive Nervenfasern, Nervenbündel und vereinzelt auch Nerven kommen in der inneren Schicht der Subintima der Kniegelenkkapsel zur Darstellung. Die Neurone verlaufen meist im Bindegewebe und entlang von Gefäßen. Größere Nerven erscheinen sporadisch an Gefäßen.

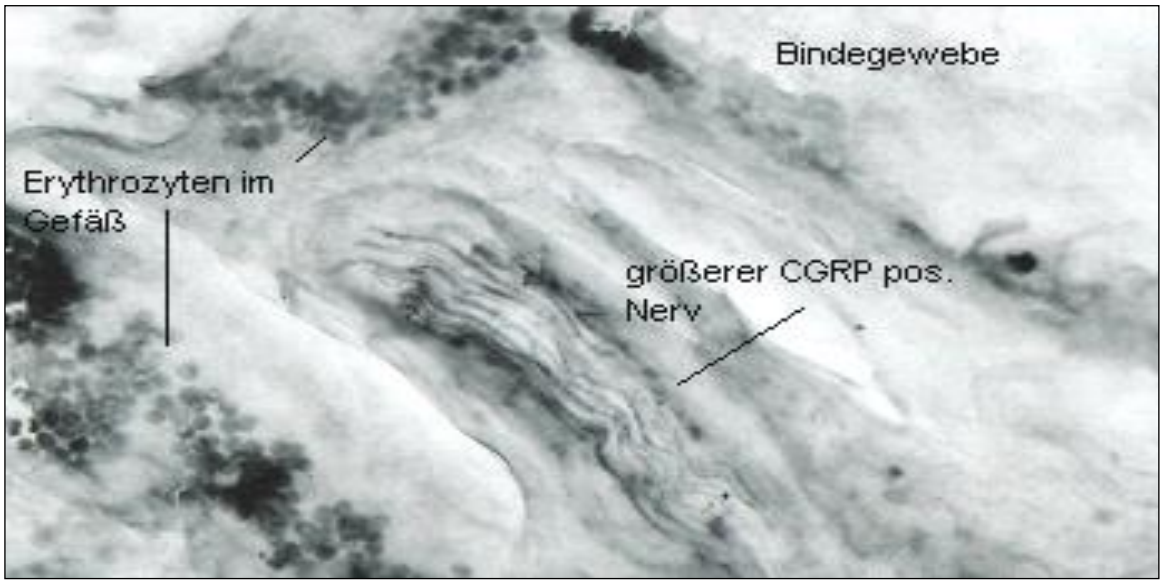

Abb. 44: CGRP-positiver Nerv in der Nähe von Gefäßen. Erythrozyten (Durchmesser: etwa 7 µm) innerhalb der Gefäße. Wechselpatient. ABC- Technik.

Teilweise sind auch kolbenförmige Endigungen der Nervenfasern zu beobachten. Die angefärbten Nervenfasern erscheinen teilweise sehr dünn und sind am ehesten der Gruppe III- oder lV-Fasern zugehörig.

4.2.1.2. Verteilung von SP- immunopositiven Nervenstrukturen

Ähnlich dem CGRP verteilt sich auch das Immunprodukt für SP in den einzelnen Gewebsanteilen der Patienten. In den Gewebeproben sind weniger SP- als CGRP-immunopositive Strukturen anzufinden. Es treten überwiegend

Nervenfasern und Nervenbündel auf, die sich im Bindegewebe und entlang der Gefäße befinden. Größere Nerven verlaufen hier an Gefäßen.



Abb. 45: Sich aufzweigendes SP-positivers Nervenbündel im lockeren Binde- und Fettgewebe eines Patienten mit innenliegendem Knieoberflächenersatz. Zwischen den einzelnen positiven Nervenfasern nicht sichtbare negative Fasern, die den Abstand zwischen den einzelnen Nerven erklärt. ABC-Technik.

4.2.1.3. Verteilung des NK1-Rezeptors im Kapselgewebe

Wie im Kapselgewebe der Patienten mit Osteoarthrose kann eine granuläre Immunreaktion auf kleinen peripheren Nervenbündeln und einzelnen Nervenfasern gefunden werden. Die nervalen Strukturen sind eingebettet in lockerem kollagenen Bindegewebe und Fettgewebe der Membrana synovialis. Zum Teil verlaufen sie geradlinig durch das Gewebe oder entlang von Blutgefäßen, meist Arteriolen. Eine fleckige Immunreaktion kann auf den Membranen der Endothelzellen der Venolen und Arteriolen beobachtet werden. Entsprechend dem Nachweis von SP und CGRP kann der NK1-Rezeptor im gleichen Gewebe dargestellt werden. Im Endothel von Venolen und Arteriolen zeigt sich der NK1-Rezeptor als fein granuläre, unscharf begrenzte, punktförmige Struktur unterschiedlich dicht gruppiert. Insgesamt ist die Anzahl der Gefäße und Neurone, die eine Immunreaktivität für NK1-Rezeptoren zeigen deutlich geringer als in den Kniegelenkkapseln der Patienten mit schmerzhafter Osteoarthrose.

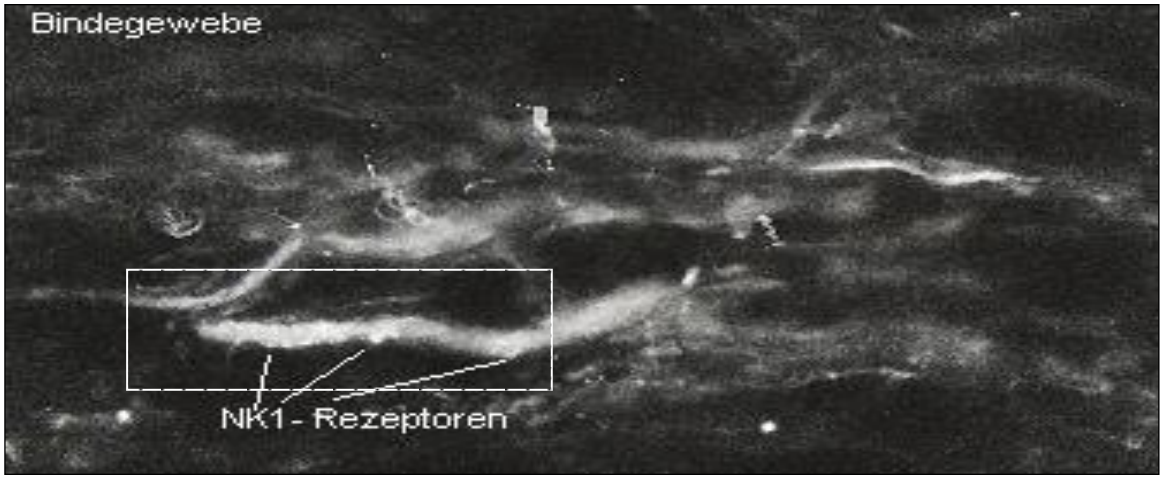

Abb. 46a: NK1-Rezeptor auf Gefäßendothel bei Wechselpatientin im Kapselgewebe. Fluoreszenzmethode.

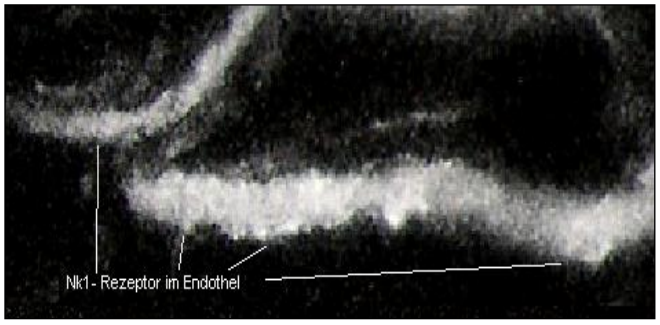

Abb. 46b: Ausschnittvergrößerung aus der **Abb. 47a**. Hier wird das granuläre Muster der dicht liegenden NK1-Rezeptoren deutlich. Wechselpatient. Fluoreszenzmethode.

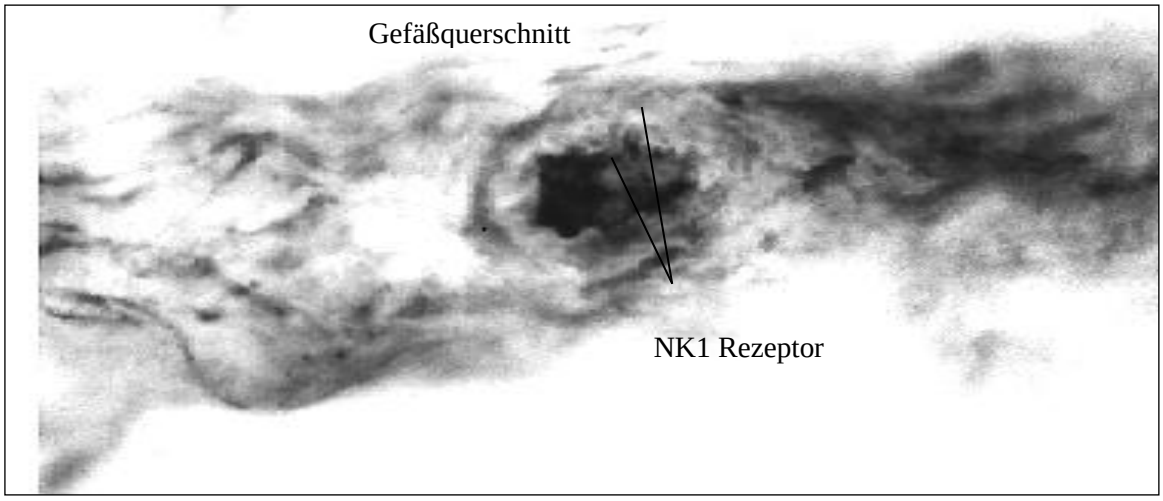

Abb. 47: Granulärer NK1-Rezeptor auf quer angeschnittenem Gefäß. Dunkle Färbung durch hohe Dichte der Rezeptoren. Kapselgewebe. ABC- Färbung.

4.2.4. Semiquantitative Auswertung der immunhistochemischen Untersuchung der Patienten mit fehlerhafter Endoprothese

Bei Wechselpatienten findet sich ebenfalls Immunprodukt für CGRP und SP. Es tritt jedoch wesentlich seltener auf als bei osteoarthrotisch verändertem Gewebe. Der NK1-Rezeptor lässt sich bei Patient 1 und 2 in geringer Menge nachweisen. Sehr wenig Immunprodukt weisen die lateralen Kapseln auf. Hier lag die Menge an NK1-Rezeptoren unter der Nachweisgrenze. Aufgrund der vorhergehenden Knieoperation findet sich weder Meniskusgewebe noch dorsales Kapselgewebe.

Patienten (Alter in Jahren)	Gewebe	CGRP-Immunprodukt	SP-Immunprodukt	NK1-Rezeptor
Pat. 1 (76)	mediale Kapsel	2	2	+
Pat. 2 (79)	mediale Kapsel	3	3	+
Pat. 3 (75)	mediale Kapsel	5	4	-
Pat. 1 (76)	laterale Kapsel	2	1	-
Pat. 2 (79)	laterale Kapsel	5	5	+
Pat. 3 (75)	laterale Kapsel	1	1	-

Tabelle 2: Synopse der einzelnen Patienten bei innenliegendem Knieimplantat und der untersuchten Gewebe mit entsprechender Immunreaktivität

4.3. Vergleich des Immunprodukts der Gruppe 1 und Gruppe 2

Beim Vergleich der Osteoarthrosepatienten mit den Patienten, die eine fehlerhafte Endoprothese haben, stellt man bei Osteoarthrose deutlich häufiger Immunprodukt fest. In beiden Gruppen zeigt sich in der Subintima des Kapselgewebes das meiste Immunprodukt. Besonders wenig Immunprodukt findet sich bei Patientin 1, die zwar starke Schmerzen im Knie verspürte, aber bei der intraoperativ eine Prothesenlockerung als Ursache der Schmerzen

ausgeschlossen werden konnte. Bei den Patienten der Gruppe 1 treten immunopositive Nervenstrukturen bezüglich Substanz P ähnlich zahlreich auf wie für CGRP. In der Gruppe 2 zeigt sich demgegenüber weniger SP als CGRP. CGRP und SP treten in Koexistenz auf, überall dort wo CGRP nachzuweisen ist, kommt SP proportional häufig vor.
Analog dazu findet sich der NK1-Rezeptor im Gewebe von Gruppe 1 und 2 meist in einem proportionalen Verhältnis. Demnach tritt auch der NK1-Rezeptor bei Patienten mit Osteoarthrose deutlich häufiger auf als bei Wechselpatienten.

5. Diskussion

In der vorliegenden Studie wird Gewebe des Kniegelenks von Patienten mit Osteoarthrose und mit implantierter Endoprothese immunhistochemisch untersucht. Letztere Patienten erhielten aufgrund einer Dysfunktion der Kniegelenkendoprothese einen Prothesenwechsel.
Gegenstand der Untersuchung sind die Neuropeptide, die in den hinteren Wurzelganglien von afferenten Nervenfasern produziert werden.
Immunhistochemisch wurden verschiedene Neuropeptide in den Spinalganglienzellen und dem Trigeminalganglion nachgewiesen. Nicht alle der nachgewiesenen Neuropeptide scheinen eine gleich bedeutende Rolle in der afferenten und efferenten Funktion der sensorischen Neurone zu spielen.
In den Arbeiten von Ju und Gibbins wurden die Substanz P und das CGRP als die wichtigsten Neuromodulatoren für die Transmission von noxischer Information oder Schmerzinformation beschrieben (Ju, 1987; Gibbins, 1987). Schließlich konnte nach elektrischer oder chemischer Stimulation von afferenten Nerven eine Ausschüttung von SP und CGRP aus den Nervenendigungen beobachtet werden (Holzer, 1988). Dort wirken sie im Gelenkgewebe als potente Modulatoren der Gelenkentzündung (Hanesch, 1997; Maggi, 1995). Somit spielen diese Peptide neben der „klassischen“ afferenten, nozizeptiven Funktion, auch eine wichtige Rolle als efferent- sekretorische Neuropeptide. Diese efferente Funktion wurde erstmalig in den neunziger Jahren in Versuchen an lebenden Ratten nachgewiesen, wobei proinflammatorische Effekte von SP und CGRP in Form von Plasmaextra-vasation und Vasodilatation am Kniegewebe dargestellt wurden und als aseptische Gelenkentzündung beschrieben wurde (Karimian 1994). Micevych

und Krüger vermuteten, dass Neuropeptide auch in regulierende und trophische Prozesse des normalen Gewebes eingreifen (Micevych und Krüger, 1992).
Zusammenfassend tragen die Neuropeptide einerseits zur Verarbeitung noxischer Reize bei und andererseits sind sie eine wichtige Komponente bei der Ausbildung einer aseptischen Gelenkentzündung.
Aufgrund der prominenten Bedeutung von CGRP und SP innerhalb der Entzündungsabläufe im Gewebe des Kniegelenks sind diese Neuropeptide ins Zentrum der durchgeführten immunhistologischen Untersuchungen gerückt.
Neben der Darstellung dieser Botenstoffe ist die Verteilung der Rezeptoren im Gewebe und somit der Wirkungsort dieser Substanzen von besonderem Interesse.
In den neunziger Jahren war es erstmals gelungen, drei Tachykininrezeptoren, Neurokinin1, 2 und 3, genetisch zu definieren (Buell, 1992; Gerard, 1991). Der menschliche NK1-Rezeptor besteht aus Proteinen mit extrazellulären (E1-E3) und cytoplasmatischen (C1-C3) Bindungsstellen der Tachykinine, den sogenannten Domänen (Pennefather, 2004). Nach Bindung eines Tachykinins, zum Beispiel Substanz P, an eine Domäne kommt es zur Auslösung einer intrazellulären Kaskade, die zu einer Reizantwort führt. Die Substanz P verfügt über die stärkste Affinität zum NK1-Rezeptor im Vergleich zu den anderen Tachykininen wie NKA und NKB (Maggi, 2000).
Somit erscheint es sinnvoll, bei der Suche nach dem Wirkungsort des Neuropeptids die Verteilung des NK1-Rezeptors im Gewebe darzustellen. Die gewonnenen Gewebeproben aus den Kniegelenken sind bezüglich der Verteilung von CGRP, Substanz P und dem NK1-Rezeptor untersucht worden, um weitere Informationen zum Pathomechanismus des schmerzenden Kniegelenks bei Osteoarthrose und bei Patienten mit innenliegender Knieendoprothese zu gewinnen.

Verteilung der SP- und CGRP- immunopositiven Nervenstrukturen im Gewebe des Kniegelenkes:

In Geweben des arthrotischen Kniegelenkes befinden sich SP- und CGRP-immunopositive Nervenstrukturen mit hoher Dichte. Im Kapselgewebe von

funktionsgestörten Knieendoprothesen, zeigt sich ebenfalls ein positives Immunprodukt für SP und CGRP, das aber deutlich geringer ausgeprägt ist als bei osteoarthrotischen Kniegelenken. Die genannten immunopositiven Nervenstrukturen sind erstmalig in Geweben von Patienten mit fehlerhaften Implantaten des Knies dargestellt worden. In einem Fall wurde das Kapsel-gewebe des Knies bei festsitzendem Implantat untersucht. Die Patientin klagte trotz radiologisch nicht gelockerter Endoprothese über ausgeprägte Schmerzen. In diesem Fall zeigt sich das Immunprodukt für SP und CGRP nur sehr spärlich.

Von Interesse ist neben der allgemeinen Dichteangabe des Immunprodukts auch dessen anatomische Lage und Verteilung im Gewebe des Kniegelenks.

Hierzu konnte in verschiedenen morphologisch orientierten Studien das Verteilungsmuster der SP- und CGRP-positiven Nervenstrukturen an Kniegelenken von Katzen (Hanesch, 1991), Ratten (Grönblad, 1985) und Menschen (Mapp, 1990) beschrieben werden. Nach retrogradem Anfärben der afferenten Nervenfasern des Kniegelenks der Katze mit „fast blue“ zeigen sich mittels immunhistochemischem Nachweisverfahren ein Drittel der afferenten Nervenfasern als SP und CGRP positiv. Neuropeptidhaltige afferente Nervenfasern werden nicht nur in der Kniegelenkschleimhaut nachgewiesen, sondern auch in anderen Knieanteilen wie den Seitenbändern, dem Periost, dem vorderen und hinteren Kreuzband, dem Hoffa-Fettkörper sowie den Menisken von Katzen, Ratten und Menschen (Grönblad, 1985; McDougall, 1997; Witonski, 1999).

In dem untersuchten Gewebe findet sich im Hoffa-Fettkörper der Patienten mit bestehender Osteoarthrose des Kniegelenkes ein intensives Immunprodukt für SP und CGRP. In der Feinstruktur zeigen sich überwiegend Einzelfasern und Nervenbündel, die leicht geschwungen zwischen den Fettzellen oder entlang kleiner Blutgefäße verlaufen. Kleine Nerven verzweigen sich in mehrere Nervenbündel und Nervenfasern. Große Nerven stellen sind selten und verlaufen dann überwiegend entlang größerer Gefäße. Regional fallen Einzelfasern auf, deren Form teilweise perlschnurartig imponieren. In einer von Witonski und Wagrowska-Danielewicz publizierten Studie wurden ähnliche morphologische Befunde im Hoffa- Fettkörper bezüglich SP-immunopositiver sensorischer Nervenfasern gefunden (Witonski, 1999). Die Autoren beschreiben eine

signifikante Korrelation zwischen Häufigkeit der immunopositiven Strukturen und dem Symptom des „vorderen Knieschmerzes“.

In der vorliegenden Studie sind die SP- und CGRP-immunopositiven Afferenzen sowohl in der Gelenkkapsel der Patienten mit bestehender Osteoarthrose als auch der Patienten mit innenliegendem Knieimplantat hauptsächlich im Bereich der Membrana synovialis zu finden. Dort wiederum in erster Linie im subintimalen, gefäßreichen, lockeren Bindegewebe. Im Gegensatz dazu zeigt sich im zellreichen Intimagewebe und in der Membrana fibrosa mit ihrem festen kollagenen Bindegewebe nahezu kein Immunprodukt. Im inneren Bereich der Membrana synovialis, der Subintima, ist das Immunprodukt stärker ausgeprägt als im äußeren Anteil. Die Nervenfasern verlaufen zeitweilig recht gradlinig durch das Bindegewebe, meistens jedoch mehr oder minder geschlängelt. Teilweise sind die Nervenfasern sehr weit bis in die kolbenförmigen Nervenendigungen zu verfolgen. Die verschiedenen Nervenstrukturen sind häufig in der Nähe von Gefäßen und folgen ihrem Verlauf. Vereinzelt winden sich Nervenfasern und kleine Nervenbündel eng an äußere Gefäßwände von kräftigeren Arteriolen oder Venolen. Die Nervenbündel sind vereinzelt auch eigentümlich spiralenförmig angeordnet (**Abb. 25c**), was möglicherweise nur durch eine Artefaktbildung zu erklären ist.

Der hier häufig nachgewiesene enge anatomische Kontakt zwischen immun-histologisch darstellbaren Nervenstrukturen zu den Gefäßstrukturen könnte erklären, wieso den Neuropeptiden eine potente Wirkung als Modulatoren der aseptischen Gelenkentzündung zugeschrieben wird. Einerseits wird die Entzündung vermittelt über eine postkapilläre Steigerung der Gefäß-permeabilität und andererseits über vasodilatierende Effekte mit einer direkten Wirkung der Neuropeptide auf die glatten Muskelzellen der Arteriolen (Gibbins, 2003; Uddmann, 1986). Im Gelenkkapselgewebe, dem Hoffa-Fettkörper und der den Menisken angrenzenden Membrana synovialis der Patienten mit bestehender Osteoarthrose des Kniegelenkes und dem Kapselgewebe der Kniegelenke, die versagt hatten, ist eine unmittelbare Nähe der Nervenendigungen von SP- und CGRP-immunopositiven Fasern an der äußeren Gefäßwand großer Arteriolen oder Venolen zu beobachten. Einzelne Nervenendigungen lassen sich als kolbenförmige Auftreibung identifizieren. Die Nähe der neuropeptidhaltigen

Nervenfasern zu Blutgefäßen ist bereits von anderen Autoren beschrieben worden (Heppelmann, 1997; Witonski, 1999). An den Gefäßen bewirkt das Neuropeptid SP über seine Wirkung auf postkapilläre Endothelzellen eine Steigerung der mikrovaskulären Permeabilität, was zu einem ödematösen Anschwellen der Gelenke führt. Das CGRP gilt als potenter Vasodilatator und steigert durch die vermehrte Perfusion die lokale Gewebstemperatur. Die Effekte sind als klassische Entzündungsreaktion zu verstehen (Brain, 1988; Uddmann, 1986). Zudem konnte von Brain nachgewiesen werden, dass die Neuropeptide der afferenten Nerven eine Rolle bei der Wiederaussprossung von Blutgefäßen während der Wundheilung spielen (Brain, 1997). Das könnte bedeuten, dass auch umgekehrt das Vorhandensein von afferenten neuropeptidproduzierenden Nerven, in dessen Nähe eine Gefäßaussprossung entstehen kann, das Phänomen der anatomischen Nähe der beiden Strukturen zusätzlich erklären könnte. Interessant ist in diesem Zusammenhang auch der Nachweis des NK1- Rezeptors auf dem Gefäßendothel im Gewebe, in dem auch CGRP und SP nachzuweisen ist. Der Zusammenhang zwischen Immunprodukt und der Lokalisation des NK1-Rezeptors wird später diskutiert.

Alle Patienten dieser Studie mit Osteoarthrose des Kniegelenks zeigen im Gewebe der Gelenkkapsel, dem Hoffa-Fettkörper und in den Menisken ein ausgeprägtes Immunprodukt für SP und CGRP. Dabei ist die Dichte des Immunprodukts im Bereich der medialen vorderen Kapsel vergleichbar stark ausgeprägt wie bei der lateralen vorderen Kapsel. Ein entsprechendes Kontrollgewebe von gesunden Gelenken kann nicht untersucht werden, da die intravitale Gewinnung von gesundem menschlichen Gewebe ethisch nicht vertretbar ist. Es ist allerdings davon auszugehen, dass die bestehende Gonarthrose eine Hochregulierung des Immunproduktes verursacht. Es deuten verschiedene Untersuchungen darauf hin, dass in gesunden Gelenken generell ein geringerer Nachweis der Neuropeptide besteht, zumal niedrigere Neuropeptidkonzentrationen in der synovialen Gelenkflüssigkeit im Vergleich zu entzündetem Gewebe nachzuweisen sind (Kirker- Head, 2000; Fortier, 1997). In einer Parallelstudie konnte eine Hochregulierung des SP- und CGRP-Immunprodukts bei Hüftarthrose eindeutig gezeigt werden (Saxler, 2006).

Bezüglich der Verteilung des Immunprodukts im Gewebe zeigen sowohl Hanesch

als auch Tamura bei Untersuchungen an akut entzündeten Kniegelenkkapseln von Hunden und Katzen eine höhere Anzahl CGRP- positiver als SP-positiver Nervenstrukturen (Hanesch, 1991; Tamura, 1998). Analog dazu sind im Gewebe der Gelenkkapsel der Knie unserer Patienten mit inneliegendem endoprothetischem Ersatz die CGRP-immunopositiven Nervenstrukturen häufiger zu identifizieren als die SP-positiven. Dagegen ist in den Geweben der Patienten mit Osteoarthrose des Kniegelenks das Immunprodukt für beide Peptide nicht unterschiedlich stark ausgeprägt. Ein Erklärungsansatz könnte die unterschiedliche Art der Entzündung sein, die den Untersuchungen an Tier und Mensch zugrunde liegt. Bei den an Tiermodellen gezeigten entzündlichen Veränderungen handelt es sich um eine bewusst induzierte akute Entzündung des Gewebes, so dass die Verteilung der Immunprodukte eher als „Akutmodell“ anzusehen ist (Bulling, 2001; Hanesch, 1993). Das Gewebe osteoarthrotischer Patienten ist seit Jahren einem degenerativ, entzündlichen Prozeß unterworfen. Eine variable Hochregulierung der einzelnen Immunprodukte in Abhängigkeit zur Krankheitsdauer ist anzunehmen.

Im Meniskusgewebe kann nur in der keilförmigen Fortsetzung der Membrana synovialis eine Durchblutung nachgewiesen werden. Im direkten Randbereich des bindegewebig, knorpeligen Meniskus finden sich bis auf einzelne Kapillaren keine größeren Gefäße, die aus der angrenzenden, gut durchbluteten und mit reichlich Nervengewebe versorgten Membrana synovialis einsprossen. Immunopositive CGRP- oder SP-Nervenstrukturen lassen sich im Meniskus selbst nur im keilförmigen lockeren Bindegewebe darstellen. Diese morphologischen Befunde bezüglich der Innervation des Meniskus mit neuropeptidhaltigen Nervenfasern stehen im Einklang zu einigen in der Literatur veröffentlichten Ergebnissen, wonach verschiedene Autoren ein positives Immunprodukt für SP und CGRP im gut vaskularisierten Randbereich der Menisken beschreiben (Gray, 1999; Grönblad, 1985; Hukkanen, 1992). Dies ist in den Arbeiten von Gray und Mine mit entsprechendem Bildmaterial dokumentiert (Gray, 1999; Mine, 2000). Das lockere Bindegewebe, welches die immunopositiven Strukturen aufweist, ist als Ausläufer der Membrana synovialis anzusehen. Der breite Meniskusrandbereich wäre für eine Ernährung allein auf der Basis der Diffusion aus der Synovia zu breit. Der schmale, innere Bereich des Meniskus, der allein aus festem Bindegewebe mit

wechselhaften knorpeligen Anteilen besteht, weist keine Blutgefäße oder Nervenstrukturen auf und ist auf die Versorgung aus der Synovia angewiesen. Aber auch in der Synovia lassen sich die Neuropeptide CGRP und SP nachweisen. Welche Bedeutung das im einzelnen auf den Knorpel und den knorpeligen Anteil des Meniskus besitzt ist noch nicht geklärt. Entsprechende entzündliche Veränderungen sind jedoch auch aufgrund der guten Diffusionsfähigkeit der Neuropeptide denkbar (Scotland, 1999). Möglich wäre eine ödematöse Schwellung des knorpeligen Gewebes als Basis für die osteoarthrotischen Zerstörungsvorgänge an diesen Strukturen.

In Abhängigkeit vom Grad der Inflammation des Gelenks sind innerhalb der Gelenkflüssigkeit Neuropeptide bereits nachgewiesen worden (Fortier, 1997). Durch schmerzbedingt fehlende Be- und Entlastungsvorgänge am Meniskus kann das Organ durch Mangelversorgung zusätzlichen Schaden nehmen.

Die Membrana synovialis im Bereich der Basis des Meniskus weist sehr viel Immunprodukt für SP und CGRP auf und gleicht somit den Verhältnissen anderer Kapselregionen. Es finden sich große Nerven im Verlauf von Gefäßen. Auf kräftigen arteriellen Gefäßen zweigen sich Nervenbündel in Nervenfasern auf. Einige kolbenförmige Nervenendigungen kommen zur Darstellung. Im lockeren Bindegewebe der Membrana synovialis zeigt sich ein Nervengeflecht, in dem dicht gruppierte Nervenfasern das Gewebe in alle Richtungen innervieren. Kleine und auch kräftige Nerven verlaufen meist entlang der Blutgefäße.

Insgesamt ist das Immunprodukt für SP- und CGRP in Geweben von Patienten mit inneliegendem Knieimplantat deutlich geringer ausgeprägt als das der Patienten mit bestehender Osteoarthrose. Im Bereich der hinteren Gelenk-kapsel ist kein Immunprodukt (**Tabelle 2**) zu finden, da die Kapsel während der Primärimplantation bereits resiziert wurde. In den histologischen Unter-suchungen ist dann anstelle von Kapselgewebe Narbengewebe oder Muskulatur zu sehen. Möglicherweise kann auch eine vordere Synovektomie des vorherigen Operateurs das Immunprodukt entscheidend beeinflussen.

Bei einem Patient mit fest sitzender Endoprothese des Kniegelenks findet sich trotz starker Gelenkschmerzen nur ein geringes Immunprodukt für SP und CGRP. Ein echtes Versagen einer Knieendoprothese, wie die Lockerung aus dem knöchernen Implantatbett, scheint demnach also eher zur Nachweisbarkeit

neuropeptidhaltiger Nervenstrukturen zu führen.

Bei einem Patient (Pat.1, **Tabelle 2**) ist bei gelockerter medialer Knieschlittenendoprothese insbesondere im lateralen Kapselbereich ein positives Immunprodukt für SP und CGRP nachweisbar. Ursächlich hierfür könnte zum Einen die klinisch, radiologisch und während der Operation festgestellte initiale Gonarthrose des lateralen Kompartments sein, zu Anderen aber auch die Endoprothesenlockerung. Aus der vorliegenden Studie lässt sich eine Tendenz dafür erkennen, dass die Lockerung einer Knieendoprothese zu einem Anstieg des Immunproduktes führt, aber weitere Untersuchungen mit größeren Fallzahlen müssten diese Hypothese erhärten.

Verteilung des NK1-Rezeptors im Gewebe des Kniegelenkes

Substanz P hat unter den Tachykininen die stärkste Affinität zum Neurokinin 1-Rezeptor. Seine Lokalisation im Gewebe lässt wichtige Schlüsse auf die Wirkung von Substanz P zu. Der NK1-Rezeptor ist bereits sowohl im zentralen Nervensystem einschließlich dem Rückenmark als auch im peripheren Gewebe beschrieben worden. Bisher wurde der NK1-Rezeptor erstmalig im menschlichen Hüftgewebe in einer Parallelstudie nachgewiesen (Saxler, 2005).

Im Falle einer schmerzhaften Gelenkentzündung bewirkt Substanz P über den NK1-Rezeptor im Hinterhorn des Rückenmarks eine Steigerung der Sensibilität der zentralen Neuronen, das sogenannte "Wind-up-Phänomen". Nach mechanischer Sensibilisierung demonstrierte McDougall und Pawlak die Aktivierung von SP und des NK1-Rezeptors im Kniegelenkgewebe (McDougall, 2001). Damit scheint der NK1-Rezeptor bei der Entstehung und Aufrechterhaltung des chronisch-entzündichen Gelenkschmerzes auf peripherer Ebene und auf Ebene des Rückenmarks eine wichtige Rolle zu spielen (Keeble, 2004).

Immunprodukt für CGRP und SP lässt sich häufig entlang von Gefäßstrukturen nachweisen. Hier sieht man teilweise auch den direkten Kontakt der Nervenendigungen von CGRP- und SP-Nervenfasern mit der Wand großer Artheriolen als Hinweis für die Wirkung an den Gefäßen. Analog dazu finden sich NK1-Rezeptoren im Endothel von Arteriolen und Venolen. Die kolbenförmigen Nervenendigungen bestehen überwiegend an Außenwänden größerer Arteriolen und Venolen, während sich der NK1-Rezeptor an kleinen Venolen und Arteriolen

nachweisen lässt.

Möglich wäre eine Ausschüttung der Substanz P in den arteriellen Schenkel und Transport des Stoffes via Diffusion in das Gefäß. Von dort ist der Weitertransport über die Blutbahn zum Zielorgan, dem NK1-Rezeptor, mit konsekutiver Vasodilatation in den Arteriolen und Plasmaextravasion in den Venolen denkbar. Kummer hat 1999 an Versuchen mit Ratten die glatten Muskelzellen von Arteriolen als Zielorgan für Substanz P identifiziert und leitet darüber die vasodilatative Wirkung ab (Kummer, 1999, Dimitriadon, 1992). Die Regulation der Plasmasextravasation wird den Venolen zugeschrieben (Dimitriadon, 1992). Eine gute Diffusionseigenschaft der Substanz P, wie sie für die Passage durch die Gefäßwand notwendig ist, wurde bereits belegt (Scotland, 1999).

Erstmalig wird in der vorliegenden Studie der Neurokinin 1-Rezeptor im menschlichen Kapselgewebe und Meniskusgewebe bei bestehender schmerzhafter Osteoarthrose des Kniegelenks dargestellt. Immunprodukt für NK1-Rezeptoren wird auf kleinen Nerven, Nervenbündeln und Nervenfasern beobachtet, die häufig Arteriolen und Venolen begleiten. Die für den NK1-Rezeptor positiven neuralen Strukturen verlaufen teilweise geradlinig durch Fett- oder Bindegewebe und sind hauptsächlich im subintimalen lockeren Bindegewebe lokalisiert. Im Kapselgewebe des Knies ist der NK1-Rezeptor auf den Axonen und den äußeren Membranen der Schwannschen-Zellen lokalisiert. Ein fleckiges Muster mit positiver Immunreaktivität für den NK1- Rezeptor kann in der Wand einiger Venolen und Arteriolen auf den Membranen von Endothelzellen beobachtet werden.

In der inneren Schicht der Membrana synovialis des Kapselgewebes zeigt sich der Rezeptor am häufigsten.

Im faser- und knorpelreichen Anteil des Meniskus ist der NK1-Rezeptor nicht nachzuweisen (**Abb.2:** Punkt 1-3). In der angrenzenden, mit dem Meniskus verwachsenen Membrana synovialis, die anatomisch der Gelenkkapsel zuzuordnen ist, zeigen sich dagegen bei Patienten mit Osteoarthrose reichlich NK1-Rezeptor (**Abb.2:** Punkt 4). Dies gilt auch für die keilförmige Fortsetzung der Membrana synovialis in den Mensikus (**Abb. 2:** Punkt 5).

Auf den Axonen und selten auch auf den Schwannschen-Zellen ist ein positives Immunprodukt auf Nervenbündeln, Nervenfasern und auf kleinen Nerven zu

sehen. Der Verlauf dieser neuralen Strukturen ist geradlinig durch das Bindegewebe hindurch oder entlang von Blutgefäßen zu beobachten. In der Venolenwand auf den Membranen der Endothelzellen zeigt ein kleinfleckiges Muster den NK1-Rezeptor an.

Auch im Hoffa-Fettkörper ist der NK1-Rezeptor an Endothelzellen von kleinen Gefäßen und auf Neuronen zu finden. Der Rezeptor imponiert fein granuliert in der Endothelschicht von kleinen Gefäßen. Überwiegend verlaufen die für NK1-Rezeptoren positiven Nervenstrukturen im Fettgewebe unabhängig von der Gewebsschicht. Der Verlauf der NK1-rezeptorpositiven Neurone ist meist geschlängelt, wobei es zu Aufzweigungen kommen kann. NK1-rezeptorpositive Nervenendigungen finden sich nicht.

In den Kapselgeweben der Patienten mit innenliegenden Knieimplantaten kann der NK1- Rezeptor auf den identischen Strukturen und mit gleichem Verlauf wie bei den Patienten mit Gonarthrose nachgewiesen werden, die Dichte des Immunprodukts ist allerdings deutlich geringer ausgeprägt.

Zusammenfassend ist belegt, dass fast überall dort, wo sich SP nachweisen lässt, eine Kolokalisation des NK1-Rezeptors besteht. Daraus resultiert eine doppelte Verstärkung der SP-Wirkung zum Einen durch vermehrte Produktion an Substanz P und zum Anderen durch erhöhte Bereitstellung von NK1- Rezeptoren.

Schlussfolgerung:

1. Mit der vorliegenden Studie kann erstmalig der direkte Nachweis des Neurokinin1-Rezeptors im menschlichen Kniegelenkgewebe erbracht werden. Die Dichte der NK1-Rezeptoren war in der Gruppe der Patienten mit Osteoarthrose höher als in der Gruppe der Patienten mit Knieendoprothese. Die unterschiedliche Lokalisation des nachgewiesenen NK1-Rezeptors auf Nervenzellen und Blutgefäßen weist auf die verschiedenen Effekte der Substanz P im entzündeten Kniegelenk hin.

Es kann gezeigt werden, dass Substanz P- und CGRP-haltige nozizeptive, afferente Nervenfasern in den Geweben des menschlichen Hoffa- Fettkörpers, der Kniegelenkkapsel und der Membrana synovialis des Meniskusrandes vorhanden sind. Dabei ist hier die Anzahl der schmerzvermittelnden Afferenzen in den

Geweben der Patienten mit schmerzhafter Osteoarthrose deutlich höher als bei den Patienten mit fehlerhafter Knieendoprothese.

2. Im Gegensatz zu anderen Veröffentlichungen in Tierversuchen und artifiziell ausgelösten Gelenkentzündungen ist die Dichte an SP- und CGRP-positiven Strukturen in etwa gleich. Das deutet darauf hin, dass artifiziell ausgelöste, akute Gelenkentzündungen in Tierversuchen möglicherweise ein anderes histologisches Bild hervorrufen als die sich über Jahre und Jahrzehnte entwickelnde Osteoarthrose beim Menschen. Dies wiederum hätte für weitere Studien im Bereich der Osteoarthrose grundlegende Bedeutung. Die Fallzahlen in dieser Untersuchung sind allerdings zu klein, um hier eine grundlegende Aussage treffen zu können.

3. In den verschiedenen Gewebeproben liegt eine Kolokalisation von SP- und NK1-positiven Immunprodukten vor. Häufiges Auftreten von SP-positivem Immunprodukt bringt eine hohe Dichte an NK1-Rezeptoren mit sich.

4. Die hohe Dichte an SP- und CGRP-Strukturen im Gewebe von Patienten mit Osteoarthose weist auf die Vielzahl der Effekte im Gewebe hin, wie sie in **Abb. 13** aufgeführt sind. Neben den Entzündungsreaktionen durch Permeabilitäts-steigerung und Vasodilatation, Histaminfreisetzung, Steigerung der Monozyten-aktivität und Granulozytenchemotaxis bestehen auch Einflüsse auf den Knochenstoffwechsel. Zudem werden allgemeine Heilungsvorgänge durch Proliferation von Fibroplasten und Endothelzellen beinflußt.

Durch die Zusammenhänge in **Abb.13** wird das klinische Bild der Osteoarthrose verständlich. Das stark schmerzende, ödematös geschwollene Kniegelenk weist im Röntgenbild neben starkem Knorpelverschleiß auch ausgeprägte Knochenneubildungen auf. Es gibt Hinweise, dass die in dieser Studie nachgewiesenen hohen Konzentrationen an SP und CGRP und die Präsenz an NK1-Rezeptoren sich über viele Jahre aufbauen und sich im Sinne eines Circulus vitiosus im Kniegelenkgewebe vielfältigen Wirkungen entfalten, die letztlich in der Gelenkdestruktion münden.

Therapeutische Überlegungen könnten hier ansetzen. Das Verhindern des Circulus vitiosus als Primärprävention durch Vermeidung von Gelenküber-lastung ist grundlegend. Darüber hinaus scheint es sinnvoll, Wege zu finden, die entweder zu einer dauerhaften Hemmung der Neuropeptidproduktion oder zu einer

Hemmung der Neuropeptidwirkung am Rezeptor führen.

5. Auch im Kniegelenkgewebe nach Implantation einer innenliegenden Endoprothese lassen sich SP-positive Neurone und der Neurokinin 1-Rezeptor sowie CGRP-positive Neurone nachweisen. Die Dichte der Neuropeptide ist deutlich geringer als bei den Patienten mit Osteoarthrose. Es kann hier nicht differenziert werden, ob durch die wieder aufgetretene Fehlfunktion des Gelenkes oder durch die Prothese selbst erneut eine Neuropeptidproduktion induziert wird oder ob generell nach Kniegelenkoperationen der Osteoarthrose eine Restaktivität an Neuropeptiden bestehen bleibt. Die histologische Untersuchung eines beschwerdefrei operierten Endoprothesenträgers brächte weiteren Aufschluss, ist aber aus ethischer Sicht nicht möglich. In einer Parallelstudie am Hüftgelenk bei Patienten mit ausgelockerten, nicht schmerzhaften Hüftendoprothesen konnten keine SP- und CGRP- positiven Neurone nachgewiesen werden. Die Anwesenheit der Gelenkkapsel als Matrix für die neuropeptidproduzierenden Neurone scheint hier eine Rolle zu spielen.

6. Zusammenfassung

Im Krankheitsverlauf der Osteoarthrose spielen die Neuropeptide CGRP (Calcitonin gene-related peptide) und SP (Substanz P) für die ablaufenden entzündlichen Prozesse und die Schmerzsymptomatik eine entscheidende Rolle. Eine immunhistochemische Darstellung dieser Neuropeptide im Gelenkgewebe soll weiteren Aufschluß über die pathophysiologischen Zusammenhänge liefern. Erstmalig wird der Rezeptor für die Substanz P, der NK1- Rezeptor (Neurokinin 1-Rezeptor), im Gewebe des menschlichen Kniegelenks dargestellt.

Verglichen wird intraoperativ gewonnenes Gewebe von Patienten mit Osteoarthrose und Patienten mit innenliegender Knieendoprothese. Die Untersuchung liefert innerhalb zweier kleiner Untersuchungsgruppen einige neue Aspekte bezüglich der Pathophysiologie der Osteoarthrose.

Die Studie zeigt, dass in beiden Gruppen SP- und CGRP immunopositive Strukturen sowie der NK1-Rezeptor hauptsächlich in der synovialen Schicht der Gelenkkapsel vorhanden ist. Die Untersuchung liefert Hinweise, dass eine im Labor artifiziell herbeigeführte Kniegelenkentzündung in Tierversuchen nicht die realen immunhistologischen Bedingungen eines chronisch verlaufenden osteoarthrotischen Prozesses widerspiegelt.

Im Gewebe der Patienten mit Osteoarthrose findet sich deutlich mehr Immunprodukt als im Gewebe von Patienten mit fehlerhafter Knieendoprothese.

Im faserreichen, knorpeligen Anteil des Meniskus ist kein Immunprodukt nachzuweisen.

Der NK1-Rezeptor lässt sich auf Nervenzellen und dem Endothel von kleinen Blutgefäßen darstellen und gibt Auskunft über den Wirkungsort und die mögliche Wirkungsweise von Substanz P. Das Verteilungsmuster und die Häufigkeit des Immunprodukts im Gewebe unterstützt die zentrale Bedeutung von CGRP und SP für die Pathogenese der Osteoarthrose am Knie. Dabei kann bei häufigem Auftreten von SP auch eine hohe Dichte an NK1-Rezeptor nachgewiesen werden. Demnach scheint eine Hochregulierung der Rezeptordichte vorzuliegen.

Im Gegensatz zur Hüftendoprothese findet sich im Gewebe von Patienten mit einer innenliegenden Knieendoprothese Immunprodukt.

7. LITERATURVERZEICHNIS

1. **Adamus, M.A., Dabrowski, Z.J. (2001):**
Effect of the neuropeptide substance P on the rat bone marrow- derived osteogenic cells in vitro.
J Cell Biochem. 81(3): 499-506.

2. **Agro, A., Stanisz, A.M. (1992):**
Are Lymphocytes a target for substance P modulation in arthritis?
Semin Arthritis Rheum. 21:252-2581.

3. **Alvarez, F.J., Cervantes, C., Blasco, J., Villalba, R., Martinez-Murillo, R., Polak, J.M., Rodrigo, J. (1988):**
Presence of calcitonin gene- related peptide (CGRP) and substance P (SP) immunoreactivity in intraepidermal free nerve endings of cat skin.
J Comp Neurol. 442 :321-5.

4. **Ahmed M., Bergström J., Lundblad H., Gillespie W.J., Kreicbergs A. (1998):**
Sensory nerves in the interface membrane of aseptic loose hip prostheses. J Bone Joint Surg Br 80: 151-155.

5. **Arvidsson U., Cullheim S., Ulfhake B., Hokfelt T., Terenius L. (1998):**
Altered levels of calcitonin gene- related peptide (CGRP)-like immunoreactivity of cat lumbar motoneurons after chronic spinal cord transection.
Brain Res 489: 387-391.

6. **Ballica, R., Valentijn, K., Khachatryan, A., Guerder, S., Kapadia, S., Gundberg, C., Gilligan, J., Flavell, R.A., Vignery, A. (1999):**
Targeted expression of calcitonin gene-related peptide to osteoblasts increases bone density in mice.
J Bone Miner Res. 14(7):1067-74.

7. **Bandari P.S., Qian J., Yehia G., Seegopaul H.P., Harrison J.S., Gascon P., Fernandes H., Rameshwar P. (2002):**
Differences in the expression of neurokinin receptor in neural and bone marrow mesenchymal cells:implications for neuronal expansion from bone marrow cells.
Neuropeptides 36: 13-21.

8. **Bernard, G.W., Shih, C. (1990):**
The osteogenic stimulating effect of neuroactive calcitonin gene-related peptide.
Peptides. 11(4):625-32.

9. **Brain S.D., Williams T.J. (1988):**
Neuropharmacology of peptides in skin.
Semin Dermatol 7: 278-283.

10. **Brain S.D. (1997):**
Sensory neuropeptides: their role in inflammation and wound healing. Immunopharmacology 37: 133-152.

11. **Buell, G., Schulz, M.F., Arkinstall, S.J., Maury, K., Missotten, M., Adami, N., Talabot, F., Kawashima, E. (1992):**
Molecular characterisation, expression and localisation of human neurokinin-3 receptor.
FEBS Lett. 299(1): 90-5.

12. **Buma, P. (1994):**
Innervationof the patella: an immunohistochemical study in mice.
Acta Orthop Scand. 65:80-86.

13. **Burke D.W., O'Connor D.O., Zalenski E.B., Jasty M., Harris W.H.(1991):**
Micromotion of cemented and uncemented femoral components.
J Bone Joint Surg Br 73: 33-37; 1991.

14. **Caron J.P., Bowker R.M., Abhold R.H., Toppin D.S., Sonea I.M., Vex K.B. (1992):**
Substance P in the synovial membrane and fluid of the equine middle carpal joint.
Equine Vet J 24: 364-366.

15. **Collingridge, G.L., Singer, W. (1990):**
Excitatory amino acid receptors and synaptic plasticitiy.
Trends Pharmacol Sci. 11(7) :290-6

16. **De Felipe, C., Herrero, J.F., O´Brien, J.A., Palmer, J.A., Doyle, C.A., Smith, A.J., Laird, J.M., Belmonte, C., Cervero, F., Hunt, S.P. (1998):**
Altered nociception, analgesia and aggression in mice lacking the receptor for substance P.
Nature. 392(6674):394-7.

17. **Dimitriadou, V., Buzzi, M.G., Theoharides, T.C., Moskowitz, M.A. (1992):**
Ultrastructural evidence for neurogenically mediated changes in blood vessels of the rat dura mater and tongue following antidromic trigeminal stimulation.
Neuroscience. 48(1):187-203.

18. **Draenert K., Draenert Y. (1992):**
Die Adaptation des Knochens an die Deformation durch Implantate. [Strain adaptive bone remodelling]. Forschung und Fortbildung in der Chirurgie des Bewegungsapparates.
Art and Science, München: p. 9-13.

19. **Drenkhahn, D. (2003):**
Anatomie: Makroskopische Anatomie, Histologie, Embryologie, Zellbiologie. 16. Auflage München, Jena: Urban & Fischer Verl.; s.bes.Kap. 5.5.

20. **Drissi, H., Lieberherr, M., Hott, M., Marie P.J., Lasmoles, F. (1999):**
Calcitonin gene-related peptide (CGRP) increases intracellular free Ca2+ concentrations but not cyclic AMP formation in CGRP receptor-positive osteosarcoma cells (OHS-4).
Cytokine. 11(3): 200-7.

21. **Duus, P. (1983):**
Neurologisch-topische Diagnostik
GeorgThieme Verlag New York

22. **Eison, A.S., Iversen, S.D., Sandberg, B.E., Watson, S.P., Hanley, M.R., Iversen, L.L. (1982):**
Substance P analog, DiMe-C7: evidence for stability in rat brain and prolonged central actions.
Science. 215(4529): 188-90.

23. **Emeson, R.B., Hedjran, F., Yeakley, J.M., Guise, J.W., Rosenfeld, M.G. (1989):**
Alternative production of calcitonin an CGRP mRNA is regulated at the calcitonin-specific splice acceptor.
Nature. 341(6237): 76-80.

24. **Fong, T.M., Huang, R.R., Yu, H., Strader, C.D. (1993):**
Mapping the ligand binding site of the NK-1 receptor.
Regul Pept. 46(1-2): 43-8.

25. **Fortier L.A., Nixon A.J. (1997):**
Distributional changes in substance P nociceptive fiber patterns in naturally osteoarthritic articulations.
J Rheumatol 24: 524-530.

26. **Gamse, R., Saria, A. (1985):**
Potentiation of tachykinin-induces plasma protein extravasation by calcitonin gene-related peptide.
Eur J Pharmacol. 114(1) : 61-6.

27. **Gerard, N.P., Garraway, L.A., Eddy, R.L. Jr., Shows, T.B., Iijima, H., Paquet, J.L., Cerard, C. (1991):**
Human substance P receptor (NK-1) : organization of the gene, chromosome localization, and functional expression of cDNA clones.
Biochemistry. 30(44): 10640-6.

28. **Gibbins I.L., Furness J.B., Costa M. (1987):**
Pathway-specific patterns of the co-existence of substance P, calcitonin gene-related peptide, cholecystokinin and dynorphin in neurons of the dorsal root ganglia of the guinea- pig.
Cell Tissue Res 248: 417-437.

29. **Gibbins I.L., Jobling P., Morris J.L.(2003):**
Functional organization of peripheral vasomotor pathways.
Acta Physiol Scand 177: 237-245.

30. **Goto T., Tsukuba T., Ayasaka N., Yamamoto K., Tanaka T.(1992):**
Immunocytochemical localization of cathepsin D in the rat osteoclast.
Histochemistry 97: 13-18.

31. **Goto T., Tanaka T. (2002):**
Tachykinins and tachykinin receptors in bone.
Microsc Res Tech 58: 91-97.

32. **Gray J.C. (1999):**
Neural and vascular anatomy of the menisci of the human knee.
J Orthop Sports Phys Ther 29: 23-30.

33. **Gronblad, M., Korkala, O., Liesi, P., Karaharju, E. (1985):**
Innervation of synovial membrane and meniscus.
Acta Orthop Scand. 56(6): 484-6.

34. **Gronblad, M., Korkala, O., Konttinen, Y.T., Kuokkanen, H., Liesi, P. (1991):**
Immunoreactive neuropeptides in nerves in ligamentous tissue. An experimental neuroimmunohistochemical study.
Clin Orthop. (265): 291-6.

35. **Haegerstrand, A., Dalsgaard, C.J., Jonzon, B., Larsson, O., Nilsson, J. (1990):**
Calcitonin gene-related peptide stimulates proliferation of human endothelial cells.
Proc Natl Acad Sci U S A. 87(9): 3299-303.

36. **Handbuch der Immunhistologie:**
Coulter-Immunotech.
Diagnostics, 2000.

37. **Hanesch U., Heppelmann B., Schmidt R.F. (1991):**
Substance P- and calcitonin gene-related peptide immunoreactivity in primary afferent neurons of the cat's knee joint.
Neuroscience 45: 185-193.

38. **Hanesch U., Pfrommer U., Grubb B.D., Schaible H.G. (1993):**
Acute and chronic phases of unilateral inflammation in rat`s ankle are associated with an increase in the proportion of calcitonin gene-related peptide immunoreactive dorsal root ganglion cells.
Eur J Neurosc 5: 154-161.

39. **Hanesch, U., Blecher, F., Stiller R.U., Emson P.C., Schaible H.G., Heppelmann B.(1995):**
The effect of a unilateral inflammation at the rat`s ankle joint on the expression of preprotachykinin-A mRNA and preprosomatostatin mRNA in dorsal root ganglion cells – a study using non-radioactive in situ hybridization.
Brain Res 700: 279-284.

40. **Hanesch, U., Heppelmann, B., Schmidt, R.F. (1997):**
Quantification of cat´s articular afferents containing calcitonin gene-related peptide or substance P innervating normal and acutely inflamed knee joints.
Neurosci Lett. 233(2-3): 105-8.

41. **Harmann P.A., Chung K., Briner R.P., Westlund K.N., Carlton S.M.(1988):**
Calcitonin gene-related peptide (CGRP) in the human spinal cord: a light and electron microscopic analysis.
J Comp Neurol 269: 371-380.

42. **Henry, J.L. (1996):**
Effects of substance P on functionally identified units in cat spinal cord.
Brain Res. 114(3): 439-51

43. **Heppelmann B., Shahbazian Z., Hanesch U. (1997):**
Quantitative examination of calcitonin gene-related peptide immunoreactive nerve fibres in the cat knee joint capsule.
Anat Embryol (Berl) 195: 525-530.

44. **Heppelmann,B.G. (1990):**
Morphologische Grundlagen peripherer und spinaler Prozesse beim Gelenkschmerz
Habilitationsschrift der Justus-Maximilian-Universität Würzburg

45. **Hernanz, A., Medina, S., de Miguel, E., Martin-Mola, E. (2003):**
Effect of calcitonin gene-related peptide, neuropeptide Y, substance P, and vasoactive intestinal peptide on interleukin-1beta, interleukin-6 and tumor necrosis factor-alpha production by peripheral whole blood cells from rheumatoid arthritis and osteoarthritis patients.
Regul Pept. 115(1):19-24.

46. **Holzer P. (1998):**
Neurogenic vasodilatation and plasma leakage in the skin.
Gen Pharmacol. 30(1): 5-11.

47. **Hukkanen, M., Konttinen, Y.T., Rees, R.G., Gibson, S.J., Santavirta, S., Polak, J.M. (1992):**
Innervation of bone from healthy and arthritic rats by substance P and calcitonin gene related peptide containing sensory fibers.
J Rheumatol. 19(8): 1252-9.

48. **Hukkanen M, Konttinen Y.T., Santavirta S., Paavolainen P., Gu X.H., Terenghi G., Polak J.M. (1993):**
Rapid proliferation of calcitonin gene-related peptide-immunoreactive nerves during healing of rat tibial fracture suggests neural involvement in bone growth and remodelling.
Neuroscience 54: 969-979.

49. **Hukkanen, M., Konttinen, Y.T., Rees, R.G., Santavirta, S., Terenghi, G., Polak, J.M. (1992):**
Distribution of nerve endings and sensory neuropeptides in rat synovium meniscus and bone.
Int J Tissue React. 14(1): 1-10.

50. **Ikeda, H., Heinke, G., Ruscheweyh, R., Sandkuhler, J. (2003):**
Synaptic plasticity in spinal lamina I projection neurons that mediate hyperalgesia.
Science. 299(5610): 1237-40

51. **Irie K., Hara-Irie F., Ozawa H., Yajima T. (2002):**
Calcitonin gene-related peptide (CGRP)-containing nerve fibers in bone tissue and their involvement in bone remodeling.
Microsc Res Tech 58: 85-90.

52. **Jancso, N., Jancso-Gabor, A., Szolcsanyi, J. (1967):**
Direct evidence for neurogenic inflammation and its prevention by denervation and by pretreatment with capsaicin.
Br J Pharmacol. 31(1) : 138-51.

53. **Jessel, T., Tsunoo, A., Kanazawa, I., Otsuka, M. (1979):**
Substance P: depletion in the dorsal horn of rat spinal cord after section of the peripheral processes of primary sensory neurons.
Brain Res.168(2): 247-59.

54. **Ju, G., Hökfelt, T., Brodin, E., Fahrenkrug, J., Fischer, J.A., Frey, P., Elde, R.P., Brown, J.C. (1987):**
Primary sensory neurons of the rat showing calcitonin gene-related peptide immunoreactivity and their relation to substance P-, somatostatin-, galanin-, vasoactive intestinal polypeptide-, and cholecystokininimmunoreactive ganglion cells.
Cell Tissue Res. 247: 417-31.

55. **Karimian S.M., Ferrell W.R. (1994):**
Plasma protein extravasation into the rat knee joint induced by calcitonin gene-related peptide. Neurosci Lett 166: 39-42; 1994.

56. **Keeble J.E., Brain S.D. (2004):**
A role for substance P in arthritis.
Neuroscience Let 361: 176-179.

57. **Keen, P., Harmar, A.J., Spears, F., Winter, E (1982):**
Biosynthesis, axonal transport and turnover of neuronal substance P.
Ciba Found Symp. (91):145-64.

58. **Kirker- Head C.A., Chandna V.K., Agarwal R.K., Morris E.A., Tidwell A., O'Callaghan M.W., Rand W., Kumar M.S. (2000):**
Concentrations of substance P and prostaglandin E2 in synovial fluid of normal and abnormal joints of horses.
Am J Vet Res 61: 714-718.

59. **Kjartansson, J., Dalsgaard, C.J. (1987) :**
Calcitonin gene-related peptide increases survival of a musculocutaneous critical flap in the rat.
Eur J Pharmacol. 142(3): 355-8.

60. **Lam, F.Y., Ferrell, W.R. (1990):**
Mediators of substance P-induced inflammation in the rat knee joint.
Agents Actions. 31(3-4): 298-307.

61. **Leonhardt, H.,Tillmann, B.,Töndury, G.,Zilles, K. (1998):**
Anatomie des Menschen
Lehrbuch und Atlas, 2.verbesserte Auflage
Georg Thieme Verlag Stuttgart, New York

62. **Lembeck, F., Donnerer, J., Colpaert, F.C. (1981):**
Increase of Substance P in primary afferent nerves during chronic pain.
Neuropeptides. 1: 175-80.

63. **Lembeck, F., Folkers, K., Donnerer, J. (1981):**
Analgesic effect of antagonists of substance P.
Biochem Biophys Res Commun. 103(4): 1318-21.

64. **Lievense, A.M., Bierma-Zeinstra, S.M., Verhagen, A.P., Verhaar, J.A., Koes, B.W. (2002):**
Prognostic factors of progress of hip osteoarthritis: a systematic review.
Arthritis Rheum. 47(5): 556-62.

65. **Ljungdahl, A., Hokfelt, T., Nilsson, G. (1978):**
Distribution of substance P-like immunoreactivity in the central nervous system of the rat—I. Cell bodies and nerve terminals.
Neuroscience. 3(10): 861-943.

66. **Maggi C.A.(1995):**
The mammalian tachykinin receptors.
Gen Pharmacol. 26: 911-944.

67. **Maggi C.A.(2000):**
The troubled story of tachykinins and neurokinins.
Trends Pharmacol Sci 21: 173-175.

68. **Mapp P.I., Kidd B.L., Gibson S.J., Terry J.M., Revell P.A., Ibrahim N.B., Blake D.R., Polak J.M. (1990):**
Substance P-, calcitonin gene-related peptide- and C-flanking peptide of neuropeptide Y-immunoreactive fibres are present in normal synovium but depleted in patients with rheumatoid arthritis.
Neuroscience 37: 143-153.

69. **Marie P.J. (1999):**
Cellular and molecular alterations of osteoblasts in human disorders of bone formation.
Histol Histopathol 14: 525-538.

70. McDougall J.J., Bray R.C., Sharkey K.A.(1997):
Morphological and immunohistochemical examination of nerves in normal and injured collateral ligaments of rat, rabbit, and human knee joints.
Anat Rec 248: 29-39.

71. McDougall J.J., Hanesch U., Pawlak M., Schmidt R.F. (2001):
Participation of NK1 receptors in nociceptin-induced modulation of rat knee joint mechanosensitivity.
Exp Brain Res 137: 249-253.

72. McGillis, J.P., Humphreys, S., Reid, S. (1991):
Characterization of functional calcitonin gene-related peptide receptors on rat lymphocytes.
J Immunol. 147(10): 3482-9.

73. McNeill, D.L., Westlund, K.N., Coggeshall, R.E. (1989):
Peptide immunoreactivity of unmyelinated primary afferent axons in rat lumbar dorsal roots.
J Histochem Cytochem. 37(7): 1047-52.

74. Mense, S., Prabhakar, N.R. (1986):
Spinal termination of nociceptive afferent fibres from deep tissues in the cat.
Neurosci Lett. 66: 169-74.

75. Micevych, P.E., Kruger, L. (1992):
The status of calcitonin gene-related peptide as an effector peptide.
Ann N Y acad Sci. 657: 379-96.

76. **Mine T., Kimura M., Sakka A., Kawai S. (2000):**
Innervation of nociceptors in the menisci of the knee joint: an immunohistochemical study. Arch Orthop Trauma Surg 120: 201-204.

77. Niissalo, S., Hukkanen, M., Imai, S., Tornwall, J., Konttinen, Y.T. (2002):
Neuropeptides in experimental and degenerative arthritis.
Ann N Y Acad Sci. 966: 384-99.

78. Niissalo, S., Li, T., Santavirta, S., Takagi, M., Hietanen, J., Konttinen, Y. (2002):
Dense Innervation in Pseudocapsular Tissue Compared to Aneural Interface Tissue in Loose Totally Replaced Hips.
J Rheumatol. 29: 796-803.

79. Nong, Y.H., Titus, R.G., Ribeiro, J.M., Remold, H.G. (1989):
Peptides encoded by the calcitonin gene inhibit macrophage function.
J Immunol. 143(1): 45-9.

80. Patacchini R., Lecci A., Holzer P., Maggi C.A. (2004):
Newly discovered tachykinins raise new questions about their peripheral roles and the tachykinin nomenclature.
Trends Pharmacol Sci 25: 1-3.

81. **Pedersen- Bjergaard, U., Nielsen, L.B., Jensen, K., Edvinsson, L., Jansen, I., Olesen, J. (1991):**
Calcitonin gene-related peptide, neurokinin A and substance P: effects on nociception and neurogenic inflammation in human skin and temporal muscle.
Peptides. 12(2): 333-7.

82. **Pennefather, J.N., Lecci, A., Candenas, M.L., Patak, E., Pinto, F.M., Maggi, C.A. (2004):**
Tachykinins and tachykinin receptors: a growing family.
Life Sci. 74(12):1445-63.

83. **Perl, E.R. (1984):**
Pain and nociception. In: J.M. Brookhart and V.B. Mountcastle (Eds.): Handbook of Physiology, Section 1: The Nervous System, Vol. III, Sensory Processes Part II.
American Physiological Societiy pp.: 915-75.

84. **Putz, R., Pabst, R. (2000):**
Atlas der Anatomie des Menschen, Sobotta
21.neu bearbeitete Auflage
Urban und Fischer, München.Jena

85. **Reinert, A., Kaske, A., Mense, S. (1998):**
Inflammation-induced increase in the density of neuropeptide-immunoreactive nerve endings in rat skeletal muscle.
Exp Brain Res. 121(2): 174-80.

86. **Saxler G, Löer F, Skumavc M, Pförtner J, Hanesch U. (2006):**
Localisation of SP and CGRP- immunopositive nerves fibers in the hip joint of patientswith painful osteoarthitis and of patients with painless failed total hip arthroplasties.
Eur J Pain. PMID : 16460974.

87. **Saxler G, Löer F, von Knoch M, von Knoch F, Hanesch U. (2005):**
Die Lokalisation des Neurokinin 1- Rezeptors im Hüftgelenk von Patienten mit schmerzhafter Osteoarthrose.
Z Orthop Ihre Grenzgeb. 143(4):424-30. German.
PMID: 16118758.

88. **Scotland R., Vallance P., Ahluwalia A. (1999):**
On the regulation of tone in vasa vasorum.
Cardiovasc Res 41: 237-245.

89. **Scott, D.T., Lam, F.Y., Ferrell, W.R. (1994)**
Acute joint inflammation – mechanisms and mediators.
Gen Pharmacol. 25(7): 1285-96. Review.

90. **Shih, C., Bernard, G.W. (1997):**
Neurogenic substance P stimulates osteogenesis in vitro.
Peptides. 18(2): 323-6.

91. Shih, C., Bernard, G.W. (1997):
Calcitonin gene related peptide enhances bone colony development in vitro.
Clin Orthop. (334): 335-44.

92. Tamura R., Hanesch U., Schmidt R.F., Kumazawa T. (1998):
Examination of colocalization of calcitonin gene-related peptide- and substance P-like immunoreactivity in the knee joint of the dog.
Neurosci Lett 254: 53-56.

93. Uddmann, R., Edvinsson, L., Ekblad, E., Hokanson, R., Sundler, F. (1986):
Calcitonin gene-related peptide (CGRP): Perivascular distribution and vasodilatory effects.
Regul Pept. 15:1-23.

94. Urban, L.A., Fox, A.J. (2000):
NK1 receptor antagonists—are they really without effect in the pain clinic?
Trends Pharmacol Sci. 21(12) : 462-4.

95. Valentijn, K., Gutow, A.P., Troiano, N., Gundberg, C., Gilligan, J.P., Vignery, A. (1997) :
Effects of calcitonin gene-related peptide on bone turnover in ovariectomized rats.
Bone. 21(3): 269-74.

96. Van Giersbergen, P.L., Shatzer, S.A., Burcher, E., Buck, S.H. (1992):
Comparison of the effects of neuropeptide K and neuropeptide gamma was? neurokinin A at NK2 receptors in the hamster urinary bladder.
Naunyn Schmiedebergs Arch Pharmacol. 345(1): 51-6.

97. Vignery, A., McCarthy, T.L. (1996):
The neuropeptide calcitonin gene-related peptide stimulates insulin-like growth factor 1 production by primary fetal rat osteoblasts.
Bone. 18(4): 331-5.

98. **Villa I., Melzi R., Pagani F., Ravasi F., Rubinacci A., Guidobono F. (2000):**
Effects of calcitonin gene-related peptide and amylin on human osteoblast-like cells proliferation.
Eur J Pharmacol 409: 273-278.

99. Wallengren, J., Hakanson, R. (1987):
Effects of substance P, neurokinin A and calcitonin gene-related peptide human skin and their involvement in sensory nerve-mediated responses.
Eur J Pharmacol. 143(2): 267-73.

100. Walsh, D.A., Salmon, M., Mapp, I., Garrett, N., Blake, D., Polak, J. (1994):
Microvascular substance-P binding to normal and inflamed rat and human synovium.
J Pharmacol Exp Ther. 267: 951-60.

101. Witonski, D., Wagrowska- Danielewicz, M. (1999):
Distribution of substance-P nerve fibers in the knee joint in patients with anterior knee pain syndrome. A preliminary report.
Knee Surg Sports Traumatol Arthrosc. 7(3): 177-83.

102. Zaidi, M., Chambers, T.J., Gaines Das, R.E., Morris, H.R., McIntyre,I.(1987):
A direct action of human calcitonin gene-related peptide on isolated osteoclasts.
J Endocrinol. 115(3): 511-8.

8. Reagenzien und Abkürzungsverzeichnis

Reagenzien:

Nachfolgend sind die von uns verwendeten Reagenzien mit Beschreibung derer Funktionen alphabetisch aufgeführt.

Aqua bidest
Mehrfach enthärtetes und entmineralisiertes Wasser dient dem Ansetzen der Lösungen und dem „Waschen“ der Gewebeschnitte

DAB – Arbeitslösung (DiAmineBenzidine)
[Firma: VECTOR LABORATORIES®] PB + 0,3% DBA + 0,01 % H_2O_2
Bei DAB handelt es sich um ein Chromogenkit. Hier reagiert die Peroxidase mit dem H_2O_2, wobei das Chromogen als Elektronendonator fungiert. Während dieser Reaktionen entsteht eine bräunliche Färbung der gewünschten Substanzen.

Ethanol
(Firma: Brüggemann Alkohol GmbH & Co®; chemische Formel: EtHO) Alkohol dient dem Anlösen und Herauslösen von Fettzellen und Membranen. Dadurch wird das Eindringen der Antikörper verbessert.

Eindeckmittel [VECTASHIELD® Mounting Medium]
Besonderes Eindeckmittel für die Fluoreszenz, das unter anderem das Verblassen der Fluoreszenz vermindern soll.

Fixierlösung
Die Fixierlösung besteht aus einer in 4 Schritten hergestellten Lösung und dient der Vernetzung und Maskierung des Gewebes, sowie verbleibt der physiologische ph- Wert im Gewebe.
Komponenten sind: Stammlösung A und B, Aqua bidest, Paraformaldehyd und Pikrinsäure.

Normalserum (NS)
[Firma: Linaris®; Normal Goat Serum; Best.Nr.: M1001]
Mittels Normalserum werden unspezifische Bindungen eliminiert. Dieses wird durchgeführt, um „falsche“ Bindungen des Sekundärantikörpers (fluores-zierender Antikörper: FITC) zu minimieren.
Der Nachteil in der Benutzung des NS liegt jedoch darin, dass auch Bindungsstellen für den ersten Antikörper besetzt werden, daher muss die Konzentration des NS in der richtigen Konzentration gewählt werden.

Paraformaldehyd (PFA)
[Firma: Merck®; EG Nr.: 200-001-8; chemische Formel: (CH2O)n]
Es dient der Vernetzung der Proteine, ohne eine Veränderung der Antigene hervorzurufen.

Phosphat - Buffer (PB)
O,1 molare, pH 7,4 angefertigte Lösung aus Stammlösung A und B.

Phosphate- Buffer- Saline (PBS)
Eine aus 4 Bestandteilen (Stammlösung A + B, Natriumchlorid (NaCl) und Kaliumchlorid (KCl)) hergestellte 0,12 molaren und auf pH 7,4 eingestellt.
PBS wird benutzt um das Gewebe zu „waschen“ (Entfernen der zuvor eingesetzten Substanzen).

Phosphat - Buffer - Saline + (PBS +)
Lösung aus PBS, Triton X (0,5%) und Normalserum
Die Konzentration des Normalserums (NS) beträgt bei der Vorinkubation 5%, bei der Auftragung der Antikörper auf das Gewebe jeweils 1%.
PBS + wird benutzt um einerseits die Antikörper in Lösung zu halten und andererseits überzählige Bindungsstellen zu blockieren (siehe auch Funktion der einzelnen Bestandteile).

Pikrinsäure (PA)
[Firma: Fluka®; BRN: 423400; EG Nr.: 2018659; chemische Formel: $C_6H_3N_3O_7$]
Verstärkt den Effekt von Paraformaldehyd, die Bindungsstellen werden jedoch maskiert.

Primär- Antikörper (Primär- AK)

Rabbit Anti- Substance- P [Firma: DiaSorin®; Code number: 20064; Lot number: 043003]

Rabbit Anti-CGRP [Firma: Amersham® International plc; Code RPN. 1842; Data scheet: 11528]
Rabbit Anti- Neurokin1
Eigens entwickelter Antikörper von Prof. Dr. med. Volker Meulen (Institut für Virologie an der Universität Würzburg) in Zusammenarbeit mit Priv. Doz. Dr. rer. nat. Dr. med. habil Ulrike Hanesch (Institut für Physiologie der Universität Würzburg).
Dieser Antikörper ist speziell gegen die E2 Domäne (Abb.10) des Rezeptors gerichtet. Dieser Antikörper unterscheidet sich von den handelsüblichen Antikörpern in der Bindungsstelle an der E2- Domäne und weist somit eine spezifischere Anfärbung des NK1- Rezeptors auf. Seltener treten Kreuz-reaktionen mit anderen Gewebeantigenen auf.

Saccharoselösung, 30%, in PB
[Firma: Merck®; chemische Formel: $C_{12}H_{22}O$]
Die Saccharoselösung dient dem Gefrierschutz, durch den osmotischen Ausgleich der Zuckerlösung mit dem Wasser wird die Kristallbildung verhindert

Sekundär - Antikörper (Sekundär- Ak)
Fluorescein (FITC)- conjugated Affini Pure Goat Anti- Rabbit IgG (H und L)

[Firma: DIANOVA®; Code number: 111-095-144; Lot number: 55075]

Cy3™3- conjugated AffiniPure Goat Anti- Rabbit IgG (H und L)

[Firma: DIANOVA®; Code number: 111-165-144; Lot number: 51515]
Ein Antikörper, der mit dem Primär- AK reagiert und unter Anregung mit UV-Strahlen zu leuchten beginnt.
Biotinylierter Antikörper als Sekundärantikörper der ABC- Methode [Firma: Linaris®]

Stammlösung A
[Firma: Merck®; EG Nr.: 231-449-2; chemische Formel: $NaH_2PO_4x2H_2O$]
- Natriumhydrogenphosphat- Dihydrat in Aqua bidest
- Einstellung der Lösung auf pH 7,4, um eine physiologische Umgebung der Präparate zu gewährleisten

Stammlösung B
[Firma: Merck®; keine Bestellnummer angegeben; chemische Formel $Na_2HPO_4x2H_2O$]
Dinatriumhydrogenphosphat- Dihydrat in Aqua bidest
Einstellung der Lösung auf pH 7,4, Gewährleistung einer physiologischen Umgebung der Gewebe.

Substanzen der ABC- Methode

[Firma: VECTOR LABORATORIES®]
1. Biotinylierter Antikörper (Affinity- purified Anti- Immunglobulin in blue label small bottle), als Sekundärantikörper in der ABC- Methode
2. Reagens A (Avedin DH)
3. Reagens B (Biotinylated Enzym)
   Chromogen: DAB- Arbeitslösung (DAB: DiAmineBenzidine, ruft die Braunfärbung des Präparates (spezifisch zu färbender Substanzen) hervor.
4. Eindeckmittel DePeX [Firma: SERVA®]

Triton X (t- Octylphenoxypolyethoxyethanol)
[Firma: Sigma Albrecht®; T-9284 Lot number: 129H0029]
Spülmittelähnliche Substanz, die der Reduktion der Oberflächenspannung dient und somit das Eindringen von Antikörpern verbessert.

Wasserstoffperoxidlösung (Perhydrol 30%)
[Merck; chemische Formel: H_2O_2]
Eine Lösung von 0,15 % Wasserstoffperoxid in PBS, dient der Aktivierung von Peroxidasen, um unspezifische Reaktionen zu eliminieren.

Abkürzungen:

A.	→	Arterie
ABC	→	Avedin- Biotin-Enzym Komplex
AK	→	Antikörper
AV	→	Arteriole
BG	→	Bindegewebe
BK	→	Bradykinin
BOM	→	Bombesin
C1-3	→	Cytplasmatische Domäne
CCK	→	Cholezystokinin
CGRP	→	Calcitonin gene-related Peptide
DAG	→	Diacylglycerol
DAB	→	Di Amine Benzidine
DRG	→	Hinteres Wurzelganglion
DYN	→	Dynorphin
E1-3	→	extracelluläre Domäne
F	→	Fotographie
FB	→	Fibroblast
FG	→	Fettgewebe
GAL	→	Galin
IL1	→	Interleukin 1
IL6	→	Interleukin 6
IL8	→	Interleukin 8
L	→	Lichtmikroskop
Lig.	→	Ligamentum
L1/ 4	→	Lendenwirbelkörper 1 bzw. 4
LT	→	Leukotriene
M	→	Muskulus
MC	→	Mastzelle
MpH	→	Makrophage
N	→	Nervus /Nerv
NB	→	Nervenbündel
NF	→	Nervenfaser
NKA / B	→	Neurokinin A bzw. B
NK1/2/ 3	→	Neurokinin 1/2/3
NK1-R	→	Neurokinin 1- Rezeptor
NPH	→	Neutrophiler Granulozyt
NPK	→	Neuropeptide
NS	→	Normalserum
OP	→	Opiate
PA	→	Pikrinsäure
PB	→	Phosphat- Buffer
PBS	→	Phosphat- Buffer- Salin
PG	→	rostaglandin
PKC	→	Proteinkinase C
Sc	→	Schwannsche- Zelle

Sens.nf	→	sensorische Nervenfaser
SOM	→	Somatostatin
SP	→	Substanz P
Symp.nf	→	sympathische Nervenfaser
Tab.	→	Tabelle
TNF	→	Tumor Nekrose Faktor
V.VV	→	Vene, Venole

10. Danksagung:

Ich bedanke mich sehr bei meiner Frau, die mir diese Arbeit ermöglichte, indem sie mich in vielfältiger Weise geduldig unterstützte.

Ich bedanke mich bei meinen Eltern, die mich bei meiner Ausbildung zum Mediziner gefördert haben.

Mein Dank gilt Frau Priv. Doz. Dr. Hanesch, Institut für Physiologie Lehrstuhl II der Justus-Maximilian-Universität Würzburg, für ihren fachlichen Rat und ihre logistische Unterstützung wärend meiner Aufenthalte in Würzburg. Insbesondere bedanke ich mich bei Frau Dr. Hanesch für das Bereitstellen des Antikörpers gegen NK1-Rezeptor, der in dieser Form nur in sehr geringer Menge vorliegt.

Danke an meinen Kollegen Herrn Dr. Christoph Krämer, der mich in unserer gemeinsamen Praxis bereitwillig vertreten hat, während ich die Promotionsarbeit verfasste.

11. Curriculum Vitae

Aus datenschutzrechtlichen Gründen ist der Lebenslauf in der Online-Version nicht enthalten