Thomas C. Lauenstein. Foto: Max Greve

Die Ganzkörper-Magnetresonanztomographie findet immer weitere Anwendungsgebiete in der Medizin. Hierzu zählen insbesondere Strategien der Vorsorgeuntersuchung und der Ausbreitungsdiagnostik bei Krebserkrankungen. Die Ganzkörperdiagnostik sollte jedoch nicht kritiklos angewendet werden. Stattdessen sollte man zwischen der Ganzkörper-MRT und dedizierter und ausführlicher Untersuchung eines Organs abwägen.

Der gläserne Mensch

MRT-Bilder von Kopf bis Fuß

Von Thomas C. Lauenstein

Bildgebung des gesamten Körpers – ist das sinnvoll, und wenn ja, wann?

Im klinischen Alltag kommt der Radiologie als Fachgebiet ein hoher Stellenwert bei der Diagnose einer Vielzahl von Erkrankungsformen zu. Die Informationen, die aufgrund der Bildbegebung bei Patienten erlangt werden können, sind richtungsweisend für anschließende Therapiekonzepte. Viele Fragestellungen richten sich im Vorfeld aufgrund der vorhandenen Symptome der Patienten auf ein bestimmtes Organ oder Organsystem. So wird klassischerweise zum Beispiel bei der Schlaganfalldiagnostik eine Bildgebung des zentralen Nervensystems (ZNS) durchgeführt oder bei einem Verdacht auf eine Lungenentzündung (Pneumonie) eine Darstellung der Lungen und des Brustkorbes. Was im ersten Moment einfach und einleuchtend erscheint, ist jedoch nicht bei allen Krankheitsformen zutreffend, da in bestimmten Fällen eine systemische Erkrankung vorliegen kann. Dies bedeutet, dass mehrere Organsysteme und im Extremfall sogar der gesamte Körper befallen sein können.

Ein Beispiel hierfür stellt die Tumordiagnostik dar. Bei der Erstdiagnose eines malignen Tumorleidens ist es für die Planung des weiteren medizinischen Vorgehens unabdinglich zu erfahren, ob es neben dem eigentlichen Primärtumor (wie beispielsweise einem Bronchial- oder Mammakarzinom) zu einer Metastasierung, das heißt einer Ausbreitung der Tumorzellen über Blut- und Lymphbahnen, gekommen ist. Hierbei beginnt häufig ein diagnostisches Dilemma: viele maligne Tumore besitzen das Potenzial, in ganz unterschiedliche Organsysteme wie das Gehirn, die Lungen, die Leber, Lymphknoten und das Skelettsystem zu streuen. Dies bedeutet, dass unterschiedlich anatomische Regionen des menschlichen Körpers idealerweise in einem Untersuchungsschritt, also im Rahmen einer Ganzkörperuntersuchung beurteilt werden sollten. Ähnliche Überlegungen können angestellt werden, wenn es um Strategien zur Tumorvorsorge geht. Auch hier ist es wünschenswert, dass mehrere Organsysteme (zumal jene, die häufig einen Ort maligner Erkrankungen darstellen, wie zum Beispiel Lungen, Nieren, Darm) innerhalb einer einzigen Untersuchung abgebildet werden können. Aus diesem Grund sind Bestrebungen entstanden, bei bestimmten Indikationen eine Ganzkörperbildgebung durchzuführen. Jedoch müssen hierbei mehrere Gesichtspunkte berücksichtigt werden:

1. Es muss sich um ein Verfahren mit hoher diagnostischer Genauigkeit handeln, das heißt pathologische Veränderungen von Organen müssen sicher erkannt und von Veränderungen ohne Krankheitswert unterschieden werden können.
2. Die Untersuchungsdauer muss in einem vertretbaren Rahmen liegen, zum einen, um ökonomischen Aspekten Rechnung zu tragen, zum anderen, um eine hohe Patientenakzeptanz zu gewährleisten.
3. Schädliche Nebenwirkungen der Untersuchung (zum Beispiel durch Strahlenexposition) sollten möglichst vermieden oder zumindest minimiert werden.

Die Magnetresonanztomographie vereint als diagnostische Untersuchung am ehesten die oben genannten Bedingungen. Es handelt sich um



(1) Vorbereitung der Ganzkörper-MRT: Die zu untersuchenden anatomischen Abschnitte werden mit verschiedenen MRT-Spulenelementen abgedeckt.

ein Verfahren, das sehr gut geeignet ist, Veränderungen der Leber, des ZNS und des Skelettsystems zu erkennen und einzuordnen. Gleiches gilt – mit geringen Einschränkungen – auch für die Abbildung von Lymphknoten und Lungengewebe. Durch neue MRT-Techniken können mittlerweile dreidimensionale Datensätze des Körpers in wenigen Minuten aufgenommen werden, so dass auch die Anforderung an kurze Untersuchungszeiten erfüllt werden kann. Zudem basiert die Bildgebung der MRT nicht auf der Verwendung ionisierender Strahlen und ist somit für den Patienten nicht mit einer Strahlenbelastung verbunden.

Das technische Konzept der Ganzkörper-MRT

Die Anforderungen sowie die technische Umsetzung der Ganzkörper-MRT lassen sich am einfachsten verdeutlichen, indem die Unterschiede zu konventionellen MRT-Untersuchungen eines einzelnen Organsystems betrachtet werden. Bei den herkömmlichen MRT-Verfahren, wie zum Beispiel der Bildgebung der Schulter oder des Knies, wird der Patient so im MRT-Scanner positioniert, dass das zu untersuchende Organ in der Gerätmitte zu liegen kommt. Nur so kann eine hohe Bildqualität gewährleistet werden. Zudem wird im Bereich des Untersuchungsfeldes eine Spulenvorrichtung platziert, die die Bildsignale aus dem Körperinneren empfängt. Hieraus ergeben sich folgende Problemstellungen bei der Durchführung der Ganzkörper-MRT: Zum einen muss der Körper des Patienten während der Untersuchung ohne wesentlichen Zeitverlust durch das MRT-Gerät bewegt werden können, damit die jeweils dargestellten anatomischen Regionen wie Kopf, Brustkorb, Bauch, Becken etc. zum Zeitpunkt der Bildaufnahme in der Gerätmitte zu liegen kommen. Dieses Problem konnte gelöst werden, indem die MRT-Scanner mit einer automatischen Tischverschiebung versehen wurden. Innerhalb weniger Sekunden kann der Patient auf dem Untersuchungstisch so bewegt werden, dass zwischen verschiedenen Körperregionen gewechselt werden kann. Zudem können unterschiedliche Spulensysteme kombiniert werden, so dass der gesamte Körper in hoher Bildqualität abgebildet werden kann (Abb. 1,2,3).

Tumordiagnostik – viele Organsysteme können betroffen sein

Wie bereits erläutert, handelt es sich beim Vorliegen maligner Tumore in vielen Fällen um eine systemische Erkrankung. Bis noch vor wenigen Jahren wurde nach Erkennen eines malignen Tumorleidens eine Vielzahl verschiedener Bildgebungsverfahren

durchgeführt, um die Ausbreitung des eigentlichen Tumors festzustellen und um das Vorliegen von Metastasen zu beurteilen. Als Untersuchungsmodalitäten wurde die Sonographie des Bauchraums, die CT-Untersuchung des Brustkorbes, die Szintigraphie des Skelettsystems und die MRT des Kopfes verwendet. Dieses Vorgehen war häufig zeitaufwendig und ineffizient, zumal verschiedene medizinische Fachbereiche involviert waren. Mit Hilfe der Ganzkörper-MRT kann dieses Manko überwunden werden. In einer einzigen Untersuchung können Informationen über alle relevanten Organsysteme gesammelt werden. Zudem hält sich der zeitliche Aufwand in Grenzen: die Ganzkörper-MRT kann mittlerweile in weniger als 30 Minuten durchgeführt werden. Bei anfänglichen Untersuchungsformen im Jahre 2000 wurden zunächst nur Bilddaten akquiriert, die das Skelettsystem und somit das Vorliegen von Knochenmetastasen beurteilen ließen. Hierbei zeigte sich, dass die MRT der Knochenszintigraphie überlegen war und mehr Metastasen detektiert werden konnten. Neuere Konzepte schließen die Beurteilung der übrigen Organe mit ein (Abb. 4). Insbesondere konkurriert die MRT in der klinischen Routine mit der PET-CT, einer kombinierten nuklearmedizinisch-radiologischen Untersuchung. In vergleichenden Studien konnte festgestellt werden, dass die MRT insbesondere Vorteile in der Beurteilung der Leber und des Skelettsystems bei Tumorpatienten aufweist, wohingegen die PET-CT Stärken in der Abbildung der Lungenstrukturen und der Lymphknoten zeigt. Insofern muss im Einzelfall und je nach Primärtumor entschieden werden, welche Bildgebung zum Tumorstaging verwendet wird.

Darstellung des Gefäßsystems – auch Arteriosklerose ist eine systemische Erkrankung

Neben der Darstellung von Organen wie der Leber können auch die Blutgefäße des menschlichen Körpers mittels MRT in hoher Qualität abgebildet werden. Hierzu wird ein Kontrastmittel in eine Armvene des Patienten injiziert und nachfolgend Aufnahmen bestimmter Arterien, wie etwa der Halsgefäße, Bauchgefäße oder der Beingefäße durchgeführt. Die MRT hat gegenüber der konventionellen Gefäßdarstellung (Angiographie) den Vorteil, dass das entsprechende Gefäßbett nicht mit einem Katheter sondiert werden muss und somit die Untersuchung nicht-invasiv durchgeführt werden kann. Da es sich bei Gefäßeinengungen oft um Veränderungen im Rahmen einer Arteriosklerose handelt und diese Form der Erkrankung ebenfalls als systemisch einzustufen ist, besteht auch hier das Bestreben, möglichst das gesamte Gefäßsystem des menschlichen Körpers abzubilden. Basierend auf dieser Bildgebung können in der Folge bei Patienten mit Arteriosklerose therapeutische Optionen evaluiert werden beziehungsweise bei Personen, die diese Form der Bildgebung als Vorsorgeuntersuchung durchführen lassen, klinisch stumme Frühstadien der Erkrankung erkannt werden und vorbeugende Maßnahmen eingeleitet werden.

Die Untersuchungszeiten der Ganzkörper-MRT zur Beurteilung des Gefäßsystems sind sehr kurz: Die eigentliche Datenaufnahme erfolgt in weniger als zwei Minuten. Diese Form der Untersuchung hat sich in der klinischen Routine insbesondere

(2)

(3)

(2) Exemplarisches Bild einer Ganzkörper-MRT zur Beurteilung der so genannten parenchymatösen Organe.

(3) Exemplarisches Bild einer Ganzkörper-MRT zur Beurteilung des arteriellen Gefäßbaumes.

(4) Ganzkörper-MRT bei einem Tumorpatienten zur Metastasendiagnostik. Es finden sich Metastasen in der Lunge, Leber und dem Beckenskelett (weiße Pfeile).

für die Untersuchung von Patienten mit einer peripheren arteriellen Verschlusskrankheit (pAVK, im Volksmund Schaufensterkrankheit), bei der die Blutversorgung der Beine gestört ist, etabliert. So können nicht nur vermutete Gefäßeinengungen beispielsweise am Oberschenkel erkannt werden, sondern gleichzeitig weitere Veränderungen an den Halsschlagadern, den Nierengefäßen oder den Arterien des Unterschenkels diagnostiziert werden (Abb. 5). Dennoch müssen beim klinischen Einsatz der Ganzkörper-MRT auch deren Grenzen Berücksichtigung finden. So können insbesondere die Herzkranzgefäße nicht ausreichend sicher beurteilt werden. Grund hierfür ist die durch den Herzschlag bedingte Bewegung des Organs und der Herzkranzgefäße sowie die damit verbundene erschwerte Aufnahmebedingung. Aufgrund der eingeschränkten Aussagefähigkeit in diesem anatomischen Bereich müssen zurzeit noch andere, zum Teil invasive diagnostische Verfahren zur Beurteilung der Herzkranzgefäße verwendet werden.

Prävention – eine neue Domäne der Ganzkörper-MRT

In Deutschland ist der Einsatz von Verfahren mit Röntgenstrahlen für Vorsorgeuntersuchungen streng limitiert. Als einzige Ausnahme ist die Vorsorge-Mammographie anzuführen. Grund für den sehr zurückhaltenden Einsatz von Röntgenmethoden in diesem Bereich ist die potenziell schädigende Wirkung ionisierender Strahlen. Dieser Aspekt kommt insbesondere dann zum Tragen, wenn sich primär Gesunde einer Untersuchung unterziehen, um Erkrankungsformen in einem Frühstadium erkennen und behandeln zu können. Die MRT wird in den letzten Jahren aufgrund der fehlenden Strahlenbelastung für den Patienten zunehmend für Vorsorgezwecke eingesetzt. Auch hier wird das Argument angeführt, dass möglichst viele Informationen von unterschiedlichen Organsystemen in einem Untersuchungsschritt erfasst werden sollten, so dass sich die Ganzkörper-MRT für bestimmte Vorsorgestrategien etabliert hat.

Bei einem Ganzkörperscreening sollten zum einen häufige Erkrankungsformen erfasst werden, zum anderen Veränderungen, die sich in einem frühen Krankheitsstadium gut therapieren lassen. Hierzu zählen insbesondere Krebserkrankungen wie das Bronchialkarzinom, das Dickdarmkarzinom oder das Nierenzellkarzinom. Insbesondere zum Darmkrebs konnten in den vergangenen Jahren mehrere Studien durchgeführt werden, die den Nutzen der MRT belegen. So können Krebsvorstufen, so genannte Darmpolypen, mit hoher Sensitivität und Spezifität erkannt werden und in einer folgenden endoskopischen Untersuchung abgetragen werden (Abb. 6).

In der Routineanwendung wird die Ganzkörper-MRT zur Krebsvorsorge meist mit einer kardiovaskulären Vorsorge kombiniert. Das bedeutet, dass ebenfalls der gesamte Gefäßbaum des Patienten abgebildet wird und zudem MRT-Aufnahmen des Herzens vorgenommen werden, die Aussagen zur kardialen Funktion ermöglichen. Jedoch bestehen auch Limitationen des Ganzkörper-Screenings. So können bestimmte Erkrankungen nicht oder nur unzureichend im Rahmen einer Ganzkörper-MRT diagnostiziert werden. Hierzu gehören das Mamma-Karzinom und das Prostata-Karzinom. Bei ersterer Erkrankung sollte eine dedizierte Mammographie, bei der Prostata-

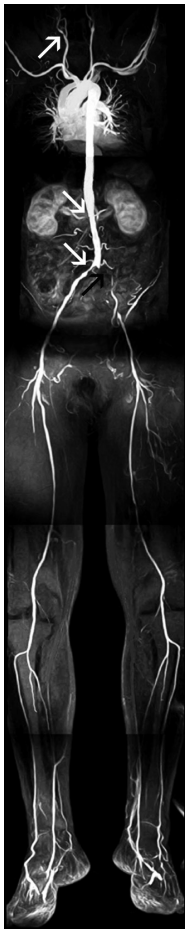

(5)

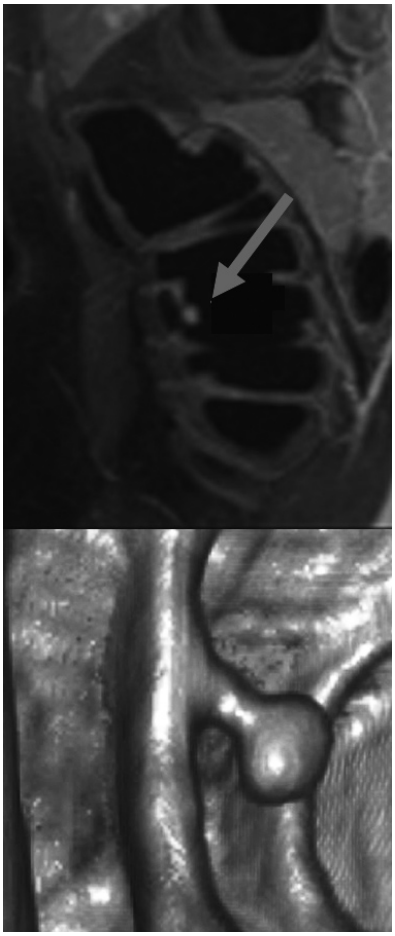

(6)

(5) Ganzkörper-MRT bei einem Patienten mit Arteriosklerose. Es finden sich Gefäßeinengungen an den Halsschlagadern, der rechten Nierenarterie sowie an der rechten Beckenstrombahn (weiße Pfeile). Zudem zeigt sich ein kurzstreckiger Verschluss der Gefäße der linken Beckenstrombahn (schwarzer Pfeil).

(6) Befund, der im Rahmen eines Ganzkörper-Screenings erhoben wurde: Es zeigte sich ein Dickdarmpolyp, der anschließend endoskopisch abgetragen wurde.

karzinomvorsorge eine Blutuntersuchung als grundlegende Früherkennungsmaßnahme ergriffen werden.

Zusammenfassung

Die Ganzkörper-MRT ist seit einigen Jahren technisch möglich und findet immer weitere Anwendungsgebiete in der Medizin. Hierzu zählen insbesondere Strategien der Vorsorgeuntersuchung und der Ausbreitungsdiagnostik bei Krebserkrankungen. Jedoch muss in einzelnen Feldern die genaue diagnostische Wertigkeit des Verfahrens evaluiert werden. Zudem darf die Ganzkörperdiagnostik nicht kritiklos angewendet werden, sondern es muss zwischen der Ganzkörper-MRT und dedizierter und ausführlicher Untersuchung eines Organs abgewogen werden.

Summary

Whole-body MRI is a technically feasible procedure which is used for several medical indications. The technique is applied particularly for health screening strategies and tumor staging. However, the exact diagnostic impact of whole-body MRI is under current evaluation. Furthermore, the application of this technique is not without its limitations and a dedicated MRI scan of a single organ should be preferred under certain conditions.

Literatur

– Goyen, M., Schlemmer, H.P.: Whole body MRI--diagnostic strategy of the future? Radiologe. 2007 Oct;47(10):904-14.
– Herborn, C.U., Vogt, F.M., Goyen, M., Goehde, S.C., Ruehm, S.G., Forsting, M.: Cardiovascular whole-body MRI: possibilities and limitations in prevention. Radiologe. 2004 Sep;44(9):826-34.
– Ladd, S.C., Zenge, M., Antoch, G., Forsting, M.: Whole-body MR diagnostic concepts. Rofo. 2006 Aug;178(8):763-70.
– Lauenstein, T.C., Goehde, S.C., Herborn, C.U., Goyen, M., Oberhoff, C., Debatin, J.F., Ruehm, S.G., Barkhausen, J.: Whole-body MR imaging: evaluation of patients for metastases. Radiology. 2004 Oct;233(1):139-48.
– Lauenstein, T.C., Freudenberg, L.S., Goehde, S.C., Ruehm, S.G., Goyen, M., Bosk, S., Debatin, J.F., Barkhausen, J.: Whole-body MRI using a rolling table platform for the detection of bone metastases. Eur Radiol. 2002 Aug;12(8):2091-9.
– Lauenstein, T.C., Goehde, S.C., Herborn, C.U., Treder, W., Ruehm, S.G., Debatin, J.F., Barkhausen, J.: Three-dimensional volumetric interpolated breath-hold MR imaging for whole-body tumor staging in less than 15 minutes: a feasibility study. AJR Am J Roentgenol. 2002 Aug;179(2):445-9.

Der Autor

Thomas C. Lauenstein hat in Bonn und Valencia/Spanien Humanmedizin studiert. Die Ausbildung zum Facharzt für Radiologie erfolgte von 1999 bis 2005 am Institut für Diagnostische und Interventionelle Radiologie in Essen bei Prof. Jörg Debatin und Prof. Michael Forsting. Von 2006 bis 2008 war Thomas Lauenstein als Assistant Professor im Department of Radiology an der EMORY University in Atlanta/USA tätig. Lauenstein habilitierte sich 2007 zum Thema „Morphologische und funktionelle MRT des Gastrointestinaltrakts“. Seit 2008 ist Thomas Lauenstein Oberarzt und verantwortlich für die allgemeinradiologische MRT-Diagnostik am Institut für Diagnostische und Interventionelle Radiologie der Universitätsklinik Essen.

DuEPublico

Duisburg-Essen Publications online

UNIVERSITÄT DUISBURG ESSEN

Offen im Denken

ub universitäts bibliothek

Dieser Text wird über DuEPublico, dem Dokumenten- und Publikationsserver der Universität Duisburg-Essen, zur Verfügung gestellt. Die hier veröffentlichte Version der E-Publikation kann von einer eventuell ebenfalls veröffentlichten Verlagsversion abweichen.

DOI: 10.17185/duepublico/73864
URN: urn:nbn:de:hbz:464-20210208-151859-1

Alle Rechte vorbehalten.