Medizinische Fakultät
der
Universität Duisburg-Essen

Aus dem Institut für diagnostische und interventionelle
Radiologie und Neuroradiologie

Änderungen der Signalintensität des Nucleus dentatus in nativer T1 gewichteter MR Bildgebung in Abhängigkeit von der Kontrastmittelklasse bei pädiatrischen Patienten

Inauguraldissertation
zur
Erlangung des Doktorgrades der Medizin
durch die Medizinische Fakultät
der Universität Duisburg-Essen

Vorgelegt von
Eileen Kasper
aus Moers
2020

DuEPublico

Duisburg-Essen Publications online

UNIVERSITÄT DUISBURG ESSEN

Offen im Denken

ub universitäts bibliothek

Diese Dissertation wird über DuEPublico, dem Dokumenten- und Publikationsserver der Universität Duisburg-Essen, zur Verfügung gestellt und liegt auch als Print-Version vor.

DOI: 10.17185/duepublico/73302
URN: urn:nbn:de:hbz:464-20210105-094353-7

Alle Rechte vorbehalten.

Dekan: Herr Univ.-Prof. Dr. med. J. Buer

1. Gutachter: Frau Prof. Dr. med. S. Kinner

2. Gutachter: Frau Univ.-Prof. Dr. rer. nat. N. Dünker

Tag der mündlichen Prüfung: 29. September 2020

Inhalte dieser Dissertation wurden in der folgenden Publikation veröffentlicht:

Eileen Kasper, Haemi Phaedra Schemuth, Samantha Horry, Sonja Kinner (2018): Changes in signal intensity in the dentate nucleus at unenhanced T1-weighted magnetic resonance imaging depending on class of previously used gadolinium-based contrast agent. Pediatric Radiology 48(5):686-693.

Inhaltsverzeichnis

1 Einleitung....6
1.1 Hintergrund der Studie....6
1.2 MR-Bildgebung....11
1.3 Gadoliniumbasiertes Kontrastmittel....15
1.3.1 Kontrastmittelklassen....17
1.3.2 Kontrastmittel-Stabilität....17
1.3.3 Einfluss des GBCA auf den Bildkontrast....19
1.3.4 Alternative Kontrastmittel....20
1.3.4.1 D-Glukose....20
1.3.4.2 Manganbasiertes Kontrastmittel....22
1.4 Das Kleinhirn....23
1.4.1 Nucleus dentatus....24
1.5 Der Hirnstamm....24
1.6 Zielsetzung der Studie....25
2 Material und Methoden....27
2.1 Studiendesign und Patientenkollektiv....27
2.2 MR Akquisition....29
2.3 Messparameter....31
2.3.1 Technische Grundlage....31
2.3.2 Messung der Signalintensität des Nucleus dentatus....31
2.3.3 Referenzstruktur....32
2.3.4 Verhältnis der Signalintensität des Nucleus dentatus zum Pons....33
2.3.5 Differenz der ND-Pons-Quotienten....34
2.3.6 Anzahl der Kontrastmittelgaben und die Kontrastmittelklasse....34
2.3.7 Änderung der Signalintensität durch den Wechsel von linearen auf makrozyklische GBCA....37
2.4 Deskriptive Statistik....38
3 Ergebnisse....40
3.1 Patientencharakteristika....40

3.2 Lineares Patientenkollektiv....42
3.3 Makrozyklisches Patientenkollektiv....43
3.4 Vergleich der linearen versus makrozyklischen Kontrastmittelklasse....44
3.5 Ergebnisse der Änderung der Signalintensität durch den Wechsel von linearem auf makrozyklisches GBCA....46
4 Diskussion....48
5 Zusammenfassung....63
6 Literaturverzeichnis....64
7 Anhang....73
7.1 Tabellen....73
7.2 Grafiken....82
7.3 Abbildungen....90
7.4 Abkürzungsverzeichnis....96
8 Danksagung....98
9 Lebenslauf....99

1 Einleitung

1.1 Hintergrund der Studie

Die Verwendung von gadoliniumbasiertem Kontrastmittel in der Magnetresonanztomographie gehört fest zum klinischen Alltag. Die Applikation ermöglicht einen Mehrgewinn an Informationen über pathologische und vaskuläre Strukturen. Der Einfluss auf den Bildkontrast wird durch die paramagnetische Eigenschaft des Gadoliniums gewährleistet. Dieses führt zu einer Verkürzung der T1 Relaxationszeit und einem hyperintensen Bildeindruck in der T1 Wichtung (Weishaupt, 2014).

Im gadoliniumbasierten Kontrastmittel (gadolinium based contrast agent, GBCA) ist das Gadolinium in einen Chelatkomplex eingebunden. Dieser Chelatkomplex bindet das in freier Form toxische Gadolinium, sorgt für eine sichere intravenöse Applikation und stellt weiterhin eine regelrechte renale oder hepatobiliäre Ausscheidung sicher. Während der korporalen Elimination kommt es teilweise zu einer Freisetzung von Gadolinium aus dem Chelatkomplex. Der Anteil des freien Gadoliniums ist abhängig von der verwendeten Kontrastmittelklasse (Frenzel et al., 2008).

Erstmals wurde die Unbedenklichkeit der Applikation des gadoliniumbasierten Kontrastmittels durch das Auftreten der nephrogenen systemischen Fibrose (NSF) in Frage gestellt. Bereits 2006 bestand die Hypothese einer Verbindung zwischen der nephrogenen systemischen Fibrose und der Applikation der GBCA (Grobner, 2006; Marckmann et al., 2006). Das seltene Auftreten von fibrotischen Veränderungen der Haut aber auch innerer Organe betrifft Patienten mit einer erheblichen Einschränkung

der Nierenfunktion, deren errechnete glomeruläre Filtrationsrate unter 30 ml/(min x 1.73m²) liegt, sowie Patienten mit einer akuten Niereninsuffizienz. Eine insuffiziente renale Elimination führt zu einer längeren Verweildauer des Kontrastmittels im Körper. In dieser Zeit besteht die Möglichkeit einer Dissoziation des Gadoliniums (Gd^{3+}) aus seinem Chelatkomplex und einer Akkumulation in Leber, Haut, Myokard und anderen Geweben (Abraham and Thakral, 2008). Das Resultat ist eine pathologische, systemische Vermehrung des Bindegewebes mit zunächst funktionellen Defiziten und potenziell letalem Ausgang. Die Erkenntnis dieses Zusammenhanges führte zu einer strengeren Indikationsstellung für die GBCA Applikation mit initialer Prüfung der Nierenfunktion und Bestimmung von Grenzwerten.

Neben der NSF wird die serielle Gabe von gadoliniumbasierten Kontrastmittel mit einer Retention im Nucleus dentatus und Globus pallidus assoziiert. Bereits seit einigen Jahren wird in diversen Publikationen eine erhöhte Signalintensität im Nucleus dentatus und Globus pallidus in der nativen T1 gewichteten Bildgebung beobachtet. Zahlreiche Studien in den letzten Jahren postulierten unterschiedliche Ursachen für die erhöhte Signalintensität beider Strukturen: Ein hyperintenser Globus pallidus konnte mit einer hepatischen Dysfunktion (Lai et al., 1999; Rovira et al., 2008), Morbus Wilson (Kim et al., 2006; Lai et al., 1999), hereditärer hämorrhagischer Teleangiektasien (Oikonomou et al., 2012), Manganintoxikation (Shin et al., 2007; Valdes Hernandez Mdel et al., 2012), Verkalkungen (Henkelman et al., 1991; Valdes Hernandez Mdel et al., 2012), Hämodialyse (da Silva et al., 2007), vollständiger parenteraler Ernährung (Mirowitz et al., 1991) und Neurofibromatose Typ 1 (Martin-Duverneuil et al., 2006) in Verbindung gebracht werden, während ein hyperintenser Nucleus dentatus insbesondere im

Zusammenhang mit Multiple Sklerose (Roccatagliata et al., 2009) und Ganzhirnbestrahlung (Kasahara et al., 2011) beschrieben wurde. Im Jahr 2014 konnten Kanda et al. erstmals nachweisen, dass eine Zunahme der Signalintensität des Nucleus dentatus als auch des Globus pallidus in der nativen T1-Wichtung mit einer wiederholten Gabe von GBCA assoziiert ist (Kanda et al., 2014). Die Strukturen imponieren demnach umso hyperintenser, je häufiger Kontrastmittel appliziert wurde. Die wiederholte Gabe könnte zu einer Akkumulation im Gewebe, zu Gadolinium induzierten zellulären Veränderungen oder einer Verstoffwechslung des Gadolinium im Nucleus dentatus führen (Errante et al., 2014; Radbruch et al., 2015). Der genaue Mechanismus war zu diesem Zeitpunkt unklar. Inzwischen konnte eine Autopsiestudie nachweisen, dass die Gadoliniumablagerung die zerebralen Gefäßwände betrifft. Weder ist eine Ablagerung im neuronalen Gewebe, noch ein offensichtlicher Einfluss auf zelluläre Reaktionen nachweisbar (Fingerhut et al., 2018).

Nachdem diese Korrelation zunächst für Patienten mit zerebralen Tumoren berichtet wurde (Kanda et al., 2014), folgte der Nachweis für Patienten mit Multiple Sklerose (MS), Gehirnmetastasen (Errante et al., 2014) und für Patienten mit Meningeomen (Quattrocchi et al., 2015).

Für Patienten mit MS als auch für Tumorpatienten mit Gehirnmetastasen bestanden zahlreiche pathophysiologische Erklärungen, welche den Anstieg der T1 Signalintensität in der nativen Bildgebung erklärten. Die Multiple Sklerose geht mit einer vermehrten Akkumulation von Eisen, Hämosiderin und Ferritin einher. Ihre neurotoxische Wirkung wird einerseits mit einer Schädigung des Nervengewebes in Verbindung gebracht, andererseits mit einem gesteigerten Auftreten paramagnetischer,

freier Radikale (Babior, 1984; Quattrocchi et al., 2015; Roccatagliata et al., 2009). Die T1 Hyperintensität bei Tumorpatienten mit zerebralen Metastasen ist assoziiert mit ischämischen Veränderungen, mit einer Aktivierung antioxidativer Enzyme, einer gesteigerten Glutaminsynthese der Astrozyten, insbesondere nach einer Ganzhirnbestrahlung, mit Gefäßverletzungen und mit vermehrt freien Radikalen (Kasahara et al., 2011; Marklund, 1982; Quattrocchi et al., 2015; Weisiger and Fridovich, 1973). Hier steht die Verletzung der Bluthirnschranke im bestrahlten Zielvolumen im Vordergrund (Fauquette et al., 2012; Lim et al., 2018).

Der Nachweis eines hyperintensen Nucleus dentatus bei benignen Meningeomen konnte pathophysiologische Prozesse sowie systemische Therapien als Ursache einer Gadoliniumretention im Nucleus dentatus widerlegen und stattdessen die serielle Applikation des GBCA als Ursache befürworten (Quattrocchi et al., 2015). Ein relevanter Anstieg der T1 Hyperintensität konnte für Patienten mit mehr als sechs Kontrastmittelgaben beobachtet werden (Errante et al., 2014; Quattrocchi et al., 2015). Bei bis zu fünf Kontrastmittelgaben bleibt ein Anstieg und damit eine im MR Bild sichtbare Retention im Nucleus dentatus aus.

Unter den gadoliniumbasierten Kontrastmittel wird zwischen linearen und makrozyklischen Kontrastmitteln unterschieden. Der Nachweis eines hyperintensen Nucleus dentatus konnte präklinisch als auch klinisch für lineares Kontrastmittel erbracht werden. Im Gegenteil zum linearen Kontrastmittel blieb eine sichtbare zerebellare Retention bei makrozyklischem Kontrastmittel weitestgehend aus (Cao et al., 2016; Jost et al., 2016; Kanda et al., 2015a; Kanda et al., 2015b; Radbruch et al., 2015; Robert et al., 2016).

Bisherige Studien befassten sich maßgeblich mit adulten Patienten. Zunächst schilderten Fallberichte einen Anstieg der Signalintensität des Nucleus dentatus für einzelne pädiatrische Patienten nach wiederholter Kontrastmittelapplikation (Miller et al., 2015; Roberts et al., 2016; Roberts and Holden, 2016). Weitere Studien konnten den Nachweis für größere pädiatrische Patientenkollektive, die mehrfach ein lineares Kontrastmittelmittel erhielten, erbringen (Adin et al., 2015; Flood et al., 2017; Hu et al., 2016; Kinner et al., 2018; Roberts et al., 2016; Roberts and Holden, 2016).

Bislang sind keine Folgen der potenziellen Gadoliniumablagerung im Nucleus dentatus bekannt. Pädiatrische Patienten erhalten aufgrund ihres geringeren Körpergewichts eine adaptierte und deutlich geringe Kontrastmitteldosis als adulte Patienten. Jedoch befinden sich Kinder noch in der neuronalen Entwicklung. In den ersten Wochen der embryonalen Entwicklung (17. Embryonaltag) setzt die neuronale Entwicklung ein. Ein relevantes Wachstum findet von der 10. bis 18. Embryonalwoche statt (Trepel, 2008). Im Zuge der Geburt sind alle anatomischen Strukturen vorhanden, deren Funktionen durch Ausbildung eines komplexen neuronalen Netzwerkes verbessert wird. Eine zweite relevante Wachstumsphase beginnt pränatal in der 30. Woche und endet postnatal mit dem zweiten Lebensjahr. Von besonderer Bedeutung ist die Myelinisierung und die Synaptogenese. Diese verlangsamen in den darauf folgenden Lebensjahren, bis sie mit dem 18. Lebensjahr enden. Die Entwicklungsphase gilt als besonders empfindlich gegenüber toxischer Substanzen (Stein et al., 2002). Bislang ist ein Einfluss der Gadoliniumdeposition auf Myelinisierung, Wachstum und Synaptogenese nicht bekannt.

Als Reaktion auf die unklaren Konsequenzen entschied die European Medicines Agency (EMA) im Jahr 2017 lineare Kontrastmittel mit Ausnahme weniger Indikationen im klinischen Alltag nicht mehr zuzulassen (CHMP, 2017).

Bis zum jetzigen Zeitpunkt zeigten Studien im pädiatrischen Kollektiv die Änderung der Signalintensität des Nucleus dentatus nach wiederholter Gabe des linearen Gadopentat-Dimeglumin, Magnevist (Bayer) mit Ausnahme von Schneider et al. (Adin et al., 2015; Flood et al., 2017; Hu et al., 2016; Robert et al., 2016; Roberts et al., 2016; Roberts and Holden, 2016; Schneider et al., 2017). Für makrozyklisches GBCA wurden ebenfalls widersprüchliche Ergebnisse publiziert.

Die vorliegende Studie überprüft die Auswirkung von linearem als auch makrozyklischem Kontrastmittel auf die Signalintensität des Nucleus dentatus. Bis zur Veröffentlichung unserer Ergebnisse lagen nur wenige Daten und geringe Fallzahlen zum Einfluss von makrozyklischem Kontrastmittel bei Kindern vor.

Weiterhin liegen wenige Daten vor, inwiefern der Wechsel von linearem auf makrozyklisches Kontrastmittel die Signalintensität des Nucleus dentatus beeinflusst. Daher überprüfen wir, ob eine Gadoliniumretention im Nucleus dentatus einer Elimination oder einem Auswasch-Effekt bei Kindern unterliegt.

1.2 MR-Bildgebung

Bildgebend in der Magnetresonanztomographie sind die Wasserstoffprotonen. Der hohe Wasseranteil des Körpers bietet optimale Voraussetzungen für die MR Bildgebung. Das Wasserstoffproton besitzt lediglich ein Proton im Kern und ein Elektron in der Hülle, demnach verhält es sich wie ein Stabmagnet. Eine Rotation des Protons um die eigene Achse wird als Spin bezeichnet. Daraus ergibt sich die synonyme Verwendung der

Begriffe Proton und Spin. Die Protonen lassen sich durch ein externes Magnetfeld ausrichten. Sie richten sich in diesem externen Magnetfeld parallel oder antiparallel aus. Der parallelen und antiparallelen Ausrichtung liegen verschiedene Energieniveaus zugrunde. Die Protonen bevorzugen das niedrigere Energieniveau, sodass ein minimaler Überschuss auf Seiten der parallelen Ausrichtung besteht (Schild, 1997). Dieser geringfügige Überschuss steht für die Bildgebung zur Verfügung. Die Größe des Überschusses ist von der Magnetfeldstärke abhängig. Je höher die Magnetfeldstärke, desto größer ist der Überschuss und desto mehr Protonen sind bildgebend. Neben der parallelen und antiparallelen Ausrichtung führen die Protonen im externen Magnetfeld eine bestimmte Bewegung aus. Diese torkelnde Bewegung nennt sich Präzession. Die Präzessionsfrequenz ist die Häufigkeit der torkelnden Umdrehungen pro Sekunde (Schild, 1997). Diese ist ebenfalls von der Magnetfeldstärke abhängig. Je höher die Magnetfeldstärke, desto höher ist die Präzessionsfrequenz. Die genaue Frequenz lässt sich mit Hilfe der Larmor-Gleichung bestimmen.

Die Protonen richten sich in einem externen Magnetfeld längs entlang der Z-Achse aus, die sogenannte Longitudinalmagnetisierung. Bei Anregung des Gewebes durch einen Hochfrequenzimpuls kippen alle Protonen aus der Z-Ebene in die XY-Ebene. Um die Ausrichtung der Protonen zu ändern, muss der Hochfrequenzimpuls die gleiche Frequenz haben wie die Präzessionsfrequenz der Protonen(Schild, 1997). Unter diesen Voraussetzungen können ein Teil der Protonen die Energie des Hochfrequenzimpulses aufnehmen und mit der gleichen Frequenz schwingen. Dementsprechend haben sie die gleiche Resonanz. Durch die aufgenommene Energie erreichen die Protonen ein höheres Energieniveau. Infolgedessen nimmt die Längsmagnetisierung ab. Weiterhin führt der

Hochfrequenzimpuls zu einer Synchronisation der unterschiedlich präzidierenden Protonen, sodass alle Protonen gleichsinnig präzidieren. Die Protonen sind nun in Phase und zeigen alle in die gleiche Richtung, daraus ergibt sich ein magnetischer Vektor (Schild, 1997). Dieser steht quer oder transversal zur angelegten Längsmagnetisierung (Z-Achse) und wird daher als Transversalmagnetisierung bezeichnet. Der Hochfrequenzimpuls führt demnach zu einer Abnahme der Längsmagnetisierung und einer Zunahme der Transversalmagnetisierung. Durch Abschalten des Hochfrequenzimpulses streben die Protonen danach, ihren Ursprungszustand wieder einzunehmen. Einerseits führt dies zu einer Reduktion der erzeugten Transversalmagnetisierung, eine Transversalrelaxation und andererseits zu einem Aufbau der Longitudinalmagnetisierung, einer Longitudinalrelaxation. Ursächlich für eine Zunahme der Longitudinalmagnetisierung ist der Übergang der Protonen auf ein niedrigeres Energielevel, die zuvor durch den HF-Impuls auf ein höheres Energieniveau gehoben wurden. Die Energie geht als thermische Energie an das umliegende Gewebe, das sogenannte Gitter, verloren (Spin-Gitter-Relaxation)(Schild, 1997). Der Zeitraum, der für den beschriebenen Prozess benötigt wird, wird als longitudinale Relaxationszeit oder auch T1 bezeichnet. T1 ist demnach die Zeit, die benötigt wird, um 63% der Längsmagnetisierung wieder herzustellen.

Das Ausbleiben des HF-Impulses führt gleichzeitig zu einer Abnahme der Transversalmagnetisierung, da die gleichsam präzidierenden Protonen außer Phase geraten. Ursächlich sind sowohl Inhomogenitäten des externen Magnetfeldes, als auch Inhomogenitäten der lokalen Magnetfelder innerhalb des Gewebes. Innerhalb des Gewebes interagieren die Spins untereinander (Spin-Spin-Relaxation). Die notwendige

Zeit für die Abnahme der Transversalmagnetisierung auf 37% ihres Ursprungswertes ist die transversale Relaxationszeit oder T2 (Schild, 1997). Die Protonen haben jedoch individuelle Relaxationszeiten, welche bestimmen, wie schnell oder langsam sich die Protonen relaxieren und in ihren Grundzustand zurückgelangen.

Die Zusammensetzung des Gewebes hat direkten Einfluss auf die Relaxationszeit, während die Relaxationszeit im Bild den Gewebekontrast festlegt. Die Gewebe mit einer kurzen T1 Relaxationszeit stellen sich hell (hyperintens) dar, wohingegen lange T1 Relaxationszeiten dunkel (hypointens) zur Abbildung kommen. Fett hat eine kurze T1 Zeit und ist in der T1 Wichtung hell. Im Fettgewebe kann die Energie der Spins effizient auf die Fettsäuren übertragen werden. Protonen hingegen, die sich in Gegenwart von Flüssigkeiten befinden, können ihre Energie nur schwer an die umliegenden Wassermoleküle, welche sich schnell bewegen, abgeben. Daraus resultieren lange T1 Zeiten. Flüssigkeiten kommen in der T1 dunkel zur Darstellung. Die T2 Relaxationszeit für Wasser ist ebenfalls lang. Innerhalb von Wasser besteht ein recht homogenes Magnetfeld, wodurch die Protonen länger in Phase präzidieren und die transversale Relaxationszeit lang ist. Lange Relaxationszeiten in der T2 Wichtung sind hell, damit erscheinen Flüssigkeiten hell oder auch hyperintens. Fett hat eine kürzere T2 Zeit und ist damit weniger hyperintens. Der Bildeindruck wird demnach durch die unterschiedlichen Relaxationszeiten beeinflusst. Mit Hilfe der Repetitionszeit TR (Time to repeat) und der Echozeit TE (Time to echo) kann festgelegt werden, ob das Bildsignal in einer T1 oder T2 Wichtung wiedergegeben wird (Nitz et al., 2011; Rinck and Zink, 2005; Schild, 1997). Eine weitere Option ist die Protonenwichtung, die selten zur klinischen Anwendung kommt. Die Repetitionszeit bestimmt den zeitlichen Abstand der

Hochfrequenzimpulse, die Pulssequenz, und damit der erneuten Anregung des Gewebes. Die Echozeit bestimmt den Zeitpunkt, an dem das Signal des Gewebes akquiriert wird. Die T1 Wichtung kennzeichnet eine kurzes TR und kurzes TE, die T2 Wichtung ein langes TR und langes TE und die Protonenwichtung ein langes TR und kurzes TE. Weiterhin kann der Bildeindruck durch verschiedene Inversionsimpulse zur Unterdrückung des Fett- oder Wassersignals modifiziert werden(Nitz et al., 2011). Weiteren Einfluss auf den MR Bildkontrast nimmt das gadoliniumbasierte Kontrastmittel.

1.3 Gadoliniumbasiertes Kontrastmittel

Das gadoliniumbasierte Kontrastmittel basiert auf einem Chelatkomplex, der sich aus dem dreifach positiven Gadolinium und einem Liganden zusammensetzt (Nitz et al., 2011; Weishaupt, 2014). Das Gadolinium als Zentralion gehört zu den Lanthanoiden. Mithilfe ionischer Bindungen zwischen den negativ geladenen Carboxylgruppen und dem positiv geladenen Gadolinium sowie den Van-der-Waals-Kräften zwischen den Stickstoffelektronenpaaren und dem Gadolinium ist das Zentralion im Chelatkomplex gebunden (Weishaupt, 2014). Das Gadolinium weist als Zentralion drei positive Ladungen auf, während der Ligand drei bis fünf negative Ladungen aufweist. Zur Gewährleistung einer neutralen Gesamtladung wird der Ligand mit Hilfe eines positiv geladenen Zuckermonomerzusatzes (Meglumin) oder Natrium+ in der Lösung ausgeglichen (Weishaupt, 2014). Die sieben ungepaarten Elektronen in der f-Schale des Gadoliniums bedingen die paramagnetischen Eigenschaften (Weishaupt, 2014). Die Interaktion der ungepaarten Elektronen mit den umliegenden Wasserstoffprotonen führen zu verkürzten T1 Relaxationszeiten und einem hyperintensen Bildeindruck. Der

mehrzähnige Ligand bindet das ungebunden toxische wirkende Gadolinium und sorgt für eine sichere intravenöse Applikation. Der Chelatkomplex des GBCA unterliegt einer thermodynamischen Stabilität:

$$Gd^{3+} + Ligand \rightleftarrows Chelatkomplex$$

Das Gleichgewicht liegt auf der Seite des Chelatkomplexes. Der größte Teil des Gadoliniums ist an den Chelatkomplex gebunden. Durch eine Überschussgabe freier Chelatliganden in kommerziell verfügbaren GBCA wird sichergestellt, dass frei werdendes Gadolinium frühzeitig abzufangen und eine Assoziation des Chelatkomplexes zu erreichen (Weishaupt, 2014). Freies Gadolinium ist in seiner elementaren Form äußerst toxisch. Freie Gadoliniumionen entsprechen in ihrem Ionendurchmesser den Kalziumionen und können folglich intrazelluläre Kalziumkanäle blockieren (Rinck and Zink, 2005). Zahlreiche essentielle Prozesse im Körper sind Kalziumabhängig, dazu zählen die Zellatmung, Muskelaktivität, Blutgerinnung, Transmission von Nervenimpulsen, Enzymfunktionen und die Zytokin gesteuerte Transkription (Weishaupt, 2014). Freies Gadolinium wird phagozytiert und findet sich in den Speicherorganen wie Leber, Milz und Knochenmark wieder (Weishaupt, 2014).

Die Stabilität des Chelatkomplexes hängt von verschiedenen Faktoren ab:

1) seinen Struktureigenschaften: makrozyklisch, Anzahl ionischer Bindungen, Ladung des Komplexes, Zähnigkeit und Energiebilanz bei der Komplexbildung.
2) seiner Umgebung: Überschuss in der Formulierung, Fremdelektrolyte, Temperatur, Löslichkeit der Einzelkomponenten, Zirkulationsdauer und Kompartimentverteilung (Weishaupt, 2014).

Allgemein verhält sich das GBCA sehr hydrophil, was ihm eine kurze Plasmahalbwertzeit verleiht. Die kurze Plasmahalbwertzeit führt zu einer schnellen renalen Elimination aus dem korporalen Kreislauf. Eine Ausnahme bilden die leberspezifischen Kontrastmittel (Multihance, Bracco Imaging, Konstanz, Deutschland; Primovist, Bayer Healthcare, Leverkusen, Deutschland), die sowohl renal als auch hepatobiliär eliminiert werden (Nitz et al., 2011). Eine fast vollständige Exkretion wird durch die starke Bindung des Gadoliniums an seinen Liganden und die Ausbildung eines stabilen Chelatkomplexes sichergestellt.

1.3.1 Kontrastmittelklassen

Das gadoliniumbasierte Kontrastmittel wird in lineares und makrozyklisches Kontrastmittel eingeteilt (Nitz et al., 2011). Die Einteilung basiert auf der chemischen Struktur. Tabelle 1 gibt eine Übersicht über die derzeit verfügbaren Kontrastmittel. Das lineare Kontrastmittel lässt sich weiter in ionisches und nicht ionisches Kontrastmittel gliedern. Ionisches lineares Kontrastmittel besitzt einen Liganden mit negativ geladenen Carboxylgruppen, die mit dem positiv geladenen Gadolinium eine ionische Wechselwirkung eingehen (Frenzel et al., 2008; Weishaupt, 2014). Diese ionische Bindung stabilisiert den Chelatkomplex. Das nicht ionische lineare Kontrastmittel verfügt nicht über diese ionische Wechselwirkung. Daher weist das ionische lineare Kontrastmittel im Vergleich zu nicht ionischem linearem Kontrastmittel eine verbesserte Stabilität des Chelatkomplexes auf.

1.3.2 Kontrastmittel-Stabilität

Im Gegenteil zum makrozyklischen Kontrastmittel ist die Stabilität von linearem Kontrastmittel deutlich schlechter. Die lineare Struktur bietet dem Gadolinium im

Gegensatz zu der makrozyklischen Struktur deutlich schlechteren Halt im Chelatkomplex.

Ein besseres Verständnis wird mit Hilfe einer bildlichen Analogie erreicht: Stellt man sich das Gadolinium als einen Ball vor, vermag es eine Hand, den Ball nicht vollständig zu umschließen. Die Hand bietet dem Ball Halt, aber es verbleibt eine Lücke, die es dem Ball ermöglicht, dem Handschluss zu entkommen. Dies entspricht dem Halt des Gadoliniums im linearen Kontrastmittel. Zwei Hände können das Volumen eines Balles vollständig umfassen und folglich gute Stabilität garantieren. Ebenso ist das Gadolinium im makrozyklischen Kontrastmittel ringförmig von seinem Liganden eingeschlossen. Abbildung 1 veranschaulicht die Unterschiede der chemischen Strukturformeln der linearen und der makrozyklischen Kontrastmittel.

Die präklinische Studie von Frenzel et al. prüfte die Gadoliniumdissoziation der verschiedenen gadoliniumbasierten Kontrastmittel (Frenzel et al., 2008). Dem Blutserum gesunder Probanden wurde 1mmol/l GBCA zugefügt und über 15 Tage unter physiologischen Bedingungen, pH 7,4 und 37 Grad, beobachtet. Mittels HPLC-PCP-MS (high performance liquid chromatographie inductively coupled plasma mass spectrometry) gelang die Bestimmung des freien Gadoliniums. Für das nicht-ionische lineare Kontrastmittel Omniscan (GE Healthcare, Little Chalfont, Vereinigtes Königreich) konnte nach 15 tägiger Inkubationszeit 20% freies Gadolinium nachgewiesen werden, während für das ionische lineare Kontrastmittel Magnevist (Bayer Healthcare, Leverkusen, Deutschland) nur 1,9% freies Gadolinium beobachtet wurde. Im Gegensatz zu den linearen Kontrastmittel ließen sich die freien Gadoliniumkonzentrationen für die makrozyklischen Kontrastmittel Gadovist (Bayer

Healthcare, Leverkusen, Deutschland) und Dotarem (Guerbet, Roissy, Frankreich), nicht mehr quantifizieren. Das Limit der Quantifizierung betrug 0,1% (Frenzel et al., 2008). Die Ergebnisse zeigen, dass der Chelatkomplex des linearen, nicht ionischen Kontrastmittels die geringste Stabilität aufweist. Diese Instabilität geht mit einer erhöhten Konzentration freien Gadoliniums im Blutserum einher. Das lineare ionische Kontrastmittel weist durch die ionische Wechselwirkung innerhalb des Chelatkomplexes eine deutlich bessere Stabilität auf. Die höchste Stabilität und damit Sicherheit ist bei makrozyklischem Kontrastmittel gewährleistet.

Dieser präklinischen Studie gingen bereits klinische Erfahrungswerte voraus: Im Zuge operativer Hüft-Total-Endoprothesen erfolgte eine Analyse der Femurknochen. Im präoperativen Setting erhielten die Patienten drei bis acht Tage vor der Implantation ihrer Hüft-TEP eine Kontrastmittel gestützte MR Bildgebung. Mittels der ICP-MS (inductively coupled plasma mass spectroscopy) sowie ICP-AES (inductively coupled plasma atomic emission spectroscopy) zeigte sich in der postoperativen Knochenanalyse eine ossäre Gadoliniumablagerung trotz normaler Nierenfunktion. Die Messergebnisse postulierten eine 2,5 bis 4-fach höhere Gadoliniumdeposition für lineares gegenüber makrozyklischem Kontrastmittel (Gibby et al., 2004; White et al., 2006).

1.3.3 Einfluss des GBCA auf den Bildkontrast

Wie bereits oben beschrieben besteht der Chelatkomplex aus dem zentralen Gadoliniumion mit seinen sieben ungepaarten Elektronen in der f-Schale. Die Interaktion der ungepaarten Elektronen mit Wasserstoffmolekülen aus der Umgebung führt zu einer Verkürzung der T1 Relaxationszeit (Weishaupt, 2014). Diese Verkürzung

der T1 Zeit führt zu einer schnelleren Relaxation der Protonen in der Nähe des Gadoliniums und einem schnelleren Übergang der Protonen aus der XY-Ebene zurück in die Z-Ebene. Je kürzer die T1 Relaxationszeit ist, desto heller oder hyperintenser ist der resultierende Bildeindruck. Es kommt sowohl zu einer Reduktion der T1 als auch T2 Relaxationszeit (Nitz et al., 2011), einer Veränderung der lokalen Magnetfeldhomogenität, einer Veränderung der Protonendichte des Gewebes und einer Verschiebung der Larmorfrequenz (Weishaupt et al., 2014). Niedrige Konzentrationen der GBCA führen zu einer Dominanz des T1-Effektes mit Signalanstieg (Weishaupt, 2014). Gewebe, die vermehrt Kontrastmittel aufnehmen, oder Gefäße, in denen das intravenös applizierte Kontrastmittel zirkuliert, sind hell oder hyperintens. Die paramagnetische Eigenschaft des Gadoliniums erlaubt neben der Darstellung pathologischer Strukturen mit einer verstärkten Vaskularisierung auch die Kontrastmittel gestützte MR Angiographie. Höhere Magnetfeldstärken führen zu einer erhöhten T1 Relaxationszeit. Dieses Attribut hat einen nennenswerten Einfluss auf die Fähigkeit des GBCA, eine Verkürzung der T1 Relaxationszeit zu erzielen. Die bereits durch die höhere Feldstärke reduzierte T1 Relaxationszeit wird durch GBCA bei 3 Tesla geringer verkürzt und es kommt damit im Verhältnis zu 1,5 Tesla zu einem weniger deutlichen Kontrast zum GBCA angehobenen Gewebes.

1.3.4 Alternative Kontrastmittel

Hierzu zählen D-Glukose sowie manganbasiertes Kontrastmittel.

1.3.4.1 D-Glukose

D-Glukose dient als physiologischer Energielieferant im Stoffwechsel. Eine Änderung des Glukosebedarfs kann auf verschiedene Erkrankungen hinweisen. Krebszellen

benötigen für ein schnelles Wachstum einen gesteigerten Glukosemetabolismus. Dieses Wissen nutzen Nuklearmediziner und Radiologen in der Positronen-Emissions-Tomographie (PET) durch die Verwendung von 18F-Fluordesoxyglukose (FDG).

FDG wird als Strukturanalogon der D-Glukose über GLUT-Transporter aus dem Blut aufgenommen und intrazellulär verstoffwechselt. Durch den Austausch einer Hydroxygruppe durch das Radionuklid 18F wird die Detektion des Metabolismus gewährleistet. Anwendung findet das FDG-PET in der Diagnostik, dem Staging sowie der Therapiekontrolle verschiedener Krebsarten.

Basierend auf diesen Erfahrungen wurden MR Messtechniken entwickelt, um metabolische Kontraste mittels Chemical Exchange Saturation Transfer (CEST) oder Dynamic Glucose Enhanced Imaging (DGE) zu detektieren. Ein metabolischer Kontrast wird durch den Unterschied zwischen physiologischem und pathophysiologischem Glukoseuptake erreicht. Paech et al. stellten das Glukoseuptake gesunder und Glioblastom erkrankter Patienten gegenüber. Als Vorbereitung hielten die Patienten eine Fastenperiode von 6-8 Stunden ein, bevor ihnen manuell 100ml 20% D-Glukose intravenös appliziert wurden. Im Vergleich zur gesunden Kohorte zeigten die Patienten mit Glioblastom einen erhöhten Glukoseuptake in der T1 gewichteten DGE bei einer Magnetfeldstärke von 7 Tesla (Paech et al., 2017). Der Glukoseuptake präsentiert sich in der T1 Wichtung hyperintens entsprechend dem Bildeindruck, der durch gadoliniumbasiertes Kontrastmittel entsteht (Abbildung 2) Der Signalintensitätsanstieg korreliert mit dem Ödem- und Glioblastomareal. Eine Gegenüberstellung zur gebräuchlichen GBCA basierten Bildgebung zeigte nur eine partielle Überlappung der Ergebnisse (Paech et al., 2017). Der bildmorpholigische Mismatch erklärte Paech et al.

durch den unterschiedlichen Metabolismus: Während Gadolinium im Intravasal- sowie extrazellulären Extravasalraum anreichert und die Zellmembranen nicht passiert, wird D-Glukose zudem intrazellulär verstoffwechselt.

1.3.4.2 Manganbasiertes Kontrastmittel

Die physikalischen Eigenschaften des Gadoliniums (Gd^{3+}) ermöglichen einen guten Kontrast in der T1 gewichteten Bildgebung, vergleichbare Eigenschaften weisen Manganionen (Mn^{2+}) auf. Dazu zählen eine hohe magnetische Kernspinquantenzahl (Gadolinium: S=7/2; Mangan: S=5/2), lange longitudinale Relaxationszeit und eine schnelle Wasseraustauschkinetik (Gale et al., 2015). Vorteilhaft ist die renale sowie hepatobiliäre Elimination, insbesondere bei Patienten mit akutem oder chronischem Nierenversagen. Die Herausforderung der Entwicklung eines manganbasierten Kontrastmittels (Mangan based contrast agen t= MBCA) besteht in der stabilen Bindung des Mangans in einen Chelatkomplex, denn freies Mangan ist neurotoxisch. Hierzu eignet sich der in Abbildung 3 dargestellte, sechszähnige Ligand PyC3A (N-picolyl-N,N',N'-trans-1,2-cyclohexenediaminetriacetate) (Gale et al., 2015). Mn-PyC3A verbindet eine thermodynamische Stabilität, eine kinetische Trägheit, eine verkürzte T1 Relaxationszeit mit exzellentem Bildkontrast sowie eine renale und hepatobiliäre Elimination. Im Mausexperiment gelang der Nachweis einer schnellen Mn-PyC3A Clearance, einer gemischten renalen sowie hepatobiliären Elimination und einer vollständigen Exkretion des Mangans 24 Stunden nach intravenöser Injektion (Gale et al., 2015)

Um Mn-PyC3A als realisierbarer Ersatz für GBCA zu prüfen, verglich Gale et al beide Kontrastmittel in der MR-Angiographie an Primaten. In diesem Tierexperiment erfolgte

die Gegenüberstellung von Mn-PyC3A und Gadolinium Dimeglumin (Magnevist). Bei einer Magnetfeldstärke von 3 Tesla zeigten beide Kontrastmittel einen vergleichbaren Kontrast in der MR Angiographie (Gale et al., 2015). Das bildmorphologische Resultat ist in Abbildung 3 nachzuvollziehen.

1.4 Das Kleinhirn

Das Kleinhirn (Zerebellum, Cerebellum) liegt in der hinteren Schädelgrube (Fossa cranii posterior) dorsal des Hirnstamms und bildet das Dach des vierten Ventrikels. Das Kleinhirnzelt (Tentorium cerebelli), eine Duplikatur der Dura mater, grenzt das Kleinhirn kranial gegenüber dem Occipitallappen (Lobus occipitalis) des Großhirns ab.

Äquivalent zum Großhirn besteht das Kleinhirn aus zwei Hemisphären, deren Verbindung durch den Kleinhirnwurm (Vermis cerebelli) sichergestellt wird. Die Kleinhirnrinde (Cortex cerebelli) umgibt als graue Substanz das weiße Marklager (Corpus medullare cerebelli). Im diesem liegt die graue Substanz in Form von vier paarig angelegten Kleinhirnkernen (Nuclei cerebelli): Nucleus fastigii, Nucleus emboliformis, Nucleus globosi und Nucleus dentatus (Fehler: Referenz nicht gefunden). Die Kleinhirnkerne enthalten die Efferenzen des Kleinhirns für die Peripherie. Afferenzen und Efferenzen verlaufen über die dreipaarig angelegten Kleinhirnstiele (Pedunculi cerebelli). Diese verbinden das Kleinhirn mit dem Hirnstamm.

Das Kleinhirn wird funktionell in drei Teile gegliedert: Vestibulocerebellum, Spinocerebellum und Pontocerebellum. Das Vestibulocerebellum (Lobus flocculonodularis) bekommt seine Afferenzen aus dem Vestibularorgan des Innenohrs, das Spinocerebellum (Vermis und paravermale Zone) erhält seine Afferenzen vom Rückenmark und das Pontocerebellum (Hemisphären) aus den Brückenkernen (Nuclei

ponti) des Pons. Die Gliederung begründet die zentrale Aufgabe des Kleinhirns in der Koordination und Feinabstimmung von Bewegungsabläufen (Schünke et al., 2012; Trepel, 2008).

1.4.1 Nucleus dentatus

Der größte Kleinhirnkern ist der Nucleus dentatus (Zahnkern). Er liegt als gezackte, bandartige Struktur in beiden Kleinhirnhemisphären und enthält die Efferenzen des Pontocerebellums. Über die Pedunculi cerebelli ziehen die Efferenzen zum Nucleus ruber des Mesencephalon, zum Thalamus (Diencephalon) und zur unteren Olive. Von dort aus projizieren sie in den prämotorischen Kortex und beeinflussen im Sinne einer Feedbackschleife die Planung und die Programmierung von Bewegungen. Eine Schädigung des Pontocerebellums geht mit einem Verlust zielgerichteter, motorischer Bewegungen einher: Dysmetrie, Intentionstremor, Nystagmus und Muskelhypotonie (Schünke et al., 2012; Trepel, 2008).

1.5 Der Hirnstamm

Der Hirnstamm (Truncus encephali) besteht aus dem Mittelhirn (Mesencephalon), der Brücke (Pons) und dem verlängerten Mark (Medulla oblongata) (Abbildung 5).

Er grenzt ventral an den Clivus der Schädelbasis und dorsal an das Zerebellum. Das Mesencephalon schließt sich kranial an das Zwischenhirn (Diencephalon) an. Kaudal tritt die Medulla oblongata durch das Foramen magnum und setzt sich als Rückenmark (Medulla spinalis) fort. Lateral verdeckt der Temporallappen (Lobus temporalis) den Hirnstamm. Auf engstem Raum befinden sich im Hirnstamm zahlreiche Kerne und Bahnen. Die Bahnen ziehen durch den Hirnstamm hindurch und verbinden zerebrale

und zerebellare Strukturen wechselseitig mit der Peripherie. Neben den Hirnnervenkernen (III bis XII Hirnnerv) befinden sich im Hirnstamm die Hinterstrangkerne (Nucleus gracilis, Nucleus cuneatus) zur Verschaltung sensibler Informationen aus der Peripherie und die Brückenkerne (Nuclei pontis) als Verbindung zum Zerebellum. Auf den gesamten Hirnstamm verteilt sich die Formatio reticularis, die lebenswichtige Funktionen, wie Atmung und Kreislauf, kontrolliert. Der Nucleus ruber und die Substantia nigra koordinieren die Motorik. Weiterhin werden optische als auch akustische Signale in der Vierhügelplatte verschaltet. (Schünke et al., 2012; Trepel, 2008)

1.6 Zielsetzung der Studie

Diese Dissertation untersucht den Einfluss serieller gadoliniumbasierter Kontrastmittelapplikationen auf die Signalintensität des ND in T1 gewichteter MR Bildgebung bei pädiatrischen Patienten. Hierbei ist der Vergleich zwischen linearer und makrozyklischer Kontrastmittelklasse von Bedeutung sowie der Einfluss von externen Faktoren auf den Anstieg der Signalintensität. Darüber hinaus gibt diese Dissertation einen Ausblick, welche Auswirkung der Wechsel von linearem auf makrozyklisches Kontrastmittel auf die Signalintensität hat.

Wir stellen die folgenden Hypothesen auf:

1. Es gibt einen signifikanten Unterschied in der Signalintensität des ND in der nativen T1 gewichteten MR Bildgebung nach wiederholter linearer GBCA Applikation.

2. Es gibt keinen signifikanten Unterschied in der Signalintensität des ND in der nativen T1 gewichteten MR Bildgebung nach wiederholter Gabe makrozyklischer GBCA.
3. Es gibt einen signifikanten Unterschied in der Signalintensität des ND in der nativen T1 gewichteten MR Bildgebung abhängig von der Anzahl der Kontrastmittelgaben.
4. Es gibt eine signifikante Korrelation zwischen externen Einflussfaktoren (u.a. Alter, Geschlecht, Therapieverfahren) und dem Anstieg der Signalintensität im ND.
5. Es gibt einen signifikanten Unterschied in der Signalintensität des bereits hyperintensen ND in der nativen T1 gewichteten MR Bildgebung nach dem Wechsel von linearem auf makrozyklisches Kontrastmittel.

2 Material und Methoden

2.1 Studiendesign und Patientenkollektiv

Die retrospektive Studie befasst sich mit 437 pädiatrischen Patienten, die im Institut für diagnostische und interventionelle Radiologie und Neuroradiologie des Universitätsklinikums Essen eine kraniale Bildgebung mit Hilfe der Magnetresonanztomographie erhielten. Nach positivem Votum der lokalen Ethikkommission zur Datenerhebung, Auswertung und Veröffentlichung wurden unter der Voraussetzung einer anonymisierten Verwendung der MR Daten 70 pädiatrische Patienten in die retrospektive Studie eingeschlossen, deren Daten im Zeitraum von 2001 bis Februar 2016 akquiriert und mit Hilfe des Radiologie Informationssystems (RIS; Centricity RIS-i 5.0; GE Healthcare, Little Chalfont, Vereinigtes Königreich) identifiziert wurden. Zu einer erheblichen Reduktion des Patientenkollektivs führte die Festlegung stringenter Ein- und Ausschlusskriterien. Das Flussdiagramm (Abbildung 6) gibt einen Überblick über die Entscheidungsfindung bis zum endgültigen Patientenkollektiv.

Bei allen in die Studie aufgenommenen Patienten handelt es sich um pädiatrische Patienten vom Neugeborenen bis zum 18. Lebensjahr, die im Rahmen diverser Grunderkrankungen eine kraniale Kontrastmittel gestützte MR Bildgebung erhielten. Als Voraussetzung zählte die erstmalige Applikation eines gadoliniumbasierten Kontrastmittels unter der Verwendung eines linearen Kontrastmittels oder eines makrozyklischen Kontrastmittels in unserem Institut. Mehr als vier Kontrastmittelgaben in Folge sowie eine native T1-gewichtete Messung waren zum Studieneinschluss

erforderlich. Eine normale Nierenfunktion wurde als glomeruläre Filtrationsrate (GFR) > 60ml/min (1,73m²) definiert.

Zum Ausschluss aus der Studie führten MR-Erstaufnahmen mit Kontrastmittelapplikation in einer externen Radiologie, im Krankheitsverlauf extern durchgeführte Bildgebung mit einem anderweitigem Kontrastmittel oder unzureichender Dokumentation des verwendeten Kontrastmittels, eine fehlende präoperative MR-Bildgebung sowie eine fehlende native T1 gewichtete Messung mit Erfassung des Zerebellums. Eine ausgeprägte Raumforderung im Bereich des vierten Ventrikels mit starker Kompression zerebellarer Strukturen oder ausgedehnte ödematöse Veränderungen und erhebliche Artefakte im Zerebellum führten ebenfalls zum Studienausschluss. Die Artefakte resultierten einerseits aus Patienten assoziierten Bewegungsartefakten, andererseits aus Pulsationsartefakten, insbesondere ausgehend vom Sinus sigmoideus und Sinus transversus.

In adulten Studien führten infratentorielle Krankheitsbilder zum Studienausschluss, insbesondere Ödeme, Tumore oder andere Läsionen des Zerebellums (Radbruch et al., 2015), ebenso pädiatrische Studien folgten ihrem Beispiel (Radbruch et al., 2017). Jedoch sind im Vergleich zu Kindern bei erwachsenen Patienten supratentorielle Tumore wesentlich häufiger als infratentorielle Tumore, während bei Kindern die infratentoriellen Tumore dominieren. Diese Tatsache ermöglichte beim adulten Patientengut den Ausschluss und damit eine verbesserte Aussagefähigkeit durch eine sicherere morphologische Lokalisation des Nucleus dentatus, eine fehlende Beeinträchtigung der Messergebnisse durch Ödeme, Kompression zerebellarer Strukturen oder postoperativer Narbenbildung.

In Anbetracht des vorliegenden pädiatrischen Patientengutes wurde der Studieneinschluss oder -ausschluss individuell getroffen. Der Einschluss der Patienten mit Medulloblastomen und pilozytischen Astrozytomen war in erster Linie abhängig von ihrem Ausgangsbefund. Die präoperative Bildgebung zeigte, wie verdrängend der Tumor im Bereich des vierten Ventrikels wuchs. Die FLAIR- Sequenz (fluid attenuated inversion recovery) gewährleistete die Einschätzung des begleitenden Ödems. Ein dezentrales Wachstum mit einseitiger Dominanz versprach einen einseitig unversehrten Nucleus dentatus, welcher sich sicher morphologisch zuordnen und messen ließ. Ebenfalls im postoperativen Verlauf erfolgte die Messung des Nucleus dentatus auf der Seite ohne Resektionsdefekt. Die einwandfreie morphologische Zuordnung des Nucleus dentatus war Grundvoraussetzung für den Studieneinschluss. Andere Studien zeigten, dass keine Notwendigkeit besteht, beide Nuclei dentati zu messen: Ein statistischer Unterschied der Signalintensität zwischen dem rechten und linken Nucleus dentatus blieb aus (Hu et al., 2016).

2.2 MR Akquisition

Die Anfertigung der Bilder erfolgte in Rückenlage mit Positionierung des Kopfes in der gerätespezifischen Kopfspule (Head Coil). Für die Akquisition der MR-Bilder wurden verschiedene Magnetresonanztomographen (Magnetom Sonata, Symphony, Avanto, Espree, Aera, Skyra oder Biograph mMR) der Firma Siemens (Erlangen, Deutschland) verwendet (Tabelle 2). Es wurden sowohl Geräte mit einer Magnetfeldstärke von 1,5 Tesla als auch 3 Tesla verwendet. Neben der Etablierung der 3 Tesla Feldstärke in den klinischen Alltag, haben sich ebenfalls die Kopfspulen (Head Coils) weiterentwickelt. Die Kopfspulen wurden mit mehr Kanälen versehen, um das Signal-zu-Rausch-

Verhältnis (SNR) zu verbessern und eine raschere Datenakquisition in der Parallelbildgebung zu gewährleisten (Nitz et al., 2011). Die Änderungen hinsichtlich der verwendeten Magnetresonanztomographen an den unterschiedlichen internen Standorten lassen sich in der Tabelle 2 nachvollziehen.

Abhängig von der Grunderkrankung des Patienten wurde ein individuelles Untersuchungsprotokoll durchgeführt, um eine bestmögliche radiologische Diagnostik zu gewährleisten. Ein schneller Übersichtsscan (Localizer) erfasste das gesamte Untersuchungsvolumen in einer axialen, koronaren und sagittalen Schicht und ermöglichte eine exakte Planung der weiteren Bildgebung anhand anatomischer Leitstrukturen. Übereinstimmend für das gesamte Patientenkollektiv ist die Akquisition einer nativen T1 gewichteten Sequenz, welche den Hirnstamm und das Zerebellum vollständig erfasst. Diese kann sowohl im Rahmen einer zerebralen Bildgebung als auch einer Untersuchung der Halsregion abgebildet sein. Die technischen Daten der nativen T1 gewichteten Pulssequenzen sind in Tabelle 3 zusammen getragen.

Eine weitere Gemeinsamkeit ist die intravenöse Applikation eines Kontrastmittels. Hierbei handelt es sich abhängig vom Untersuchungsjahr entweder um ein lineares oder ein makrozyklisches Kontrastmittel. Als lineares Kontrastmittel wurde bis zum Jahreswechsel 2007/2008 entweder das nicht-ionische Kontrastmittel Gadodiamid (Omniscan; GE Healthcare, Little Chalfont, Vereinigtes Königreich) oder das ionische Kontrastmittel Gadopentetat-Dimeglumin (Magnevist; Bayer Healthcare, Leverkusen, Deutschland) verwendet. Abgelöst wurde das lineare Kontrastmittel im Jahr 2008 zunächst durch das makrozyklische Kontrastmittel Gadotersäure (Dotarem; Guerbet, Roissy, Frankreich). Im Verlauf erhielt ebenfalls Gadobutrol (Gadovist; Bayer

Healthcare, Leverkusen, Deutschland) Einzug in den klinischen Alltag. Die Kontrastmitteldosis wurde abhängig von der Stoffmenge des Gadoliniums (mmol) pro Milliliter und dem Körpergewicht des Patienten berechnet. Die genaue Stoffmenge der verwendeten Kontrastmittel sowie ihre Dosierung ist in der Tabelle 4 nachzuvollziehen. Bei Kindern wurde eine einfache Dosis appliziert. Die intravenöse Applikation des Kontrastmittels erfolgte entweder per Hand oder per Druckspritze als Bolus. Um eine vollständige Bolusinjektion zu gewährleisten, wurden 20 ml Natriumchlorid-Injektionslösung 9mg/ml (0,9%) nachgespült.

2.3 Messparameter

2.3.1 Technische Grundlage

Die retrospektive Aufarbeitung der Daten und die Messung der Signalintensität der Gewebe erfolgte mit Hilfe eines manuell eingezeichneten Region of Interest (ROI) im Picture Archiving and Communication System (PACS, Siemens Healthineers, Erlangen, Deutschland). Der ROI ermöglichte die Messung einer gemittelten Signalintensität in einem definierten Areal.

2.3.2 Messung der Signalintensität des Nucleus dentatus

Eine Gadoliniumretention und eine damit verbundene Änderung der T1 Signalintensität konnte sowohl in zerebralen als auch zerebellaren Strukturen, insbesondere den tiefen Kleinhirnkernen, gezeigt werden. Für den Nucleus dentatus wurde die stärkste Dosis abhängige Änderung der T1 Signalintensität sowie die höchste mittlere Konzentration elementaren Gadoliniums nachgewiesen (McDonald et al., 2015). Dieser Nachweis

motiviert zur alleinigen Messung im Nucleus dentatus als sensitivstes Areal für eine Gadoliniumablagerung.

Der Nucleus dentatus ist einer der vier paarigen Kleinhirnkerne im Zerebellum und liegt bilateral in unmittelbarer Nachbarschaft zum vierten Ventrikel (Schünke et al., 2012). Eine sichere anatomische Zuordnung ist für die Ermittlung der gemittelten Signalintensität essentiell. Hierzu können neben der nativen T1 gewichteten Messung weitere Messungen, wie T2 Wichtungen oder Diffusions gewichtete Messungen (DWI; Diffusion weighted imaging), hinzugezogen werden.

Von Interesse ist die initiale Signalintensität des Nucleus dentatus vor erstmaliger Applikation eines gadoliniumbasierten Kontrastmittels. Dabei handelt es sich um die physiologische Signalintensität des Nucleus dentatus zum Zeitpunkt Null. Hierzu wird der Nucleus dentatus in einem ROI in der nativen T1 Messung erfasst. Wiederholt wurde die Messung der Signalintensität in der finalen Untersuchung nach wiederholter Kontrastmittelapplikation, ebenfalls in der nativen T1.

2.3.3 Referenzstruktur

Um eine Änderung der Signalintensität des Nucleus dentatus nachweisen zu können, ist eine Referenzstruktur notwendig, die auch bei serieller Kontrastmittelgabe eine konstante Signalintensität aufweist. Von Beginn an nutzten Studien den Pons als Referenzstruktur, um eine Akkumulation des Gadoliniums im Nucleus dentatus nachzuweisen (Errante et al., 2014; Kanda et al., 2015a; Kanda et al., 2014; Kanda et al., 2015b; McDonald et al., 2015). Um einen Vergleich zu schaffen, wurden neben der Signalintensität des Nucleus dentatus und des Pons nicht neuronales Gewebe, der Balken (Corpus callosum) und der Temporalmuskel (Musculus temporalis), beurteilt.

Während eine T1 Hyperintensität für den Nucleus dentatus, Globus pallidus und Thalamus visuell bestätigt wurde, blieb dies für den Pons und den Nucleus caudatus aus (Miller et al., 2015).

Neben dem Pons wurden weitere anatomische Regionen als Referenzstruktur in Betracht gezogen. Radbruch (2015) verwendete den Kleinhirnkortex und den Liquor cerebrospinalis. Für das Verhältnis von Nucleus dentatus zu Kleinhirnkortex sowie zu Liquor cerebrospinalis konnte ein vergleichbarer Anstieg der T1-Signalintensität für lineares KM gezeigt werden. Die Unterschiede gehen jedoch am deutlichsten aus dem Verhältnis von Nucleus dentatus zum Pons hervor (Radbruch et al., 2015).

Ausgehend von einer konstanten Signalintensität und der stärksten Änderung dieser Signalintensität empfiehlt sich der Pons im Folgenden als Referenzstruktur. Die Signalintensität des Pons wurde ebenfalls mit Hilfe des manuell eingezeichneten ROI ermittelt. Der Pons ließ sich als mittlerer Anteil des Hirnstamms einwandfrei zuordnen.

2.3.4 Verhältnis der Signalintensität des Nucleus dentatus zum Pons

Zur Beurteilung einer Änderung der T1 Signalintensität wurde das Verhältnis der Signalintensität von Nucleus dentatus zum Pons vermehrt angewandt (Errante et al., 2014; Kanda et al., 2014; Kanda et al., 2015b; McDonald et al., 2015).

Durch den manuell eingezeichneten ROI wurde in der nativen T1 Wichtung die gemittelte Signalintensität des Nucleus dentatus und Pons erhoben. Die gemessenen Werte bildete das PACS am Bildrand ab. Zwei Zeitpunkte wurden zur Messung der Signalintensität festgelegt. Die ersten Messwerte in der nativen T1 repräsentieren die physiologische Signalintensität des Nucleus dentatus und des Pons ohne jemals vorausgegangener intravenöser GBCA Applikation. Die finalen Messwerte wurden nach

serieller Kontrastmittelgabe erhoben. Hierzu wurde die letzte native T1 Messung genutzt. Da für den Pons eine konstante Signalintensität nachgewiesen wurde (Miller et al., 2015), dient diese als Ausgangssignalintensität des neuronalen Gewebes. Sowohl die initiale als auch die finale Signalintensität des Nucleus dentatus wurde ins Verhältnis zum Pons gesetzt. Es wurde der Quotient aus Nucleus dentatus und Pons initial und final gebildet. Unter physiologischen Bedingungen ist von einer annähernd identischen Signalintensität des Nucleus dentatus und des Pons auszugehen. Es sind Werte um 1,0 zu erwarten. Falls durch wiederholte Kontrastmittelgabe eine Gadoliniumakkumulation im Nucleus dentatus resultiert, würde der Zähler durch Zunahme der Signalintensität größer, während der Nenner durch eine konstante Signalintensität des Pons gleich bliebe. Der Quotient würde Werte größer 1,0 zeigen.

2.3.5 Differenz der ND-Pons-Quotienten

Um eine Änderung der Signalintensität beurteilen zu können, wurden die gebildeten Quotienten voneinander subtrahiert. Von der finalen ND-Pons-Ratio wurde die initiale ND-Pons-Ratio abgezogen. Die Ergebnisse können einen Trend der Signalintensität wiedergeben, inwiefern sich nach serieller Kontrastmittelgabe eine Zunahme (positive Differenz), eine Konstanz (gleichbleibende Differenz) oder eine Abnahme (negative Differenz) der Signalintensität zeigt.

2.3.6 Anzahl der Kontrastmittelgaben und die Kontrastmittelklasse

Die Korrelation eines hyperintensen Nucleus dentatus in der T1 gewichteten MR Bildgebung mit einer seriellen Kontrastmittelapplikation wurde wiederholt beschrieben, ebenso wie die Abhängigkeit von der Kontrastmittelklasse.

Das Patientenkollektiv wurde abhängig von der Anzahl der Kontrastmittelgaben in drei Gruppen eingeteilt:

1) Patienten mit 4 bis 8 Kontrastmittelgaben
2) Patienten mit 9 bis 12 Kontrastmittelgaben
3) Patienten mit mehr als 12 Kontrastmittelgaben

Diese Gliederung dient der Hypothesenprüfung, inwiefern der Anstieg der Signalintensität des Nucleus dentatus mit der Anzahl der Kontrastmittelapplikationen korreliert. Die Einteilung kann demzufolge eine ungefähre Einschätzung geben, wie viele Kontrastmittelgaben für eine Gadoliniumretention im Nucleus dentatus notwendig sind oder wie viele Kontrastmittelgaben ohne weitere Folgen bleiben. Bislang wurde die T1 Hyperintensität infolge einer Gadoliniumablagerung für lineares Kontrastmittel, jedoch nur in zwei Publikationen für makrozyklisches Kontrastmittel, bei Kindern beschrieben. Die mehrheitliche Literatur spricht sich gegen eine akkumulierenden Effekt von makrozyklischem Kontrastmittel aus (Radbruch et al., 2017; Rasschaert et al., 2018; Renz et al., 2018; Yoo et al., 2018). In zwei Fällen konnte Murata et al. (2016) einen 10-fach höheren Anstieg nach Gadobutrolapplikation nachweisen (Murata et al., 2016). Dieser Nachweis gilt als umstritten, da der erste Patient seine letzte Dosis Gadobutrol fünf Tage vor seinem Tod erhielt und zu diesem Zeitpunkt ein Multiorganversagen zu vermuten war. Der zweite Patient litt an einer Leberzirrhose, welche die hepatobiliäre Clearance von Gadolinium beeinträchtigt. Die Akkumulation von Metallen im Rahmen einer hepatischen Dysfunktion ist bekannt (Lai et al., 1999). Weitere gegensätzliche Ergebnisse präsentierte Rossi Espagnet et al.: Sie beobachteten

einen hyperintensen Nucleus dentatus nach serieller Gabe von Gadoterate Meglumin, Dotarem (Espagnet et al., 2017).

Das Patientenkollektiv wurde in zwei Kategorien eingeteilt:

1) Applikation von linearem KM
2) Applikation von makrozyklischem KM

Von 2001 bis zum Jahreswechsel 2007/2008 wurden im Institut für diagnostische und interventionelle Radiologie und Neuroradiologie des Uniklinikums Essen die linearen Kontrastmittel Gadodiamid (Omniscan) und Gadopentetat-Dimeglumin (Magnevist) verwendet. Im Gegensatz zum ionischen Kontrastmittel Gadopentetat-Dimeglumin ist Gadodiamid nicht-ionisch. Infolge des vermehrten Auftretens der NSF und Zweifeln an der Sicherheit gadoliniumbasierten Kontrastmittels, insbesondere der linearen Kontrastmittelklasse, wurde mit dem Jahreswechsel 2008 zunächst das makrozyklische Kontrastmittel Gadotersäure (Dotarem) eingeführt. Im Verlauf erhielt ebenfalls Gadobutrol (Gadovist) Einzug in den klinischen Alltag.

Durch die parallele Verfügbarkeit beider Kontrastmittel ist keine einheitliche Applikation eines linearen oder eines makrozyklischen Kontrastmittels erfolgt. Daher wurden die Patienten anhand der Kontrastmittelklassen in lineare und makrozyklische Patientenkollektive eingeteilt. Ein Vergleich ist nur zwischen linearem und makrozyklischem GBCA möglich. Ein Rückschluss, welches Kontrastmittel unter Umständen für eine Änderung der Signalintensität verantwortlich ist, ist in dieser Studie unmöglich.

2.3.7 Änderung der Signalintensität durch den Wechsel von linearen auf makrozyklische GBCA

Durch die bisherigen Messergebnisse ergaben sich weitere Messparameter. Ein bildmorphologisch hyperintenser Nucleus dentatus zeigte sich bei fünf Patienten. Diese erhielten eines der linearen Kontrastmittel häufiger als zwölf Mal in Folge. Durch die Umstellung des Kontrastmittels wurden die darauf folgenden Untersuchungen mit makrozyklischem Kontrastmittel durchgeführt. Eine Hyperintensität des Nucleus dentatus in der T1 Wichtung wurde bisher ausschließlich für lineares Kontrastmittel dargelegt, während diese für makrozyklisches Kontrastmittel ausblieb (Jost et al., 2016; Kanda et al., 2015b; Radbruch et al., 2015; Robert et al., 2016). Es stellte sich die Frage, ob die anschließende Gabe von makrozyklischem Kontrastmittel einen Einfluss auf die Signalintensität des bereits hyperintensen Nucleus dentatus hat. Um eine Zunahme, eine Persistenz oder eine Abnahme der Signalintensität zu erfassen, wurde die Signalintensität des Nucleus dentatus und des Pons in der letzten T1 gewichteten Messung nach wiederholter Gabe der makrozyklischen Kontrastmittel erhoben. Es wurde erneut das Verhältnis von Nucleus dentatus zum Pons gebildet.

Zur Beurteilung sind folgende Berechnungen von Interesse:

- das Ergebnis der Differenz: ND-Pons-Ratio nach der letzten linearen Kontrastmittelgabe minus ND-Pons-Ratio vor der ersten Kontrastmittelgabe
- das Ergebnis der Differenz: ND-Pons-Ratio nach der letzten makrozyklischen Kontrastmittelgabe minus ND-Pons-Ratio nach der letzten linearen Kontrastmittelgabe

Zur graphischen Darstellung der Änderung der Signalintensität wurde bei diesen fünf Patienten die Signalintensität des Nucleus dentatus in jeder Untersuchung ermittelt und

das Verhältnis zum Pons gebildet. Dieser kann den zeitlichen Verlauf und die Änderung der Signalintensität durch die Verwendung verschiedener Kontrastmittelklassen demonstrieren.

2.4 Deskriptive Statistik

Die MR Daten für diese retrospektive Studie wurden im Zeitraum von 2001 bis Februar 2016 akquiriert. Die nachfolgende statistische Analyse wurde ganzheitlich mittels der Software SPSS Statistics 23 (International Business Machines Corporation (IBM), Armonk, New York, USA) durchgeführt. Nach Prüfung auf Normalverteilung mit Hilfe des Shapiro-Wilk-Tests für die vorliegenden Parameter wurde wiederholt der t-Test für unabhängige und verbundene Stichproben angewendet. Die multiple Regressionsanalyse ermöglichte die Testung potenzieller Einflussfaktoren auf die erhobenen Ergebnisse.

Zu Beginn stellten wir die oben genannten Nullhypothesen:

1. Es gibt einen signifikanten Unterschied in der Signalintensität des Nucleus dentatus in der nativen T1 gewichteten MR Bildgebung nach wiederholter linearer gadoliniumbasierter Kontrastmittelapplikation.
2. Es gibt keinen signifikanten Unterschied in der Signalintensität des Nucleus dentatus in der nativen T1 gewichteten MR Bildgebung nach wiederholter Gabe makrozyklischer gadoliniumbasierter Kontrastmittel.
3. Es gibt einen signifikanten Unterschied in der Signalintensität des Nucleus dentatus in der nativen T1 gewichteten MR Bildgebung abhängig von der Anzahl der Kontrastmittelgaben.

4. Es gibt eine signifikante Korrelation zwischen externen Einflussfaktoren (u.a. Alter, Geschlecht, Therapieverfahren) und dem Anstieg der Signalintensität im Nucleus dentatus.
5. Es gibt keinen signifikanten Unterschied in der Signalintensität des bereits hyperintensen Nucleus dentatus in der nativen T1 gewichteten MR Bildgebung nach Wechsel von linearem auf makrozyklischem Kontrastmittel.

Allen statistischen Verfahren wurde ein Signifikanzniveau von p=0,05 zu Grunde gelegt.

3 Ergebnisse

Nach positivem Votum der lokalen Ethikkommission zur Datenerhebung, Auswertung und Veröffentlichung wurden unter der Voraussetzung einer anonymisierten Verwendung der MR Daten 70 pädiatrische Patienten in die retrospektive Studie eingeschlossen. Die MR Daten wurden im Zeitraum von 2001 bis Februar 2016 erhoben.

Die Daten aller in die Studie eingeschlossenen Patienten wurden ausgewertet. Ein positiver Anstieg der Signalintensität des Nucleus dentatus in der T1 gewichteten MR Bildgebung wurde definiert als ein Anstieg der mittleren Signalintensität zwischen der Erstbildgebung und der finalen Bildgebung nach wiederholter Kontrastmittelgabe. Als konstante Signalintensität wurde der Pons als Referenzstruktur zugrunde gelegt.

3.1 Patientencharakteristika

Das pädiatrische Kollektiv umfasst 70 Patienten mit einem Durchschnittsalter bei Erstbildgebung von 8,5±5,3 Jahren. Der jüngste Patient erhielt am Tag der Geburt die erste kraniale MR Bildgebung, während der älteste Patient 18 Jahre alt war. Das Durchschnittsalter bei der letzten Bildgebung lag bei 11,8±5 Jahren. Das minimale Alter bei der finalen Bildgebung war 1,3 Jahre, das Maximale 20,7 Jahre. Der durchschnittliche Untersuchungszeitraum für das gesamte Patientenkollektiv umfasst 3,3±2,9 Jahre. 33 (47,1%) der Patienten sind weiblichen Geschlechts, 37 (52,9%) männlichen Geschlechts.

Die Patienten wurden abhängig von der Kontrastmittelklasse in zwei Gruppen eingeteilt:

Bei 16 (22,9%) der 70 Patienten wurde lineares Kontrastmittel appliziert, bei 54 (77,1%) wurde makrozyklisches Kontrastmittel verwendet.

Das durchschnittliche Alter des linearen Patientenkollektivs betrug bei der initialen Bildgebung 7,8±3,8 Jahren (Minimum: 1,8 Jahre; Maximum: 15 Jahre) und bei der finalen Bildgebung 9,8±3,1 Jahren (Minimum: 2,9 Jahre; Maximum: 15 Jahre). Die durchschnittliche Untersuchungsdauer zwischen erster und letzter Bildgebung umfasste 1,9±1,5 Jahre (Minimum: 0,42 Jahre; Maximum: 4,85 Jahre). 9 (56,3%) Patienten sind weiblichen Geschlechts, 7 (43,7%) männlichen Geschlechts. 4 bis 8 Kontrastmittelapplikationen erhielten 11 (68,75%) Patienten und die übrigen 5 (31,25%) erhielten mehr als 12 Kontrastmittelgaben.

Das Durchschnittsalter der makrozyklischen Gruppe war bei der Erstbildgebung 8,6±5,7 Jahren (Minimum: 0 Jahre; Maximum: 18,02 Jahre) und bei der finalen Bildgebung 12,3±5,3 Jahren (Minimum: 1,29 Jahre; Maximum: 20,66 Jahre). Zwischen der ersten und der letzten MR Bildgebung vergingen in dieser Gruppe 3,7±3 Jahre (Minimum: 0,44 Jahre; Maximum: 17,73 Jahre). 24 (44,4%) Patienten sind weiblichen Geschlechts, 30 (55,6%) männlichen Geschlechts. 26 (48,15%) Patienten wurde 4 bis 8 Mal, 8 (14,81%) Patienten 9 bis 12 Mal und 20 (37,04%) Patienten mehr als 12 Mal makrozyklisches Kontrastmittel appliziert.

Bei 60 Patienten (85,7%) lag eine maligne Grunderkrankung vor, davon litten 29 an einem Gehirntumor. Seltenere Erkrankungen des Kinderkollektivs waren entzündliche (5,71%) sowie infektiöse (8,6%) Erkrankungen.

In Tabelle 5 sind die Patientencharakteristika übersichtlich zusammengefasst.

3.2 Lineares Patientenkollektiv

Von 70 Patienten erhielten 16 (22,9%) Patienten lineares Kontrastmittel. Abhängig von der Verfügbarkeit an den jeweiligen MRT Arbeitsplätzen wurde entweder Gadopentetat-Dimeglumin (Magnevist, Bayer) oder Gadodiamid (Omniscan; GE) intravenös appliziert. Die Ergebnisse nehmen Bezug auf ein Gemisch aus beiden linearen Kontrastmitteln und wurden als lineares Patientenkollektiv zusammengefasst.

Die mittlere Änderung der Signalintensität des Nucleus dentatus für das gesamte lineare Patientenkollektiv betrug 0,015±0,139 (Minimum: -0,23; Maximum: 0,3; Spannweite der Differenzen: 0,53). Es ist eine annähernd konstante Signalintensität des Nucleus dentatus festzustellen.

Eine Aufteilung des Kollektivs in Gruppen ergab neue Erkenntnisse. Von 16 Patienten erhielten 11 (68,8%) Patienten 4 bis 8 und 5 (31,2%) Patienten mehr als 12 Kontrastmittelgaben. Eine Lücke verbleibt für 9 bis 12 Kontrastmittelgaben.

Für Patienten mit 4 bis 8 Kontrastmittelgaben wurde eine mittlere Änderung der Signalintensität von -0,051±0,087 ermittelt, während Patienten mit mehr als 12 Kontrastmittelgaben einen Mittelwert von 0,16±0,125 aufweisen. Im Vergleich zur Gruppe mit 4 bis 8 Kontrastmittelgaben zeigte sich eine signifikante Zunahme der Signalintensität nach mehr als 12 Kontrastmittelgaben (p=0,001) (Grafik 1). Nach mehr als 12 Kontrastmittelgabe kommt es demzufolge zu einer Akkumulation des linearen Kontrastmittels im Nucleus dentatus, während diese bei 4 bis 8 Kontrastmittelgaben nicht zu ermitteln ist. Die Zunahme der Signalintensität des Nucleus dentatus ließ sich ebenfalls visuell in der nativen T1 gewichteten Bildgebung beobachten. Bei Patienten mit mehr als 12 Kontrastmittelgaben war der Nucleus dentatus bildmorphologisch

hyperintens von dem umliegenden Marklager abzugrenzen. Bei Patienten mit 4 bis 8 Kontrastmittelgaben war kein Unterschied auszumachen. Insgesamt zeigte sich eine mediane Zunahme der gemittelten Signalintensität des Nucleus dentatus von 4 bis 8 (Median: -0,06) auf mehr als 12 (Median: 0,1) Kontrastmittelapplikationen um 0,16 (Grafik 1;Tabelle 6).

Das Verhältnis der Signalintensität von Nucleus dentatus zu Pons zeigte von der ersten zur letzten Bildgebung keine signifikante Zunahme für 4 bis 8 Kontrastmittelgaben (p=0,13) (Grafik 2;Tabelle 7).

Nach mehr als 12 Kontrastmittelapplikationen war eine signifikante Signalintensitätszunahme zwischen der ersten und finalen Bildgebung zu ermitteln (p=0,04). Im Mittel sinkt die Signalintensität von der initialen zur finalen Bildgebung bei 4 bis 8 KM Applikationen um 0,045 (Tabelle 7), während diese bei mehr als 12 Gaben um 0,164 ansteigt (Tabelle 8). Grafik 3 veranschaulicht die Signalintensitätszunahme zwischen der ersten und finalen MR Bildgebung.

3.3 Makrozyklisches Patientenkollektiv

Das makrozyklische Patientenkollektiv beinhaltete 54 (77,1%) Patienten. Diesen wurde alternierend Gadotersäure (Dotarem, Guerbet) und Gadobutrol (Gadovist, Bayer) verabreicht.

Der Mittelwert für die Signalintensitätsänderung des Nucleus dentatus ergab 0,013±0,098 (Minimum: -0,3; Maximum: 0,33; Spannweite: 0,63). Die Differenz der Signalintensitäten zwischen erster und letzter Bildgebung war im Mittel 0,013 und damit ist die Signalintensität annähernd konstant.

Ebenfalls das makrozyklische Kollektiv wurde abhängig von der Anzahl der Kontrastmittelgaben aufgeteilt. 26 (48,15%) Patienten erhielten 4 bis 8 Kontrastmittelgaben, 8 (14,81%) Patienten 9 bis 12 Kontrastmittelgaben und 20 (37,04%) mehr als 12 Kontrastmittelgaben.

Um einen Vergleich mit dem linearen Patientenkollektiv zu erhalten, wurden hier ebenfalls die Mittelwerte der Gruppe 4 bis 8 Kontrastmittelgaben mit der Gruppe mit mehr als 12 Kontrastmittelgaben gegenüber gestellt. Die mittlere Änderung der Signalintensität für 4 bis 8 Kontrastmittelgaben war -0,0369±0,189 und für mehr als 12 Kontrastmittelgaben 0,0185±0,09045. Innerhalb des makrozyklischen Patientenkollektivs zeigt sich kein signifikanter Unterschied zwischen der Signalintensität des Nucleus dentatus nach 4 bis 8 im Vergleich zu mehr als 12 Kontrastmittelgaben (p=0,197). Dieses Ergebnis ist in Grafik 4 nachzuvollziehen sowie in Tabelle 9 gegenübergestellt. Damit lässt sich eine signifikante Änderung nach 9 bis 12 Applikationen ebenfalls ausschließen. Die serielle Gabe von makrozyklischem Kontrastmittel hat keinen Einfluss auf die Signalintensität des Nucleus dentatus. Dieser wird bei wiederholter Gabe nicht hyperintens, sondern verbleibt isointens, was gegen eine Gadoliniumablagerung der makrozyklischen Kontrastmittel spricht. Ebenso bildmorphologisch ist kein hyperintenser Nucleus dentatus zu detektieren. Insgesamt ist die mediane Änderung der Signalintensität von 4 bis 8 auf mehr als 12 Kontrastmittelgaben von -0,01 als konstant zu betrachten.

3.4 Vergleich der linearen versus makrozyklischen Kontrastmittelklasse

Um eine unterschiedliche Wirkung der Kontrastmittelklassen auf die Signalintensität des Nucleus dentatus zu prüfen, wurden die Mittelwerte beider Kollektive verglichen.

Die durchschnittliche Änderung der Signalintensität des Nucleus dentatus betrug bei makrozyklischem Kontrastmittel (n=54) 0,013± 0,098 und bei linearem Kontrastmittel (n=16) 0,015±0,139. Es zeigte sich keine signifikante Änderung der Signalintensität des Nucleus dentatus abhängig von der Kontrastmittelklasse (p=0,95). Das Ergebnis ist in Grafik 5 nachzuvollziehen. Während die Werte der gemessenen Signalintensität für das lineare Patientenkollektiv einer größeren Streuung unterliegen, weisen die Werte für das makrozyklische Kollektiv Ausreißer und Extremwerte auf. Die Mediane weichen nicht signifikant voneinander ab (Tabelle 10).

Die Grafik 5 visualisiert das gesamte lineare und makrozyklische Patientenkollektiv unabhängig von der Anzahl der Applikationen.

Innerhalb des linearen Patientenkollektivs konnte eine signifikante Änderung der Signalintensität des Nucleus dentatus bei mehr als 12 gegenüber 4 bis 8 Kontrastmittelgaben ermittelt werden (p=0,001) (Grafik 1). Daraus ergab sich der Vergleich der Mittelwerte für beide Kontrastmittelklassen bei mehr als 12 Kontrastmittelgaben. Der Mittelwert für lineares Kontrastmittel (n=5) war 0,16±0,125 und für makrozyklisches Kontrastmittel (n=20) 0,0135±0,8981. Im Durchschnitt zeigte das lineare Patientenkollektiv eine 0,105 höhere Signalintensitätsänderung nach mehr als 12 Kontrastmittelapplikationen (Tabelle 11). Es resultierte ein signifikanter Unterschied abhängig von der Kontrastmittelklasse (p=0,006) (Grafik 6). Im Gegenteil zum linearen) Kontrastmittel war bei makrozyklischem Kontrastmittel visuell kein hyperintenser Nucleus dentatus festzustellen (Abbildung 7).

3.5 Ergebnisse der Änderung der Signalintensität durch den Wechsel von linearem auf makrozyklisches GBCA

Eine signifikante Zunahme der Signalintensität des Nucleus dentatus zeigte sich bei mehr als 12 Kontrastmittelgaben der linearen KM. Diese korrelierte mit dem visuellen Eindruck einer zunehmenden Hyperintensität des Nucleus dentatus (Abbildung 7). Der Wechsel von linearem auf makrozyklisches Kontrastmittel scheint ohne Einfluss auf die Signalintensität des Nucleus dentatus. Die bereits bestehende Hyperintensität des Nucleus dentatus bleibt auch bei serieller Gabe der makrozyklischen Kontrastmittel annähernd konstant. Für alle fünf Patienten ergaben sich die Werte -0,05 bis 0,01. Die gemessenen und berechneten Werte sind in Tabelle 12 dargelegt und in Grafik 7 visualisiert.

In Tabelle 13 sind die Charakteristika der fünf Kinder zusammengefasst und ihre Gemeinsamkeiten und Unterschiede übersichtlich gegenübergestellt. Die Patienten 3 und 4 litten an einem Medulloblastom und Patient 2 an einem Ependymom, welche jeweils die hintere Schädelgrube betreffen. Patient 1 war an einem Rhabdomyosarkom der Orbita und Patient 5 an einem sellären pilozystischen Astrozytom erkrankt.

Der Wechsel von linearem auf makrozyklisches Kontrastmittel zeigt in diesem kleinen Patientenkollektiv keinen Einfluss auf den Verbleib der Gadoliniumablagerungen im Nucleus dentatus in den vorliegenden Untersuchungszeiträumen (Tabelle 14). Eine Zunahme der Hyperintensität ist durch fehlenden Nachweis einer Gadoliniumretention bei makrozyklischem Kontrastmittel unwahrscheinlich Eine abnehmende Tendenz der Signalintensität im Sinne eines Gadoliniumabbaus oder „-auswaschens“ im Nucleus dentatus ist ebenfalls nicht zu verzeichnen.

Zur differenzierten Betrachtung, wie sich die Signalintensität über den gesamten Zeitraum verhält, sind exemplarisch die gemessenen Signalintensitätswerte von Patient 5 graphisch in Form eines Liniendiagramms (Grafik 8) dargestellt. Die Signalintensitätsänderung über den gesamten Untersuchungszeitraum offenbart starke Schwankungen, deren mögliche Ursachen zu diskutieren sind. Unverkennbar ist der Anstieg der Signalintensität während der Applikation des linearen Kontrastmittels. Der Messzeitpunkt 17/18 entspricht dem Wechsel von linearem zum makrozyklischem Kontrastmittel. Nach dem Wechsel zum makrozyklischen Kontrastmittel schwankt die Signalintensität erheblich, jedoch ohne eine eindeutig zunehmende oder abnehmende Tendenz über die Zeit aufzuweisen. Trotz der Schwankungen handelt es sich im Mittel um eine annäherungsweise konstant imponierende Signalintensität des Nucleus dentatus im Verlauf der Verabreichung der makrozyklischen Kontrastmittel. Die ermittelten Messwerte in Tabelle 12 wirken bei Betrachtung des Liniendiagramms (Grafik 8) zufällig. Zu einem anderen Messzeitpunkt sind größere Differenzen der Signalintensität zwischen letzter linearer sowie makrozyklischer Kontrastmittelgabe denkbar.

4 Diskussion

In der Vergangenheit berichteten diverse Veröffentlichungen für adulte Patientenkollektive, dass eine serielle Applikation makrozyklischer Kontrastmittel bei normaler Nierenleistung nicht mit einer Hyperintensität des ND einhergeht (Cao et al., 2016; Jost et al., 2016; Kanda et al., 2015a; Radbruch et al., 2015; Robert et al., 2016). Zu widersprüchlichen Ergebnissen führten pädiatrische Studien, obgleich die Mehrzahl zu äquivalenten Ergebnissen kam (Jost et al., 2016; Radbruch et al., 2017; Radbruch et al., 2015; Rasschaert et al., 2018; Renz et al., 2018; Robert et al., 2016; Tibussek et al., 2017; Yoo et al., 2018). Im Gegenteil dazu konnte für lineare Kontrastmittel eine Änderung der Signalintensität in der nativen T1 Wichtung gemäß einer potenziellen Gadoliniumdeposition im Nucleus dentatus für adulte (Errante et al., 2014; Kanda et al., 2014; Quattrocchi et al., 2015) und für pädiatrische Patienten (Adin et al., 2015; Flood et al., 2017; Hu et al., 2016; Kinner et al., 2018; Miller et al., 2015; Roberts et al., 2016; Roberts and Holden, 2016) beobachtet werden.

Unsere Studie umfasste 70 Kinder mit einem durchschnittlichen Alter bei Erstbildgebung von 8,5±5,3 Jahren und einem durchschnittlichen Untersuchungszeitraum von 3,3±2,9 Jahren. Uns gelang der Nachweis, dass bei einer wiederholten Injektion der makrozyklischen Kontrastmittel Dotarem (Gadotersäure; Guerbet) und Gadovist (Gadobutrol, Bayer) eine signifikante Änderung der Signalintensität 0,013±0,098 des Nucleus dentatus in der nativen T1 gewichteten Bildgebung bei 54 pädiatrischen Patienten (Durchschnittsalter: 8,6±5,7 Jahre) ausbleibt. Der Nachweis gelang unabhängig von der Anzahl der Kontrastmittelgaben: Eine signifikante Änderung der Signalintensität des ND nach 4 bis 8 gegenüber mehr als 12

Kontrastmittelgaben blieb aus (p=0,197). Damit ist die Signalintensität konstant und unabhängig von einer kumulativen Dosis der makrozyklischen Kontrastmittel. Es ist kein Schwellenwert, im Sinne einer Anzahl notwendiger Kontrastmittelgaben für eine potenzielle zerebellare Ablagerung des makrozyklischen Kontrastmittels auszumachen. Für das Ergebnis sprechen äquivalente Ergebnisse in vorausgegangenen Studien (Jost et al., 2016; Kanda et al., 2015b; Radbruch et al., 2017; Radbruch et al., 2015; Rasschaert et al., 2018; Renz et al., 2018; Robert et al., 2016; Tibussek et al., 2017; Yoo et al., 2018) als auch die hohe Stabilität des makrozyklischen Kontrastmittels im präklinischen Versuch mit freien Gadoliniumkonzentrationen im Blut unter der Nachweisgrenze (Frenzel et al., 2008). Das Fehlen einer signifikanten Änderung der Signalintensität des Nucleus dentatus in Referenz zum Pons spiegelt sich bildmorphologisch durch einen konstant isointensen Nucleus dentatus wieder.

Widersprüchliche Ergebnisse erzielte die Arbeitsgruppe um Rossi Espagnet, die einen hyperintensen Nucleus dentatus nach serieller Gabe des makrozyklischen Gadoterate-Meglumin, Dotarem (Guerbet), beobachtete (Espagnet et al., 2017). Verglichen wurden 50 gesunde mit 50 onkologisch erkrankten Kindern im Alter zwischen 2 und 17 Jahren. Die bewusste Wahl der unteren Altersgrenze (>2 Jahren) begründete Espagnet et al. (2017) mit dem Abschluss der zerebralen Myelinisierung im Alter von 2 Jahren. Insbesondere in den ersten fünf Lebensmonaten ist ein physiologischer Signalintensitätsanstieg der grauen Hirnsubstanz der zerebralen Myelinisierung geschuldet (Branson, 2013).

Trotz des Ausschlusses weiterer bekannter Einflussfaktoren auf die Signalintensität, blieb die hohe Anzahl radiotherapeutisch behandelter Kinder. Mehr als die Hälfte der

Testgruppe (64%) unterzog sich einer zerebralen Bestrahlung. Das Wissen um eine strahleninduzierte Schädigung der Bluthirnschranke und eine resultierende Gadoliniumdeposition (Fauquette et al., 2012; Lim et al., 2018) erklärt die Ergebnisse von Rossi Espagnet. Die Studie von Lim et al. basierte ebenfalls auf makrozyklischem Kontrastmittel, Gadobutrol, Gadovist (Bayer), und zeigte eine strahleninduzierte Schwäche der Bluthirnschranke im bestrahlten Zielvolumen mit einer messbaren T1-Relaxationszeitverkürzung (Lim et al., 2018). Lediglich 9 der 54 Kinder (17%) unserer makrozyklischen Kohorte wurden strahlentherapeutisch vorbehandelt. Diese Diskrepanz kann die konträren Ergebnisse von Espagnet erklären. Der beschriebene Effekt ist folglich nicht der makrozyklischen Kontrastmittelklasse, sondern der zerebralen Bestrahlung, zu attribuieren.

Eine weitere Publikation postulierte einen Gadoliniumanstieg im Gehirn und Knochen nach Gadobutrolapplikation, Gadovist (Bayer) (Murata et al., 2016). Dieser Nachweis gelang für zwei multimorbide Patienten: Der erste Patient erhielt die letzte Dosis Gadobutrol unmittelbar 5 Tage vor seinem Tod bei bereits bestehendem multiplem Organversagen. Der zweite Patient litt unter einer terminalen Leberzirrhose, welche bekannt für die Akkumulation von u.a. Mangan ist (Klos et al., 2006; Maeda et al., 1997). Mangan besitzt vergleichbare Eigenschaften wie Gadolinium, (Gale et al., 2015). Aufgrund der erheblichen Komorbiditäten ist die Aussagekraft der Studie als begrenzt zu beurteilen.

Komplementäre Ergebnisse zeigen sich nach der Applikation der linearen Kontrastmittel Omniscan (Gadodiamid, GE) und Magnevist (Gadopentetat-Dimeglumin, Bayer) einhergehend mit einer Hyperintensität des Nucleus dentatus.

Übereinstimmende Ergebnisse zeigten vergleichbare pädiatrische Studien (Adin et al., 2015; Flood et al., 2017; Hu et al., 2016; Kinner et al., 2018; Miller et al., 2015; Roberts et al., 2016; Roberts and Holden, 2016). Bekannterweise ist die Änderung der Signalintensität von der Anzahl der Kontrastmittelgaben abhängig. Unsere Studie zeigt eine statistisch relevante Zunahme der Signalintensität nach mehr als 12 Kontrastmittelgaben gegenüber 4 bis 8 Applikationen (p=0,001) (Grafik 1). Infolge der kleinen linearen Patientenkohorte (n=16) verbleibt eine Lücke für 9 bis 12 Kontrastmittelgaben. Das statistische Ergebnis ist bildmorphologisch zu korrelieren (Abbildung 7). Bei Patienten mit 4 bis 8 Kontrastmittelgaben (n=11) kommt der Nucleus dentatus isointens zur Darstellung, wohingegen er bei Patienten mit mehr als 12 Kontrastmittelgaben (n=5) hyperintens imponiert. Eine Zunahme der Signalintensität lässt sich bereits vor der zwölften Kontrastmittelgabe visuell detektieren - bereits nach der vierten bis sechsten Kontrastmittelgabe - und gibt Anlass für die Vermutung, dass eine statistisch relevante Änderung der Signalintensität zwischen der 9. bis 12. Kontrastmittelgabe stattfindet. Diese Hypothese gilt es mit entsprechenden Daten zu bestätigen. Die Beobachtungen von Miller et al. (2015) beschreiben eine visuelle Detektion des hyperintensen Nucleus dentatus bereits nach der zweiten bis dritten Bildgebung, während sich der Globus pallidus sowie der Thalamus erst nach der 13. bis 15. MR Bildgebung hyperintens zeigten (Miller et al., 2015). Zerebellare Kerne scheinen im Vergleich zu zerebralen Strukturen für eine frühere Gadoliniumakkumulation anfällig zu sein. Während die Beobachtungen von Miller et al. (2015) sich auf einen einzigen pädiatrischen Fall stützen, schildert die Studie von Hu et al. (2016) für alle 21 pädiatrische Patienten einen visuell hyperintensen Nucleus

dentatus innerhalb der ersten zehn Magnevist (Gadopentetat-Dimeglumin) gestützten Bildgebungen. Die frühste Detektion durch den Neuroradiologen erfolgte bereits bei der zweiten Bildgebung (Hu et al., 2016). Vorangegangene adulte Studien berichteten von einem relevanten Anstieg der T1 Hyperintensität bei mehr als 6 GBCA Applikationen sowie eine Abwesenheit bei bis zu 5 GBCA Gaben (Errante et al., 2014; Quattrocchi et al., 2015).

Die isolierte Betrachtung der Signalintensitätsänderung des Nucleus dentatus zwischen der ersten und letzten Bildgebung hätte erwartungsgemäß eine signifikante Änderung nach mehr als 12 linearen Kontrastmittelgaben zeigen müssen Die Ergebnisse widersprachen dieser Annahme. Eine signifikante Änderung der Signalintensität blieb für 4 bis 8 (p=0,13) (Grafik 2) als auch mehr als 12 Kontrastmittelapplikationen (p=0,41) (Grafik 3) aus. Die Signalintensität ist demnach in der letzten Bildgebung nicht signifikant höher als in der ersten Bildgebung. Dies widerspricht dem Bild morphologischen Eindruck einer Zunahme der Signalintensität des Nucleus dentatus mit jeder weiteren linearen Kontrastmittel gestützten Bildgebung. Dieses Ergebnis dürfte dem kleinen Patientenkollektiv geschuldet sein, welches sich insbesondere für mehr als 12 Kontrastmittelgaben (n=5) niederschlägt, als auch den uneinheitlichen Messbedingungen die im Verlauf diskutiert werden.

Eine weitere Diskrepanz ergab sich im ganzheitlichen Vergleich beider Kontrastmittelklassen. Der Vergleich beider Kollektive ergab keine signifikante Änderung der Signalintensität des Nucleus dentatus in Abhängigkeit von der Kontrastmittelklasse (p=0,95) (Grafik 5). Dies motivierte zu einer differenzierteren Betrachtung: Für das lineare Patientenkollektiv zeigte sich eine signifikante Änderung

bei mehr als 12 Kontrastmittelgaben gegenüber 4 bis 8 Kontrastmittelgaben (p=0,001). Es bestand die Hypothese, dass die gemittelte Signalintensität des Nucleus dentatus bei mehr als 12 Kontrastmittelgaben für lineares Kontrastmittel signifikant höher ausfällt als für makrozyklisches Kontrastmittel. Aus dem Vergleich der Mittelwerte für beide Kontrastmittelklassen resultiert kein signifikanter Unterschied (p=0,22) (Grafik 6). Ebenfalls dieses Resultat überrascht und ist durch das geringe Patientenkollektiv und die unterschiedlichen Fallzahlen der Kollektive zu begründen.

In diesem Kontext sind die Ergebnisse von Schneider et al. (2017) zu diskutieren. In ihrer verblindeten Fall-Kontroll-Studie blieb ein T1 Signalintensitätsanstieg im Nucleus dentatus, Globus pallidus, Pons und Thalamus nach mehrmaliger Applikation (n=5-15) von Gadobenat (Multihance, Bracco Imaging) aus (Schneider et al., 2017). Identisch zu Magnevist (Gadopentetat-Dimeglumin, Bayer) handelt es sich bei Multihance um ein ionisches, lineares Kontrastmittel. Erwartungsgemäß dürfte sich die physiologische Distribution und korporale Elimination nicht unterscheiden. Unabhängig voneinander konnten Hu et al. (2016) und Flood et al. (2017) einen T1 Signalintensitätsanstieg nach serieller Gabe von Magnevist belegen (Flood et al., 2017; Hu et al., 2016). Unsere Ergebnisse schließen sich ihnen an. Verschiedene Erklärungen für die widersprüchlichen Ergebnisse sind denkbar. Während Schneider et al. (2017) onkologische Patienten ohne zerebrale Beteiligung in seine Studie einschloss (Schneider et al., 2017), dominieren bei den kontroversen sowie der vorliegenden Studie Krankheitsbilder, die das Gehirn betreffen und damit eine Störung der Bluthirnschranke begünstigen. Neben der kleinen Kohorte (n=5) litten zwei Kinder an einem Medulloblastom, die Übrigen an einem Rhabdomyosarkom der Orbita, einem

Ependymom sowie an einem sellären pilozystischen Astrozytom. Ein weiterer Kritikpunkt unserer Studie ist die zeitgleiche Verwendung der linearen Kontrastmittel Magnevist (ionisch) und Omniscan (nicht ionisch). Dieser Mix einhergehend mit einer höheren Instabilität nicht ionischer Kontrastmittel sowie einer größeren Menge applizierten Omniscans (Tabelle 13) sowie kontroverse Messergebnisse lässt keine verlässliche Aussage zu.

Inzwischen erbrachte eine Autopsiestudie den Nachweis, dass die Gadoliniumablagerung ausschließlich die zerebralen Gefäßwände betrifft. Weder eine Affektion des neuronalen Gewebes, noch ein Einfluss auf zelluläre Funktionen war detektierbar (Fingerhut et al., 2018). Dennoch bestehen weiterhin Zweifel an der Sicherheit maßgeblich linearer gadoliniumbasierter Kontrastmittel. Angesichts der unklaren langfristigen Risiken einer Gadoliniumablagerung im Gehirn sowie der begrenzten, langfristigen Sicherheitsdaten gab die EMA im Januar 2018 einen Rote-Hand-Brief zu gadoliniumbasierten Kontrastmitteln raus. Dieser widerrief die Zulassung der linearen Kontrastmittel mit Ausnahme weniger klinischer Indikationen (BfArM, 2018).

Insbesondere der Einfluss auf die kindliche Gehirnentwicklung in den ersten zwei Lebensjahren ist von Interesse. Diese Zeit ist von einem starken Wachstum, Myelinisierung und Synaptogenese geprägt. Es handelt sich um eine sehr empfindliche Phase in der kindlichen Entwicklung mit einer hohen Empfindlichkeit gegenüber toxischen Substanzen (Stein et al., 2002). Die Gefährdung bleibt bis zum Abschluss der Gehirnentwicklung um das 18. Lebensjahr bestehen. Das Wissen um einen hohen Anteil freien toxischen Gadoliniums nach 15 tägiger Inkubation in vitro gibt Anlass zur Sorge.

Wenn 15 Tage nach der Applikation von nicht ionischem linearen Kontrastmittel Omniscan noch 20% freies Gadolinium und nach der Gabe von ionischem linearen Kontrastmittel Magnevist 1,9% freies Gadolinium nachzuweisen ist (Frenzel et al., 2008), führt dies zu einer langen Exposition des empfindlichen Gehirns. Infolge der Dissoziation des Gadolinium aus seinem Chelatkomplex tritt es im Kapillarbett des ND auf und die langfristige Exposition des freien Gadoliniums könnte eine Passage durch die Bluthirnschranke begünstigen (Quattrocchi et al., 2015).

Auch langfristige Auswirkungen sind zu diskutieren. Die adulte Studie von Murata et al. (2016) wies mittels ICP-MS eine 23 fach höhere Gadoliniumkonzentration in Knochen als im Gehirn nach (Murata et al., 2016). Im Kindesalter wächst der Körper in hoher Geschwindigkeit heran und bedarf einer schnellen Ossifikation und einem schubweisen Längenwachstum des Knochens. Diese gesteigerte Stoffwechselaktivität gepaart mit einer hohen Dosis der GBCA könnte eine vermehrte ossäre Akkumulation begünstigen (Robert et al., 2016). Ein hoher Anteil ossär akkumulierten Gadoliniums könnte in Zukunft zu einer verstärkten internen Gadoliniumbelastung führen. Mit zunehmenden Lebensalter kommt es aufgrund diverser Komorbiditäten zu einer Kalziummobilisierung aus dem Knochen (Abraham and Thakral, 2008). Zu den möglichen Ursachen zählen neben einer Schwangerschaft, pathologische Veränderungen des Knochen im Sinne einer Osteoporose, dauerhafte Immobilisation und eine eingeschränkte Nierenfunktion, die mit einem sekundären Hyperparathyreoidismus verbunden sein kann, jedoch kann dieser auch isoliert als primärer Hyperparathyreoidismus auftreten (Abraham and Thakral, 2008). Die Kalziummobilisierung wäre mit einer simultanen Gadoliniumfreisetzung

vergesellschaftet. Die Belastung durch freies toxisches Gadolinium würde über die verbliebene Lebenszeit persistieren. Diese wäre bei frühzeitiger kumulativer Gabe der GBCA im Kindesalter umso länger. Wenn die Gadoliniumdeposition im Gehirn als Marker für einen 23-fach höheren Speicher in den Knochen stehen würde (Robert et al. 2016), könnte eine Abnahme der Signalintensität des Nucleus dentatus eine ossäre Abnahme suggerieren und damit verminderte Belastung für die verbleibende Lebenszeit bedeuten. Folgerichtig stellte sich die Frage, ob der Wechsel von linearem auf makrozyklisches Kontrastmittel über die Zeit einen Einfluss auf die Signalintensität des Nucleus dentatus hat. Die hohe Stabilität des makrozyklischen Kontrastmittels mit freien Gadoliniumkonzentrationen unter der Nachweisgrenze (Frenzel et al., 2008) und der fehlende hyperintense Nucleus dentatus in adulten (Jost et al., 2016; Kanda et al., 2015b; Miller et al., 2015; Robert et al., 2016) sowie pädiatrischen Studien (Radbruch et al., 2017; Rasschaert et al., 2018; Renz et al., 2018; Tibussek et al., 2017; Yoo et al., 2018) lässt die Vermutung zu, dass ihre Applikation ohne Folge bleiben dürfte. Daher ist die Möglichkeit eines Abbaus oder einer Ausschwemmung des akkumulierten Gadoliniums aus den Gefäßwänden des Nucleus dentatus über die Zeit zu diskutieren.

In fünf Fällen führte die serielle Applikation der linearen Kontrastmittel zu einer signifikanten Steigerung der Signalintensität des Nucleus dentatus. Durch die Umstellung der linearen auf makrozyklische Kontrastmittel im Jahr 2007 bis 2008 ließ sich die Signalintensität des Nucleus dentatus in den folgenden Jahren unter serieller makrozyklischer Kontrastmittelgabe verfolgen. Innerhalb der nachfolgenden Untersuchungszeiträume von 2 Monaten bis 8 ¾ Jahren mit individueller Menge makrozyklischer GBCA zeigte sich eine relative Konstanz der Signalintensität mit

Abweichungen um -0,05 bis 0,01 (Tabelle 12). Drei der fünf Patienten erhielten noch über acht Jahre makrozyklisches Kontrastmittel ohne relevante Änderung der Signalintensität des Nucleus dentatus beziehungsweise ohne eine steigende oder fallende Tendenz aufzuweisen. Die graphische Darstellung (Grafik 8) der Signalintensitätsänderung über den gesamten Untersuchungszeitraum eines exemplarischen Probanden offenbart starke Schwankungen der Signalintensität des Nucleus dentatus, deren mögliche Ursachen zu diskutieren sind. Eine exakte Platzierung des ROI ist durch den hyperintens imponierenden Nucleus dentatus mit guter Abgrenzbarkeit gegenüber dem umliegenden Marklager einwandfrei reproduzierbar. Schwankungen der Bildqualität durch variierende Untersuchungsparameter, wechselnde Magnetresonanztomographen mit unterschiedlicher Magnetfeldstärke sowie Pulsationsartefakte durch die Venensinus sind als mögliche Erklärungen heranzuziehen. Unser kleines Patientenkollektiv (n=5) und der begrenzte Untersuchungszeitraum von 8 Jahren lässt lediglich die vorsichtige Hypothese einer Persistenz des Gadoliniums in den Gefäßwänden des Nucleus dentatus zu.

Unsere Hypothese steht im Widerspruch zu Ergebnissen von Behzadi et al. (2018): Nach mindestens sechsmaliger Applikation des linearen Kontrastmittels Magnevist einhergehend mit einem Anstieg der Signalintensität des Nucleus dentatus stiegen 13 Patienten auf das makrozyklische Kontrastmittel Gadovist um. Die über fünf Jahre erhobene Signalintensität des Nucleus dentatus zeigte einen abnehmenden Trend. Behzadi et al. (2018) schlussfolgerte einen Washout-Effekt oder eine langsame Änderung der chemischen Form(Behzadi et al., 2018). Eine Änderung der chemischen Form würde auf einer Auflösung des Chelatkomplexes basieren. Durch den Verlust der

Gadoliniumbindung würde sich der T1 Bildkontrast verändern. Eine vergleichbare Hypothese veröffentlichte Radbruch et al. 2016. Es drängt sich die Frage auf, ob die widersprüchlichen Ergebnisse durch den Vergleich von pädiatrischen mit adulten Patienten erklären könnte. Es gilt anhand von größeren Patientenkollektiven zu prüfen, welche Hypothese zutreffend ist.

Die Debatte um die Sicherheit gadoliniumbasierter Kontrastmittel heizt die Diskussion um verfügbare und gleichwertige Alternativen an. Weder die D-Glukose noch manganbasiertes Kontrastmittel sind bislang als Alternativen zu betrachten. Glukose basierte Bildgebung erfordert die Verfügbarkeit eines 7 Tesla MRT, dieses ist nicht ubiquitär verfügbar und kostspielig. Weiterhin wurde die D-Glukose als Kontrastmittel bislang ausschließlich zerebral und bei einem Krankheitsbild, dem Glioblastom, verwendet (Paech et al., 2017). Bislang konnte manganbasiertes Kontrastmittel lediglich im Tierexperiment vergleichbare Kontraste in der MR-Angiographie bei 3 Tesla erzielen (Gale et al., 2018). Hier sind insbesondere Studien am Menschen mit größerem Blutvolumen notwendig, um manganbasiertes Kontrastmittel als zukunftsträchtige Alternative zu prüfen.

Im Zuge der retrospektiven Aufarbeitung der MR Daten ergeben sich Beschränkungen der Studie. Die Erfassung der MR Daten erfolgte innerhalb der letzten 15 Jahre an verschiedenen Magnetresonanztomographen mit unterschiedlicher Magnetfeldstärke (1,5 und 3 Tesla). Individualisierte Untersuchungsprotokolle abhängig von der Grunderkrankung sowie dem Patientenalter führten zu uneinheitlichen Untersuchungsparametern. Einerseits variierte die Pulssequenz, die Verwendung einer Spinecho-, Gradientenecho- oder T1 gewicheteten Inversion-Recovery-Sequenz (T1

FLAIR), letztere fand insbesondere bei einer Magnetfeldstärke von 3 Tesla Anwendung. Andererseits änderte sich die Schichtdicke, sowie auch die TR und TE abhängig vom Untersucher. Insbesondere die Verwendung verschiedener Pulssequenzen limitiert die Aussagekraft der gemessenen T1 Signalintensitäten. Trotz eines vergleichbaren Bildeindruckes entstehen die Bilder aufgrund verschiedener technischer Grundlagen. Um die Unterschiede zu verdeutlichen, verglich Ramalho et al. (2016) das Verhältnis der Signalintensität von Nucleus dentatus zum mittleren Kleinhirnschenkel (MCP= middle cerebellar peduncle) in Spinechosequenzen (SE) und MPRAGE. Die SE zeigte im Vergleich zur MPRAGE abweichende sowie deutlich höhere Messwerte (Ramalho et al., 2016). Während die SE auf einer 2D Akquisition Technik beruht, bei welcher der T1 Kontrast durch ein kurzes TE und kurzes TR entsteht, ist die MRPRAGE eine T1 gewichtete 3D Messung, bei der auf einen 180° Inversionspuls eine 3D Fourier Transformation folgt (Ramalho et al., 2016). Die Grundverschiedenheit der Techniken erklärt die abweichenden Messwerte. Ramalho et al. (2016) empfiehlt die Verwendung einer MPRAGE für zuverlässige Messergebnisse, die gleichzeitig einen guten Kontrast zwischen grauer und weißer Hirnsubstanz ermöglicht. Weiterhin sind SE und MPRAGE nicht austauschbar zur qualitativen und quantitativen Beurteilung der Signalintensität heranzuziehen (Ramalho et al., 2016). In Hinblick auf unsere Studie ist dieses Studienergebnis zu vernachlässigen. Durch die Verwendung des Verhältnisses der Signalintensitäten von Nucleus dentatus zu Pons ist die Schwankung der absoluten Zahlenwerte in Abhängigkeit von der Pulssequenz zu vernachlässigen.

Die Zuverlässigkeit der Angaben hinsichtlich des verwendeten Kontrastmittels als auch der applizierten Dosis beruhten auf der Dokumentation im RIS. Die Kontrastmitteldosis

war abhängig von der Stoffmenge des Gadoliniums (mmol) pro Milliliter sowie dem Körpergewicht des Patienten und unterliegt daher großer Variation. Unsere Studie befasste sich lediglich mit vier der neun zugelassenen gadoliniumbasierten Kontrastmittel in Deutschland. Durch die simultane Gabe beider linearer sowie makrozyklischer Kontrastmittel im klinischen Alltag, je nach Verfügbarkeit an den MR Geräten, ist kein Rückschluss auf das jeweilige Kontrastmittel, sondern ausschließlich auf die Kontrastmittelklasse, zu ziehen. Der Einschluss der Patienten in die Studie beruhte auf der Annahme der Erstbildgebung sowie Verlaufskontrolle im hiesigen Institut mit Dokumentation im RIS. Angesichts des pädiatrischen Patientenkollektivs mit einem durchschnittlichen Alter bei Erstbildgebung von 8,5±5,3 Jahren sowie geringer Krankenvorgeschichte im Vergleich zu adulten Patienten war eine vorausgegangene Bildgebung einhergehend mit GBCA Applikation ohne klinische Angaben unwahrscheinlich. Neben dem breiten Altersspektrum einhergehend mit einer unterschiedlichen neuronalen Entwicklungsstufe, wie dem Grad der Myelinisierung, limitierte die Vielfalt der Diagnosen und Therapien die Ergebnisse dieser Studie.

Die Daten wurden nach bestem Gewissen und mit großer Sorgfalt geprüft und bei Erfüllung aller notwendigen Einschlusskriterien ausgewählt. So erfolgte bei fehlender Erstbildung präoperativ sowie externen Verlaufskontrollen ohne Dokumentation des applizierten Kontrastmittels der Ausschluss. Eine unzureichende oder fehlerhafte Dokumentation ist rückwirkend nicht vollkommen auszuschließen. Weitere Unsicherheiten ergaben sich durch die subjektive und manuelle Einzeichnung des ROI in den Nucleus dentatus trotz Zuhilfenahme weiterer Sequenzen zur sicheren Identifikation. Dieser Kern ist nur sehr klein, daher können verwendete Schichtdicken

zwischen 2mm bis 6mm einen Partialvolumeneffekt bedingen. Die Erfassung unterschiedlicher Gewebe mit ihren individuellen Signalintensitäten innerhalb eines Voxels beeinflussen das endgültig bildgebende Signal (Rinck and Zink, 2005; Weishaupt, 2014). Je kleiner der Voxel, desto geringer ist der Partialvolumeneffekt. Die Größe des Voxels wird u.a. durch die Schichtdicke beeinflusst. Ein möglicher Einfluss des Partialvolumeneffektes auf die Messergebnisse ist nicht auszuschließen. Die Auswirkung des hyperintens erscheinenden Nucleus dentatus durch Akkumulation des GBCA auf die ROI Platzierung ist möglich. Zur Sicherung einer unverfälschten Signalintensität kam es zum Ausschluss besonders Artefakt assoziierter Bildgebung, welche durch Pulsationsartefakte der Venensinus oder durch Patienten assoziierte Bewegungsartefakte bedingt waren.

Abschließend lässt sich zusammenfassen, dass angesichts der potenziellen Gadoliniumakkumulation im Gehirn als auch in den Knochen sowie fehlender Kenntnis über die langfristigen Folgen während und nach der kindlichen Entwicklung, die Applikation der linearen Kontrastmittel kritisch zu sehen ist. In Anbetracht des bisherigen Wissensstandes ist die Verwendung eines makrozyklischen Kontrastmittels zu bevorzugen. Die hohe Stabilität, die sehr geringe Menge freien Gadoliniums und die deutliche geringere ossäre Speicherung verspricht eine höhere Sicherheit für das pädiatrische Patientengut mit einer unter normalen Umständen langen Lebenserwartung. Im Allgemeinen gilt der Schutz insbesondere pädiatrischen Patienten, die im Rahmen ihrer Grunderkrankung eine regelmäßige Kontrastmittel gestützte MR Bildgebung benötigen.

Hierbei überwiegt in der Regel der Nutzen gegenüber dem Risiko langfristiger Folgen durch das Kontrastmittel. Dennoch ist vor jeder Untersuchung die Notwendigkeit einer Kontrastmittelgabe kritisch zu prüfen, die Kontrastmittelmenge vor jeder Untersuchung gewichtsadaptiert zu berechnen und die Wahl der Kontrastmittelklasse sorgfältig zu überdenken.

5 Zusammenfassung

In der Radiologie ist die Verwendung gadoliniumbasierter Kontrastmittel (GBCA) in der MR Bildgebung alltäglich. Die Auswirkungen serieller Applikationen abhängig von der Kontrastmittelklasse sind für adulte und pädiatrische Patienten diskutiert. Bisher fehlte der direkte Vergleich zwischen linearem und makrozyklischen GBCA für pädiatrische Patienten. Zudem fehlt ein Ausblick, ob der Wechsel von linearem auf makrozyklisches GBCA einen Einfluss auf die Signalintensität (SI) des Nucleus dentatus (ND) nimmt. Unsere retrospektive Studie untersuchte den Einfluss von linearen und makrozyklischen GBCA abhängig von der Anzahl der Applikationen auf die SI des ND. Mehr als 12 Applikationen der linearen GBCA führten zu einer signifikanten Zunahme der SI des ND im Verhältnis zum Pons. Ohne signifikanten Unterschied verblieb die SI für makrozyklisches GBCA. Die Ergebnisse ließen sich bildmorphologisch durch einen hyperintensen ND nach linearer GBCA Applikation und einem isointensen ND nach makrozyklischer GBCA Applikation nachvollziehen. Der in fünf Fällen hyperintense ND infolge serieller Applikation der linearen GBCA änderte seine SI nach Umstellung auf makrozyklisches GBCA nicht signifikant.

Aus den Ergebnissen lässt sich schlussfolgern, dass die strukturelle Instabilität der linearen GBCA mit einer Gadoliniumretention in den Gefäßwänden des ND einhergeht, während die Isointensität des ND die hohe Stabilität makrozyklischer GBCA untermauert. Ferner ermöglichen die Fallbeispiele die Hypothese einer Persistenz des Gadoliniums im ND und dem Ausbleiben eines „Washout“-Effektes nach langjähriger Applikation makrozyklischer GBCA.

6 Literaturverzeichnis

1. BfArM, B.f.A.u.M. (2018). Rote-Hand-Brief: Gadolinium-haltige Kontrastmittel: Aktualisierte Empfehlungen nach Bewertung von Gadoliniumablagerungen im Gehirn und anderen Geweben. . Online-Publikation;https://www.akdae.de/Arzneimittelsicherheit/RHB/Archiv/2018/20180108.pdf; Abrufdatum 20.02.2020

2. CHMP, E.C.f.M.P.f.H.U. (2017). EMA`s final opinion confirms restrictions on use of linear gadolinium agents in body scans-Recommendations conclude EMA ´s scientific review of gadolinium deposition in brain and other tissues. Online-Publikation; https://www.ema.europa.eu/en/documents/referral/gadolinium-article-31-referral-emas-final-opinion-confirms-restrictions-use-linear-gadolinium-agents_en.pdf; Abrufdatum 20.02.2020

3. Abraham, J.L., and Thakral, C. (2008). Tissue distribution and kinetics of gadolinium and nephrogenic systemic fibrosis. Eur J Radiol *66*, 200-207.

4. Adin, M.E., Kleinberg, L., Vaidya, D., Zan, E., Mirbagheri, S., and Yousem, D.M. (2015). Hyperintense Dentate Nuclei on T1-Weighted MRI: Relation to Repeat Gadolinium Administration. AJNR Am J Neuroradiol *36*, 1859-1865.

5. Babior, B.M. (1984). The respiratory burst of phagocytes. J Clin Invest *73*, 599-601.

6. Behzadi, A.H., Farooq, Z., Zhao, Y., Shih, G., and Prince, M.R. (2018). Dentate Nucleus Signal Intensity Decrease on T1-weighted MR Images after Switching from Gadopentetate Dimeglumine to Gadobutrol. Radiology *287*, 816-823.

7. Branson, H.M. (2013). Normal Myelination: A Practical Pictorial Review. Neuroimag Clin N Am *23*, 183-195.

8. Cao, Y., Huang, D.Q., Shih, G., and Prince, M.R. (2016). Signal Change in the Dentate Nucleus on T1-Weighted MR Images After Multiple Administrations of Gadopentetate Dimeglumine Versus Gadobutrol. AJR Am J Roentgenol *206*, 414-419.

9. da Silva, C.J., da Rocha, A.J., Jeronymo, S., Mendes, M.F., Milani, F.T., Maia, A.C., Jr., Braga, F.T., Sens, Y.A., and Miorin, L.A. (2007). A preliminary study revealing a new association in patients undergoing maintenance hemodialysis: manganism symptoms and T1 hyperintense changes in the basal ganglia. AJNR Am J Neuroradiol *28*, 1474-1479.

10. Errante, Y., Cirimele, V., Mallio, C.A., Di Lazzaro, V., Zobel, B.B., and Quattrocchi, C.C. (2014). Progressive increase of T1 signal intensity of the dentate nucleus on unenhanced magnetic resonance images is associated with cumulative doses of intravenously administered gadodiamide in patients with normal renal function, suggesting dechelation. Invest Radiol *49*, 685-690.

11. Espagnet, M.C.R., Bernardi, B., Pasquini, L., Figa-Talamanca, L., Toma, P., and Napolitano, A. (2017). Erratum to: Signal intensity at unenhanced T1-weighted magnetic resonance in the globus pallidus and dentate nucleus after serial administrations of a macrocyclic gadolinium-based contrast agent in children. Pediatr Radiol *47*, 1366.

12. Fauquette, W., Amourette, C., Dehouck, M.P., and Diserbo, M. (2012). Radiation-induced blood-brain barrier damages: an in vitro study. Brain Res *1433*, 114-126.

13. Fingerhut, S., Sperling, M., Holling, M., Niederstadt, T., Allkemper, T., Radbruch, A., Heindel, W., Paulus, W., Jeibmann, A., and Karst, U. (2018). Gadolinium-based contrast agents induce gadolinium deposits in cerebral vessel walls, while the neuropil is not affected: an autopsy study. Acta Neuropathol *136*, 127-138.

14. Flood, T.F., Stence, N.V., Maloney, J.A., and Mirsky, D.M. (2017). Pediatric Brain: Repeated Exposure to Linear Gadolinium-based Contrast Material Is Associated with Increased Signal Intensity at Unenhanced T1-weighted MR Imaging. Radiology *282*, 222-228.

15. Frenzel, T., Lengsfeld, P., Schirmer, H., Hutter, J., and Weinmann, H.J. (2008). Stability of gadolinium-based magnetic resonance imaging contrast agents in human serum at 37 degrees C. Invest Radiol *43*, 817-828.

16. Gale, E.M., Atanasova, I.P., Blasi, F., Ay, I., and Caravan, P. (2015). A Manganese Alternative to Gadolinium for MRI Contrast. J Am Chem Soc *137*, 15548-15557.

17. Gale, E.M., Wey, H.Y., Ramsay, I., Yen, Y.F., Sosnovik, D.E., and Caravan, P. (2018). A Manganese-based Alternative to Gadolinium: Contrast-enhanced MR Angiography, Excretion, Pharmacokinetics, and Metabolism. Radiology *286*, 865-872.

18. Gibby, W.A., Gibby, K.A., and Gibby, W.A. (2004). Comparison of Gd DTPA-BMA (Omniscan) versus Gd HP-DO3A (ProHance) retention in human bone tissue by inductively coupled plasma atomic emission spectroscopy. Invest Radiol *39*, 138-142.

19. Grobner, T. (2006). Gadolinium--a specific trigger for the development of nephrogenic fibrosing dermopathy and nephrogenic systemic fibrosis? Nephrol Dial Transplant *21*, 1104-1108.

20. Henkelman, R.M., Watts, J.F., and Kucharczyk, W. (1991). High signal intensity in MR images of calcified brain tissue. Radiology *179*, 199-206.

21. Hu, H.H., Pokorney, A., Towbin, R.B., and Miller, J.H. (2016). Increased signal intensities in the dentate nucleus and globus pallidus on unenhanced T1-weighted images: evidence in children undergoing multiple gadolinium MRI exams. Pediatr Radiol *46*, 1590-1598.

22. Jost, G., Lenhard, D.C., Sieber, M.A., Lohrke, J., Frenzel, T., and Pietsch, H. (2016). Signal Increase on Unenhanced T1-Weighted Images in the Rat Brain After Repeated, Extended Doses of Gadolinium-Based Contrast Agents: Comparison of Linear and Macrocyclic Agents. Invest Radiol *51*, 83-89.

23. Kanda, T., Fukusato, T., Matsuda, M., Toyoda, K., Oba, H., Kotoku, J., Haruyama, T., Kitajima, K., and Furui, S. (2015a). Gadolinium-based Contrast

Agent Accumulates in the Brain Even in Subjects without Severe Renal Dysfunction: Evaluation of Autopsy Brain Specimens with Inductively Coupled Plasma Mass Spectroscopy. Radiology *276*, 228-232.

24. Kanda, T., Ishii, K., Kawaguchi, H., Kitajima, K., and Takenaka, D. (2014). High signal intensity in the dentate nucleus and globus pallidus on unenhanced T1-weighted MR images: relationship with increasing cumulative dose of a gadolinium-based contrast material. Radiology *270*, 834-841.

25. Kanda, T., Osawa, M., Oba, H., Toyoda, K., Kotoku, J., Haruyama, T., Takeshita, K., and Furui, S. (2015b). High Signal Intensity in Dentate Nucleus on Unenhanced T1-weighted MR Images: Association with Linear versus Macrocyclic Gadolinium Chelate Administration. Radiology *275*, 803-809.

26. Kasahara, S., Miki, Y., Kanagaki, M., Yamamoto, A., Mori, N., Sawada, T., Taoka, T., Okada, T., and Togashi, K. (2011). Hyperintense dentate nucleus on unenhanced T1-weighted MR images is associated with a history of brain irradiation. Radiology *258*, 222-228.

27. Kim, T.J., Kim, I.O., Kim, W.S., Cheon, J.E., Moon, S.G., Kwon, J.W., Seo, J.K., and Yeon, K.M. (2006). MR imaging of the brain in Wilson disease of childhood: findings before and after treatment with clinical correlation. AJNR Am J Neuroradiol *27*, 1373-1378.

28. Kinner, S., Schubert, T.B., Bruce, R.J., Rebsamen, S.L., Diamond, C.A., Reeder, S.B., and Rowley, H.A. (2018). Deep Brain Nuclei T1 Shortening after Gadobenate Dimeglumine in Children: Influence of Radiation and Chemotherapy. AJNR Am J Neuroradiol *39*, 24-30.

29. Klos, K.J., Ahlskog, J.E., Kumar, N., Cambern, S., Butz, J., Burritt, M., Fealey, R.D., Cowl, C.T., Parisi, J.E., and Josephs, K.A. (2006). Brain metal concentrations in chronic liver failure patients with pallidal T1 MRI hyperintensity. Neurology *67*, 1984-1989.

30. Lai, P.H., Chen, C., Liang, H.L., and Pan, H.B. (1999). Hyperintense basal ganglia on T1-weighted MR imaging. AJR Am J Roentgenol *172*, 1109-1115.

31. Lim, W.H., Choi, S.H., Yoo, R.E., Kang, K.M., Yun, T.J., Kim, J.H., and Sohn, C.H. (2018). Does radiation therapy increase gadolinium accumulation in the brain?: Quantitative analysis of T1 shortening using R1 relaxometry in glioblastoma multiforme patients. PLoS One *13*, e0192838.

32. Maeda, H., Sato, M., Yoshikawa, A., Kimura, M., Sonomura, T., Terada, M., and Kishi, K. (1997). Brain MR imaging in patients with hepatic cirrhosis: relationship between high intensity signal in basal ganglia on T1-weighted images and elemental concentrations in brain. Neuroradiology *39*, 546-550.

33. Marckmann, P., Skov, L., Rossen, K., Dupont, A., Damholt, M.B., Heaf, J.G., and Thomsen, H.S. (2006). Nephrogenic systemic fibrosis: suspected causative role of gadodiamide used for contrast-enhanced magnetic resonance imaging. J Am Soc Nephrol *17*, 2359-2362.

34. Marklund, S.L. (1982). Human copper-containing superoxide dismutase of high molecular weight. Proc Natl Acad Sci U S A *79*, 7634-7638.

35. Martin-Duverneuil, N., Idbaih, A., Hoang-Xuan, K., Donadieu, J., Genereau, T., Guillevin, R., Chiras, J., and French Langerhans Cell Histiocytosis Study, G. (2006). MRI features of neurodegenerative Langerhans cell histiocytosis. Eur Radiol *16*, 2074-2082.

36. McDonald, R.J., Levine, D., Weinreb, J., Kanal, E., Davenport, M.S., Ellis, J.H., Jacobs, P.M., Lenkinski, R.E., Maravilla, K.R., Prince, M.R.*, et al.* (2018). Gadolinium Retention: A Research Roadmap from the 2018 NIH/ACR/RSNA Workshop on Gadolinium Chelates. Radiology *289*, 517-534.

37. McDonald, R.J., McDonald, J.S., Kallmes, D.F., Jentoft, M.E., Murray, D.L., Thielen, K.R., Williamson, E.E., and Eckel, L.J. (2015). Intracranial Gadolinium Deposition after Contrast-enhanced MR Imaging. Radiology *275*, 772-782.

38. Miller, J.H., Hu, H.H., Pokorney, A., Cornejo, P., and Towbin, R. (2015). MRI Brain Signal Intensity Changes of a Child During the Course of 35 Gadolinium Contrast Examinations. Pediatrics *136*, e1637-1640.

39. Mirowitz, S.A., Westrich, T.J., and Hirsch, J.D. (1991). Hyperintense basal ganglia on T1-weighted MR images in patients receiving parenteral nutrition. Radiology *181*, 117-120.

40. Murata, N., Gonzalez-Cuyar, L.F., Murata, K., Fligner, C., Dills, R., Hippe, D., and Maravilla, K.R. (2016). Macrocyclic and Other Non-Group 1 Gadolinium Contrast Agents Deposit Low Levels of Gadolinium in Brain and Bone Tissue: Preliminary Results From 9 Patients With Normal Renal Function. Invest Radiol *51*, 447-453.

41. Nitz, W.R., Runge, V.M., and Schmeets, S.H. (2011). Praxiskurs MRT -Anleitung zur MRT-Physik über klinische Beispiele, Vol 2 (Stuttgart: Georg Thieme Verlag).

42. Oikonomou, A., Chatzistefanou, A., Zezos, P., Mintzopoulou, P., Vadikolias, K., and Prassopoulos, P. (2012). Basal ganglia hyperintensity on T1-weighted MRI in Rendu-Osler-Weber disease. J Magn Reson Imaging *35*, 426-430.

43. Paech, D., Schuenke, P., Koehler, C., Windschuh, J., Mundiyanapurath, S., Bickelhaupt, S., Bonekamp, D., Baumer, P., Bachert, P., Ladd, M.E.*, et al.* (2017). T1rho-weighted Dynamic Glucose-enhanced MR Imaging in the Human Brain. Radiology *285*, 914-922.

44. Quattrocchi, C.C., Mallio, C.A., Errante, Y., Cirimele, V., Carideo, L., Ax, A., and Zobel, B.B. (2015). Gadodiamide and Dentate Nucleus T1 Hyperintensity in Patients With Meningioma Evaluated by Multiple Follow-Up Contrast-Enhanced Magnetic Resonance Examinations With No Systemic Interval Therapy. Invest Radiol *50*, 470-472.

45. Radbruch, A., Haase, R., Kickingereder, P., Baumer, P., Bickelhaupt, S., Paech, D., Wick, W., Schlemmer, H.P., Seitz, A., and Bendszus, M. (2017). Pediatric Brain: No Increased Signal Intensity in the Dentate Nucleus on Unenhanced T1-weighted MR Images after Consecutive Exposure to a Macrocyclic Gadolinium-based Contrast Agent. Radiology *283*, 828-836.

46. Radbruch, A., Weberling, L.D., Kieslich, P.J., Eidel, O., Burth, S., Kickingereder, P., Heiland, S., Wick, W., Schlemmer, H.P., and Bendszus, M. (2015). Gadolinium retention in the dentate nucleus and globus pallidus is dependent on the class of contrast agent. Radiology *275*, 783-791.

47. Ramalho, J., Ramalho, M., AlObaidy, M., Nunes, R.H., Castillo, M., and Semelka, R.C. (2016). T1 Signal-Intensity Increase in the Dentate Nucleus after Multiple Exposures to Gadodiamide: Intraindividual Comparison between 2 Commonly Used Sequences. AJNR Am J Neuroradiol *37*, 1427-1431.

48. Rasschaert, M., Emerit, A., Fretellier, N., Factor, C., Robert, P., Idee, J.M., and Corot, C. (2018). Gadolinium Retention, Brain T1 Hyperintensity, and Endogenous Metals: A Comparative Study of Macrocyclic Versus Linear Gadolinium Chelates in Renally Sensitized Rats. Invest Radiol *53*, 328-337.

49. Renz, D.M., Kumpel, S., Bottcher, J., Pfeil, A., Streitparth, F., Waginger, M., Reichenbach, J.R., Teichgraber, U.K., and Mentzel, H.J. (2018). Comparison of Unenhanced T1-Weighted Signal Intensities Within the Dentate Nucleus and the Globus Pallidus After Serial Applications of Gadopentetate Dimeglumine Versus Gadobutrol in a Pediatric Population. Invest Radiol *53*, 119-127.

50. Rinck, P.A., and Zink, C. (2005). Magnetresonanztomographie-Taschenwörterbuch, Vol 1 (Berlin: ABW Wissenschaftsverlag GmbH).

51. Robert, P., Violas, X., Grand, S., Lehericy, S., Idee, J.M., Ballet, S., and Corot, C. (2016). Linear Gadolinium-Based Contrast Agents Are Associated With Brain Gadolinium Retention in Healthy Rats. Invest Radiol *51*, 73-82.

52. Roberts, D.R., Chatterjee, A.R., Yazdani, M., Marebwa, B., Brown, T., Collins, H., Bolles, G., Jenrette, J.M., Nietert, P.J., and Zhu, X. (2016). Pediatric Patients Demonstrate Progressive T1-Weighted Hyperintensity in the Dentate Nucleus following Multiple Doses of Gadolinium-Based Contrast Agent. AJNR Am J Neuroradiol *37*, 2340-2347.

53. Roberts, D.R., and Holden, K.R. (2016). Progressive increase of T1 signal intensity in the dentate nucleus and globus pallidus on unenhanced T1-weighted

MR images in the pediatric brain exposed to multiple doses of gadolinium contrast. Brain Dev *38*, 331-336.

54. Roccatagliata, L., Vuolo, L., Bonzano, L., Pichiecchio, A., and Mancardi, G.L. (2009). Multiple sclerosis: hyperintense dentate nucleus on unenhanced T1-weighted MR images is associated with the secondary progressive subtype. Radiology *251*, 503-510.

55. Rovira, A., Alonso, J., and Cordoba, J. (2008). MR imaging findings in hepatic encephalopathy. AJNR Am J Neuroradiol *29*, 1612-1621.

56. Schild, H.H. (1997). made easy MRI, Vol 2 (Bonn: Schering Diagnostika).

57. Schneider, G.K., Stroeder, J., Roditi, G., Colosimo, C., Armstrong, P., Martucci, M., Buecker, A., and Raczeck, P. (2017). T1 Signal Measurements in Pediatric Brain: Findings after Multiple Exposures to Gadobenate Dimeglumine for Imaging of Nonneurologic Disease. AJNR Am J Neuroradiol *38*, 1799-1806.

58. Schünke, M., Schulte, E., and Schumacher, U. (2012). Prometheus-LernAtlas der Anatomie-Kopf, Hals und Neuroanatomie, Vol 3 (Stuttgart: Georg Thieme Verlag).

59. Shin, Y.C., Kim, E., Cheong, H.K., Cho, S., Sakong, J., Kim, K.S., Yang, J.S., Jin, Y.W., Kang, S.K., and Kim, Y. (2007). High signal intensity on magnetic resonance imaging as a predictor of neurobehavioral performance of workers exposed to manganese. Neurotoxicology *28*, 257-262.

60. Stein, J., Schettler, T., Wallinga, D., and Valenti, M. (2002). In harm's way: toxic threats to child development. J Dev Behav Pediatr *23*, S13-22.

61. Tibussek, D., Rademacher, C., Caspers, J., Turowski, B., Schaper, J., Antoch, G., and Klee, D. (2017). Gadolinium Brain Deposition after Macrocyclic Gadolinium Administration: A Pediatric Case-Control Study. Radiology *285*, 223-230.

62. Trepel, M. (2008). Neuroanatomie-Struktur und Funktion, Vol 4 (München: Elsevier GmbH).

63. Valdes Hernandez Mdel, C., Maconick, L.C., Tan, E.M., and Wardlaw, J.M. (2012). Identification of mineral deposits in the brain on radiological images: a systematic review. Eur Radiol *22*, 2371-2381.

64. Weishaupt, D.v., V. D.; Marincek, B. (2014). Wie funktioniert MRI? Eine Einführung in Physik und Funktionsweise der Magnetresonanzbildgebung, Vol 7 (Berlin Heidelberg: Springer Verlag).

65. Weisiger, R.A., and Fridovich, I. (1973). Mitochondrial superoxide simutase. Site of synthesis and intramitochondrial localization. J Biol Chem *248*, 4793-4796.

66. White, G.W., Gibby, W.A., and Tweedle, M.F. (2006). Comparison of Gd(DTPA-BMA) (Omniscan) versus Gd(HP-DO3A) (ProHance) relative to gadolinium retention in human bone tissue by inductively coupled plasma mass spectroscopy. Invest Radiol *41*, 272-278.

67. Yoo, R.E., Sohn, C.H., Kang, K.M., Yun, T.J., Choi, S.H., Kim, J.H., and Park, S.W. (2018). Evaluation of Gadolinium Retention After Serial Administrations of a Macrocyclic Gadolinium-Based Contrast Agent (Gadobutrol): A Single-Institution Experience With 189 Patients. Invest Radiol *53*, 20-25.

7 Anhang

7.1 Tabellen

Arzneimittelname [Wirkstoff]	**Hersteller**	**Zulassung in Deutschland seit**	**keine Zulassung seit**	**Kontrastmittelklasse**	**chemische Struktur**	**korporale Elimination**
Omniscan [Gadodiamid]	GE Healthcare	1994	2017	linear	nicht ionisch	renal
Optimark [Gadoversetamid]	Guerbet	2007	2017	linear	nicht ionisch	renal
Magnevist [Gadopentetat-Dimeglumin]	Bayer Healthcare	1988	2017	linear	ionisch	renal
Multihance [Gadobenat-Dimeglumin]	Bracco Imaging	1998	2017 Ausnahme: Leberscans	linear	ionisch	renal hepatisch
Primovist [Gadoxetsäure-Dinatrium]	Bayer Healthcare	2004		linear	ionisch	renal hepatisch
Vasovist [Gadofosveset]	Bayer Healthcare	2005		linear	ionisch	renal hepatisch
ProHance [Gadoteridol]	Bracco Imaging	1994		makrozyklisch	nicht ionisch	renal
Gadovist [Gadobutrol]	Bayer Healthcare	2000		makrozyklisch	nicht ionisch	renal
Dotarem [Gadoterat-Meglumin]	Guerbet	2003		makrozyklisch	ionisch	renal

Tabelle 1: Die neun gadoliniumbasierten Kontrastmittel. Die in dieser Arbeit untersuchten vier Kontrastmittel sind fett und kursiv gedruckt (CHMP, 2017).

Standorte	Zeitraum	Gerätename/Magnetfeldstärke/Kopfspule
MRT1	1999-2010	Magnetom Sonata 1,5 Tesla 4- oder 8 Kanalspule
	seit 2010	Magnetom Skyra 3 Tesla 20 Kanalspule
MRT2	1999-2009	Magnetom Symphony 1,5 Tesla 16 Kanalspule
	seit 2011	Magnetom Aera 1,5 Tesla 20 Kanalspule
MRT3	2001-2005	Magnetom Sonata 1,5 Tesla 4- oder 8 Kanalspule
	2005-2011	Magnetom Espree 1,5 Tesla 16 Kanalspule
	seit 2011	Magnetom Aera 1.5 Tesla 20 Kanalspule
MRT4	seit 2004	Magnetom Avanto 1,5 Tesla 16 Kanalspule
MRT5	seit 2010	Biograph mMR (PET-MR) 3 Tesla 16 Kanalspule

Tabelle 2: Verwendete Magnetresonanztomographen mit Einsatzzeiten, Gerätenamen, Feldstärke sowie technische Daten der verwendeten Kopfspule.

Pulssequenz	Axiale T1 SE	Sagittale T1 GRE	FLAIR- TSE
Distanzfaktor	10,00%	50,00%	10,00%
FOV	230mm/81%	240mm/100%	220mm/78,1%
Schichtdicke	4-6mm	1mm	4-6mm
Repetitionszeit	380-620ms	1900ms	2000ms
Echozeit	9,1ms	2,22ms	8,8ms
Anzahl der Signalmittelungen	2	1	1
Flipwinkel	90°	90°	180°
Basis-/Phasenauflösung	320/75%	512/50%	320/75%
Matrix	187x320	175x256/208x320	256/512
Inversionszeit	---	---	900ms

Tabelle 3: Technische Daten der für die ROI- Analyse verwendeten T1 gewichteten Pulssequenzen: eine axiale T1 gewichtete Spinecho-, eine sagittale T1 gewichtete Gradientenecho- und eine FLAIR-Turbospinechosequenz.

Arzneimittelname [Wirkstoff]	**Stoffmenge des Wirkstoffs/ml**	**Dosierung: Stoffmenge Gd/kg KG Kontrastmittelmenge in ml/kg KG**
Omniscan [Gadodiamid]	0,5mmol Gadodiamid/ml	0,1mmol/kg KG 0,2ml/kg KG
Magnevist [Gadopentetat-Dimeglumin]	0,5mmol Gadopentetat-Dimeglumin/ml	0,1mmol/kg KG 0,2ml/kg KG
Dotarem [Meglumin-gadoterat]	0,5mmol Meglumingadoterat/ml	0,1mmol/kg KG 0,2ml/kg KG
Gadovist [Gadobutrol]	1mmol Gadobutrol/ml	0,1mmol/kg KG 0,1ml/kg KG

Tabelle 4: Verwendete gadoliniumbasierte Kontrastmittel mit Angabe der Stoffmenge des Wirkstoffs und der Dosierung nach Körpergewicht.

Allgemeine Patientencharakteristika	Gesamtes Patientenkollektiv	Kohorte mit linearem GBCA	Kohorte mit makrozyklischem GBCA
Patientenanzahl	70 (100%)	16 (22,9%)	54 (77,1%)
Alter in Jahren: **- bei erster Bildgebung** **- bei letzter Bildgebung**	 8,5 (5,3) 11,8 (5)	 7,8 (3,8) 9,8 (3,1)	 8,6 (5,7) 12,3 (5,3)
Zeitraum zwischen erster und letzter Bildgebung in Jahren		1,9 (1,5)	3,7 (3)
Geschlecht: **- männlich** **- weiblich**	 37 (52,86%) 33 (47,14%)	 7 (43,7%) 9 (56,3%)	 30 (55,6%) 24 (44,4%)
Anzahl der GBCA-Applikationen: **- 4 bis 8** **- 8 bis 12** **- mehr als 12**	 37 (52,86%) 8 (11,43%) 25 (35,71%)	 11 (68,75%) 0 (0%) 5 (31,25%)	 26 (48,15%) 8 (14,81%) 20 (37,04%)
Grunderkrankungen: **- Gehirntumor** **- andere Tumore** **- Multiple Skerlose** **. Infektionen**	 29 (41,42%) 31 (44,3%) 4 (5,71%) 6 (8,6%)	 6 (37,5%) 7 (43,8%) 1 (6,3%) 2 (12,5%)	 23 (42,6%) 24 (53,7%) 3 (5,6%) 4 (7,4%)
Chemotherapie: **- Ja** **- Nein**	 33 (47,14%) 37 (52,86%)	 8 (50%) 8 (50%)	 25 (46,3%) 29 (53,7%)
kraniale Bestrahlung: **- Ja** **- Nein**	 16 (22,86%) 54 (77,14%)	 7 (43,8%) 9 (56,3%)	 9 (16,7%) 45 (83,3%)
Chemotherapie und kraniale Bestrahlung	10 (14,29%)	5 (31,25%)	5 (9,3%)

Tabelle 5: Tabelle 1: Patientencharakteristika: Die Daten sind als Mittelwert (Standardabweichung) und Anzahl (Anteil in %) angegeben.

Änderung der Signalintensität des Nucleus dentatus	**Lineares Patientenkollektiv (n=16)**
Nach 4 bis 8 Kontrastmittelgaben	-0,06 (-0,23–0,09 [0,32])
Nach mehr als 12 Kontrastmittelgaben	0,1 (-0,05–0,3 [0,25])

Tabelle 6: Änderung der Signalintensität des Nucleus dentatus im linearen Patientenkollektiv. Alle Daten sind als Median (Interquartilsabstand[Spannweite]) angegeben.

Verhältnis der Signalintensität von Nucleus dentatus zu Pons	**Lineares Patientenkollektiv mit 4 bis 8 KM Gaben (n=11)**
Initiale Bildgebung	1,0636±0,05887
Finale Bildgebung	1,0182±0,06911

Tabelle 7: Änderung der Signalintensität des Nucleus dentatus von der initialen zur finalen MR Bildgebung nach 4 bis 8 KM-Gaben. Alle Daten sind als Mittelwerte mit Standardabweichung angegeben.

Änderung der Signalintensität von Nucleus dentatus zu Pons	**Lineares Patientenkollektiv mit mehr als 12 KM-Gaben (n=5)**
Initiale Bildgebung	0,972±0,106
Finale Bildgebung	1,136±0,055

Tabelle 8: Änderung der Signalintensität des Nucleus dentatus von der initialen zur finalen MR Bildgebung nach mehr als 12 KM Gaben. Alle Daten sind als Mittelwerte mit Standardabweichung angegeben.

Änderung der Signalintensität des Nucleus dentatus	**Makrozyklisches Patientenkollektiv (n=46)**
Nach 4 bis 8 KM Gaben (n=26)	-0,01 (-0,113–0,039 [1,09])
Nach mehr als 12 KM Gaben (n=20)	0,00 (-0,024–0,061 [0,47])

Tabelle 9: Änderung der Signalintensität des Nucleus dentatus im makrozyklischen Patientenkollektiv. Alle Daten sind als Median (Interquartilsabstand [Spannweite]) angegeben.

Änderung der Signalintensität des ND	**Alle Patienten (n=70)**
Nach Gabe von linearem KM (n=16)	-0,0150 (-0,23–0,3 [0,53])
Nach Gabe von makrozyklischem KM (n=54)	0,00 (-0,3–0,33 [0,63])

Tabelle 10: Änderung der Signalintensität des Nucleus dentatus des gesamten linearen und makrozyklischen Patientenkollektivs.Alle Daten sind als Median (Interquartilsabstand [Spannweite]) angegeben.

Änderung der Signalintensität nach mehr als 12 KM- Gaben	**Alle Patienten (n=25)**
- lineares Kontrastmittel (5) - makrozyklisches Kontrastmittel (20)	0,1 (0,05–0,3 [0,25]) -0,005 (-0,14–0,33 [0,47])

Tabelle 11: Änderung der Signalintensität des ND bei mehr als 12 KM Gaben des linearen und makrozyklischen KM. Alle Daten sind als Median (Interquartilsabstand [Spannweite]) angegeben.

Patient	Messzeitpunkt	SI-ND	SI-Pons	ND/Pons	Differenz ND/Pons initial-ND/Pons final
1	Nativ	276,9	329,4	0,84	
	nach linearem GBCA	345,9	305,1	1,13	+0,29
	nach makrozykl. GBCA	346,1	310,4	1,12	-0,01
2	Nativ	246,9	220,1	1,12	
	nach linearem GBCA	445,5	381,4	1,17	+0,05
	nach makrozykl. GBCA	438,9	379,4	1,16	-0,01
3	Nativ	489	483,2	1,01	
	nach linearem GBCA	256,1	238,3	1,08	+0,06
	nach makrozykl. GBCA	327,2	304,2	1,08	±0
4	Nativ	409	416,9	0,98	
	nach linearem GBCA	285,7	263	1,09	+0,1
	nach makrozykl. GBCA	373,9	340,1	1,1	+0,01
5	Nativ	161,9	178,4	0,91	
	nach linearem GBCA	253	209,5	1,21	+0,3
	nach makrozykl. GBCA	355,7	307,7	1,16	-0,05

Tabelle 12: Gemessene Signalintensitäten der fünf linearen Patienten mit positivem Nucleus dentatus zu unterschiedlichen Messzeitpunkten: Nativ, nach allen linearen und nach allen makrozyklischen Kontrastmittelapplikationen.

Charakteristika	Patient 1	Patient 2	Patient 3	Patient 4	Patient 5
Alter (in Jahren) bei Erstuntersuchung	3,21	3,1	8,22	7,63	4,5
Alter (in Jahren) bei der letzten Untersuchung	9,13	9,3	18,8	19,88	17,92
Untersuchungszeitraum	07/2002-05/2008	07/2002-08/2008	08/2005-08/2015	07/2002-10/2015	07/2002-12/2015
Zeit zwischen erster linearer GBCA Applikation und letzter nativer T1 Messung (in Monaten)	59	59	10	41	55
Zeit zwischen letzter linearer und letzter makrozyklischer GBCA Applikation (in Monaten)	12	15	117	106	106
Lineares GBCA **Omniscan (ml)** **Magnevist (ml)**	 80 31,3	 80 137	 - 81,5	 80 137	 98 64
Makrozyklisches GBCA **Dotarem (ml)** **Gadovist (ml)**	 8 -	 32,8 -	 116 8	 32,8 -	 120,2 6,5
Chemotherapie	Ja	Ja	Ja	Ja	Nein
kraniale Bestrahlung	Ja	Ja	Ja	Ja	Ja
abnormale Nieren-/ Leberfunktion	Nein	Nein	Nein	Nein	Nein

Tabelle 13: Charakteristika der fünf Patienten mit hyperintensem Nucleus dentatus nach mehr als 12 Gaben der linearen GBCA.

Messzeitpunkt	Signalintensität ND/Pons (n=5)
Vor erstmaliger KM Applikation/nativ	0,972±0,106
nach serieller Applikation der linearen KM	1,136±0,055
nach Wechsel zu makrozyklischem KM und serieller Applikation	1,124±0,036

Tabelle 14: Änderung des Verhältnisses der Signalintensität von Nucleus dentatus zu Pons zu 3 unterschiedlichen Messzeitpunkten: Nativ, nach serieller Applikation der linearen KM und nach Wechsel zu makrozyklischem Kontrastmittel und wiederholter Applikation. Alle Daten sind als Median ± Standardabweichung angegeben.

7.2 Grafiken

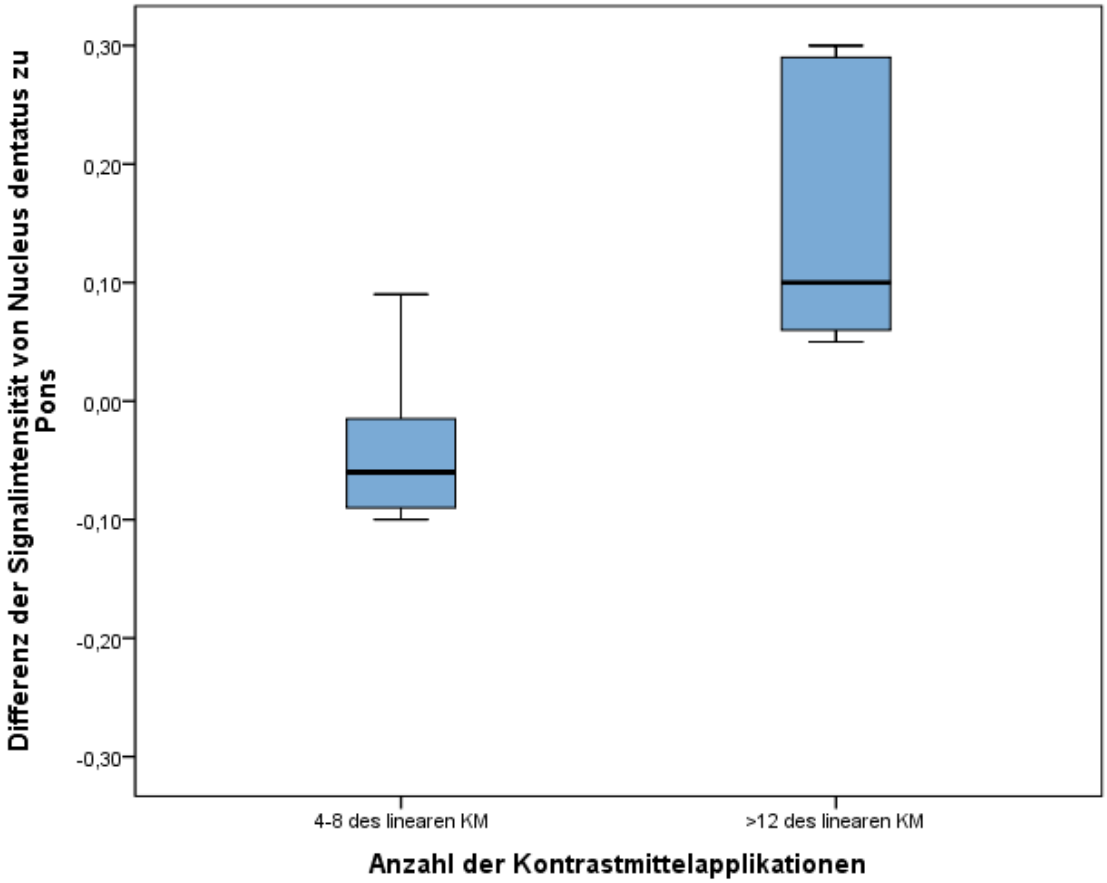

Grafik 1: Boxplotdiagramm zur Gegenüberstellung der Signalintensitätsänderung bei 4 bis 8 sowie mehr als 12 linearen Kontrastmittelgaben.

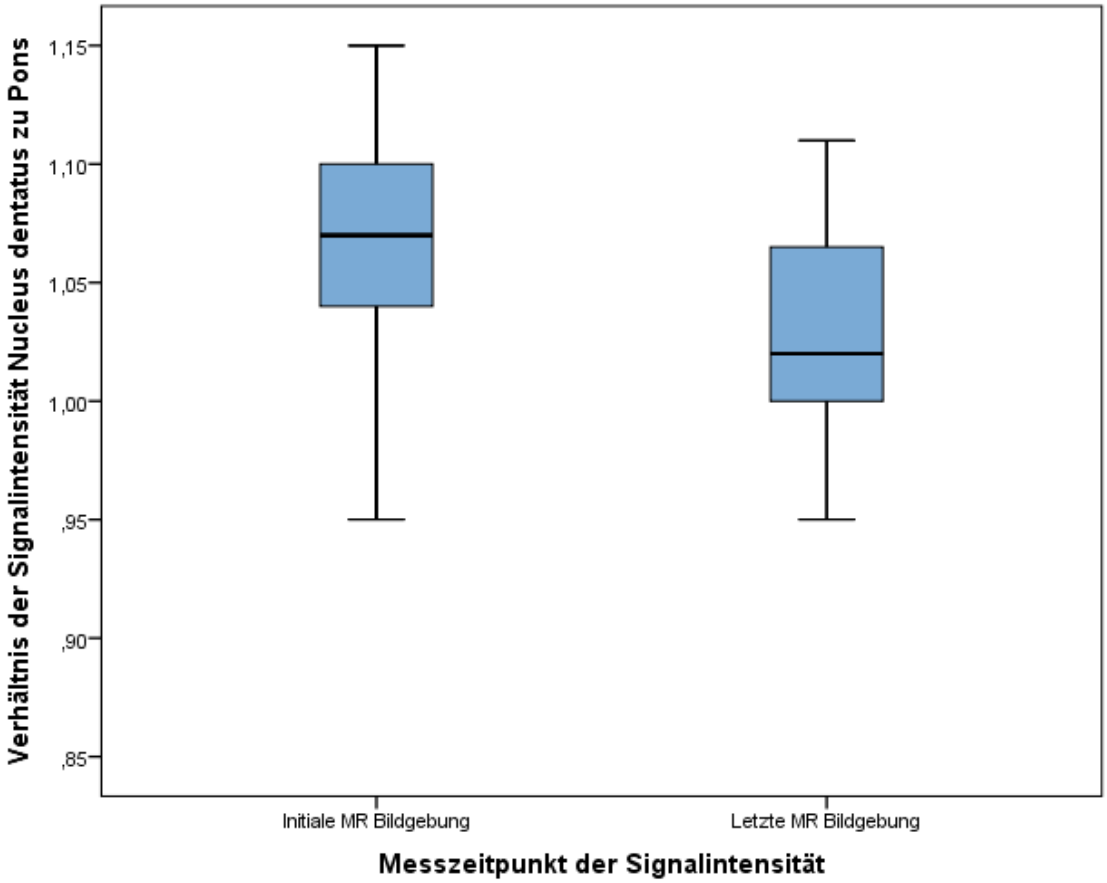

Grafik 2: Boxplotdiagramm zur Gegenüberstellung des Verhältnisses der Signalintensität von Nucleus dentatus zu Pons zum Zeitpunkt der initialen (links) und finalen (rechts) MR Bildgebung bei 4 bis 8 linearen Kontrastmittelapplikationen.

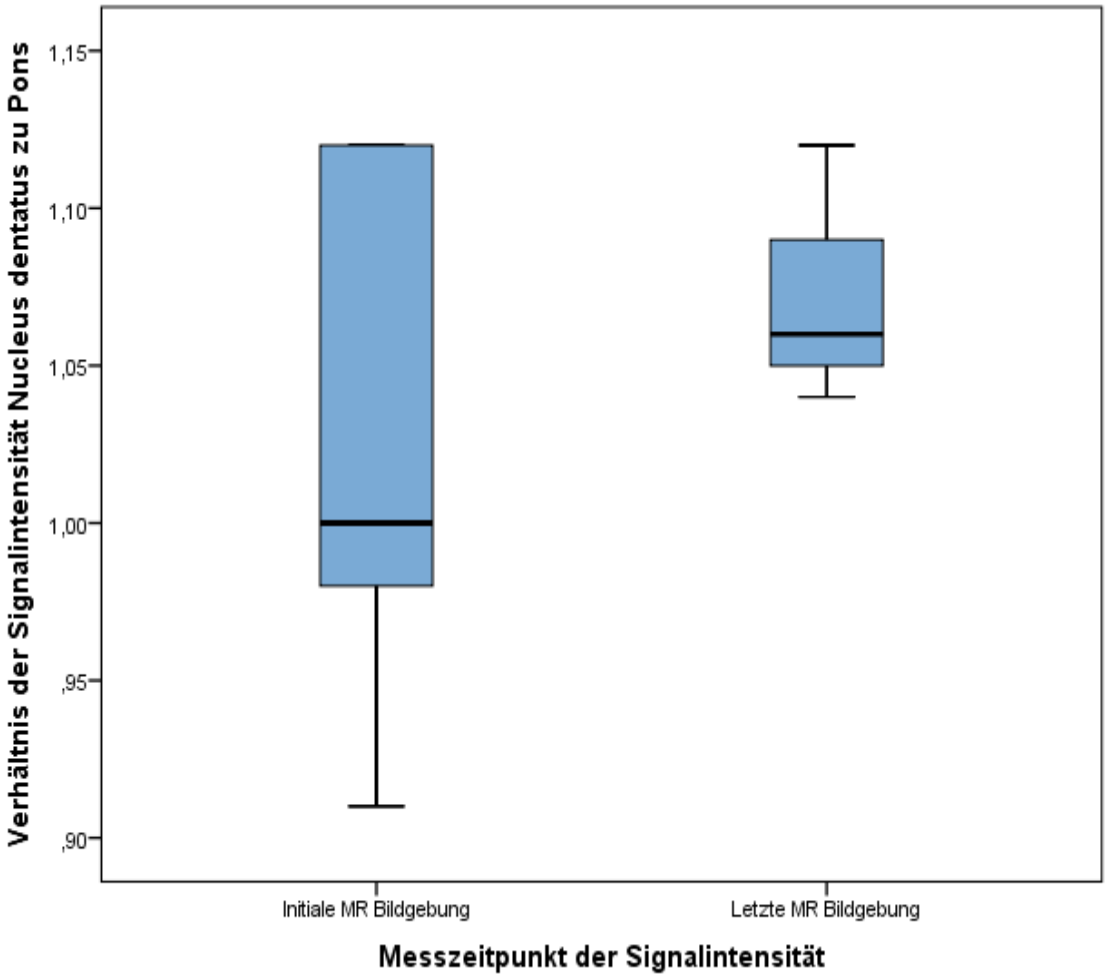

Grafik 3: Boxplotdiagramm zur Gegenüberstellung des Verhältnisses der Signalintensität von Nucleus dentatus zu Pons zum Zeitpunkt der initialen (links) und finalen (rechts) MR Bildgebung bei mehr als 12 linearen Kontrastmittelapplikationen.

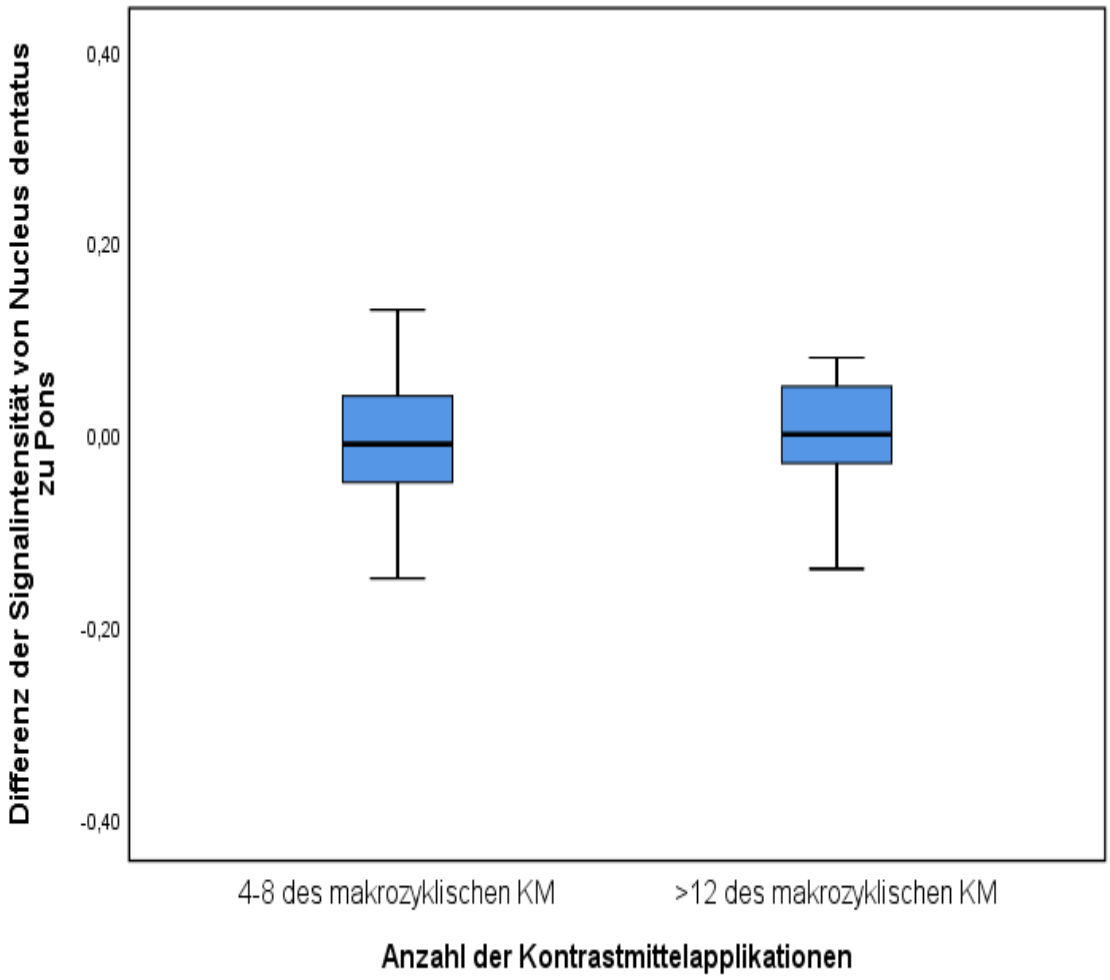

Grafik 4: Boxplotdiagramm zur Gegenüberstellung der Signalintensitätsänderung bei 4 bis 8 sowie mehr als 12 makrozyklischen makrozyklischen KM Gaben.

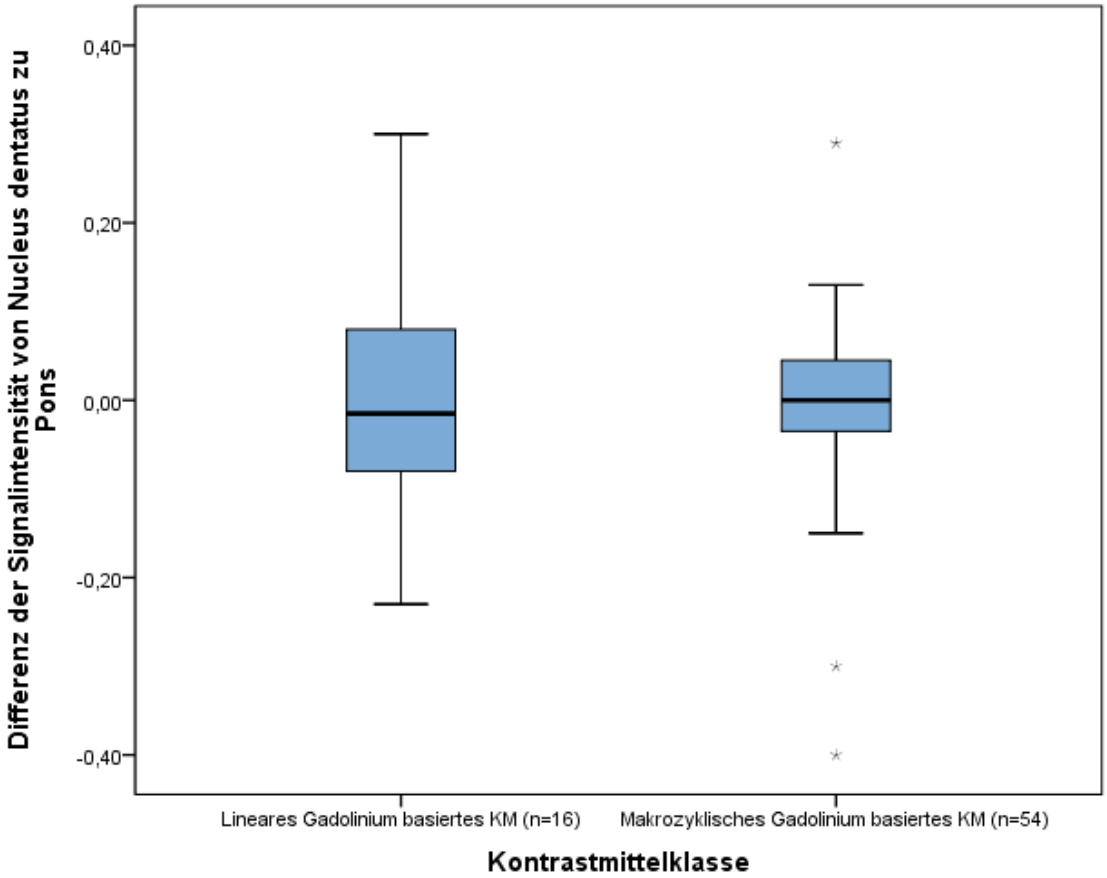

Grafik 5: Boxplotdiagramm zum Vergleich der Signalintensitätsänderung zwischen dem gesamten linearen und makrozyklischen Patientenkollektiv.

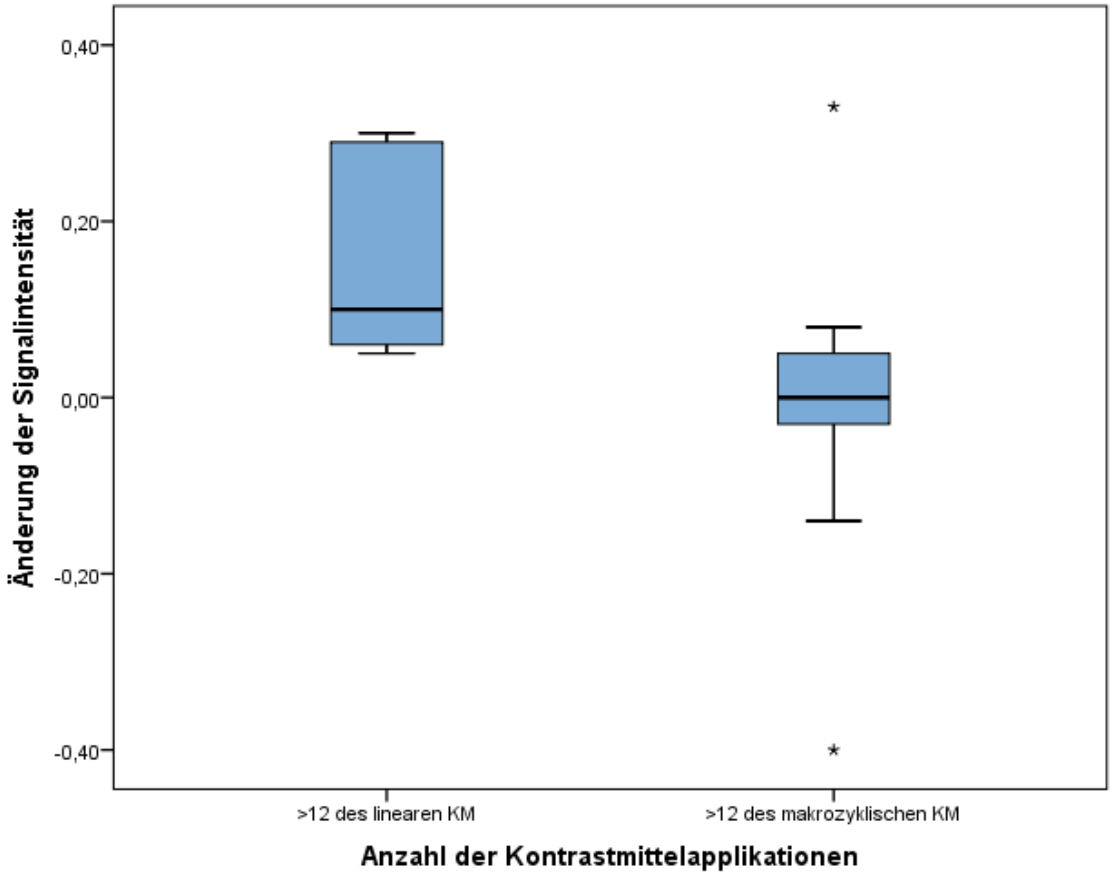

Grafik 6: Boxplotdiagramm zur Gegenüberstellung der Signalintensitätsänderung beider Kontrastmittelklassen nach mehr als 12 KM Gaben.

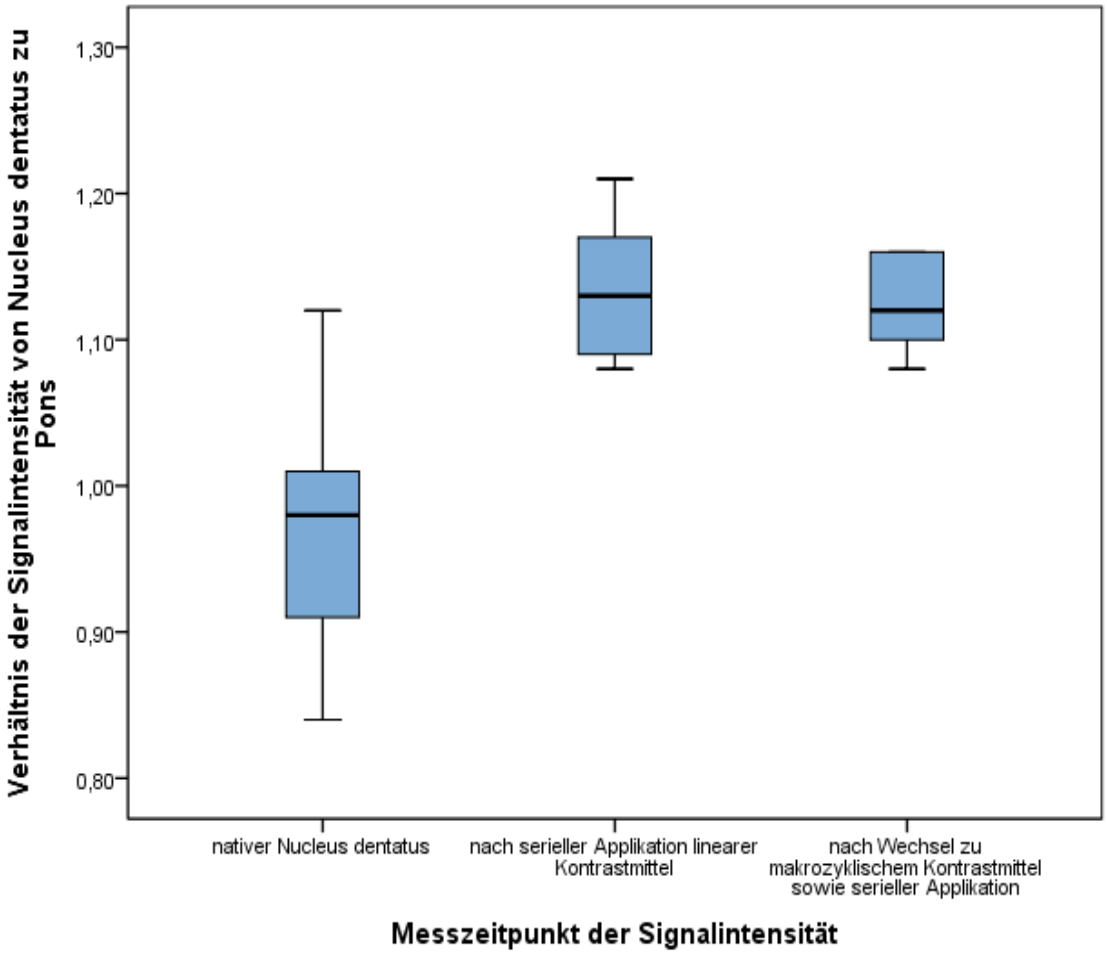

Grafik 7: Gegenüberstellung der Differenz der Signalintensitäten von Nucleus dentatus zu Pons zu 3 verschiedenen Messzeitpunkten: Nativ, nach serieller Applikation linearer Kontrastmittel sowie nach Wechsel zu makrozyklischem Kontrastmittel und wiederholter Applikation.

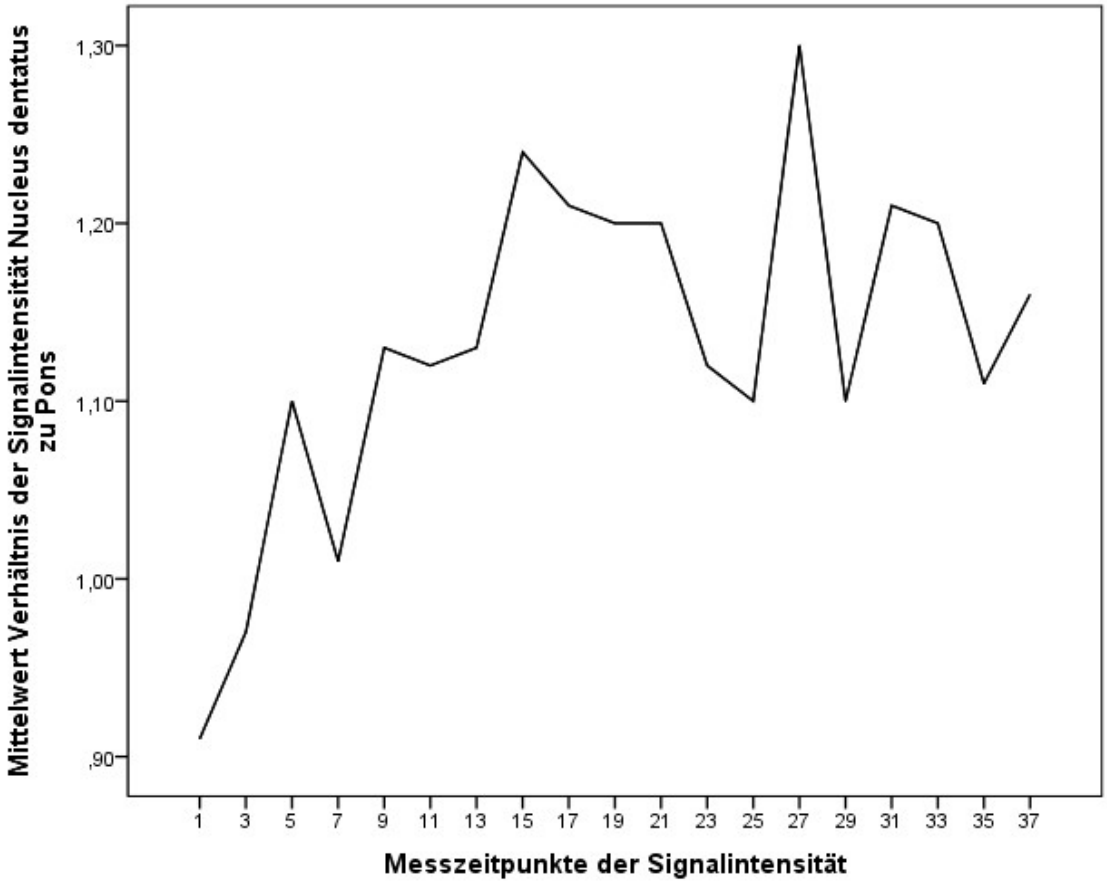

Grafik 8: Änderung der Signalintensität des Nucleus dentatus von Patient 5. Der Wechsel von linearem auf makrozyklisches KM erfolgte zum Messzeitpunkt 17/18. Der Messzeitpunkt 17 ist die letzte Applikation des linearen KM, während bei Zeitpunkt 18 bereits makrozyklisches KM appliziert wurde.

7.3 Abbildungen

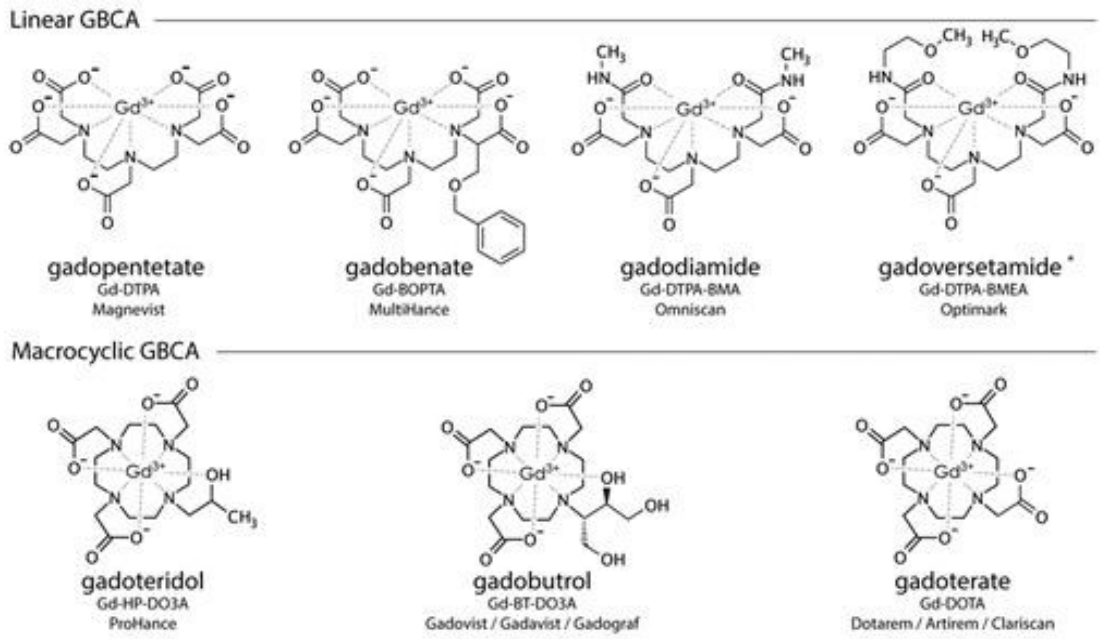

Abbildung 1: Chemische Strukturformeln der gadoliniumbasierten Kontrastmittel unterteilt in lineare und makrozyklische Kontrastmittel (McDonald et al., 2018).

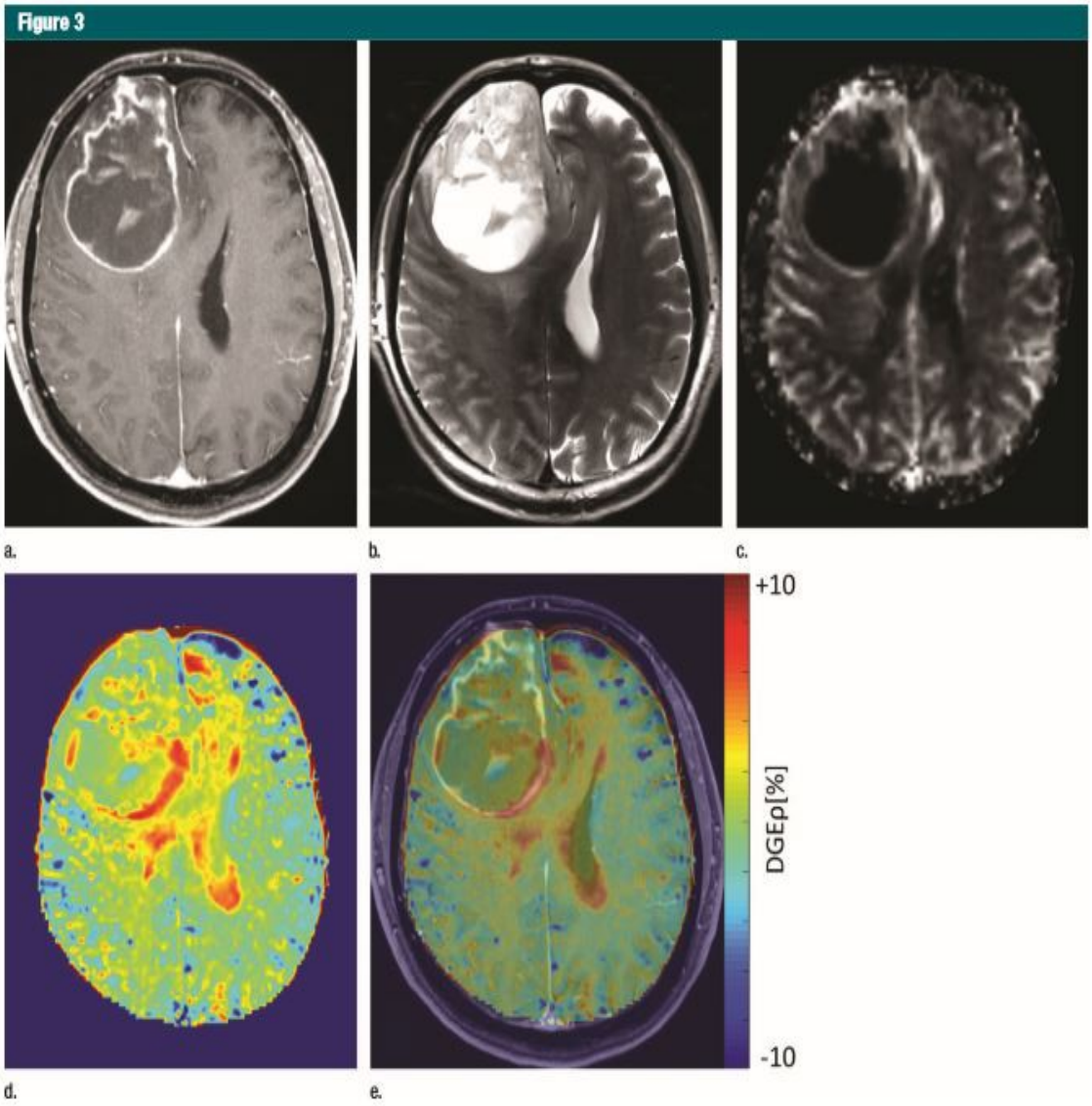

Abbildung 2: Vergleich der T1 gewichteten DGE MR Bildgebung bei einer Magnetfeldstärke von 7 Tesla. (a) T1 gewichtete, (b) T2 gewichtete und (c) Perfusionsbildgebung bei einer 45-jährigen Patientin mit Glioblastom. (d) T1 gewichtete DGE-Bildgebung sowie (e) rechnergestützte Fusion der T1 gewichteten und der T1 DGE- Bildgebung. (Paech et al., 2017).

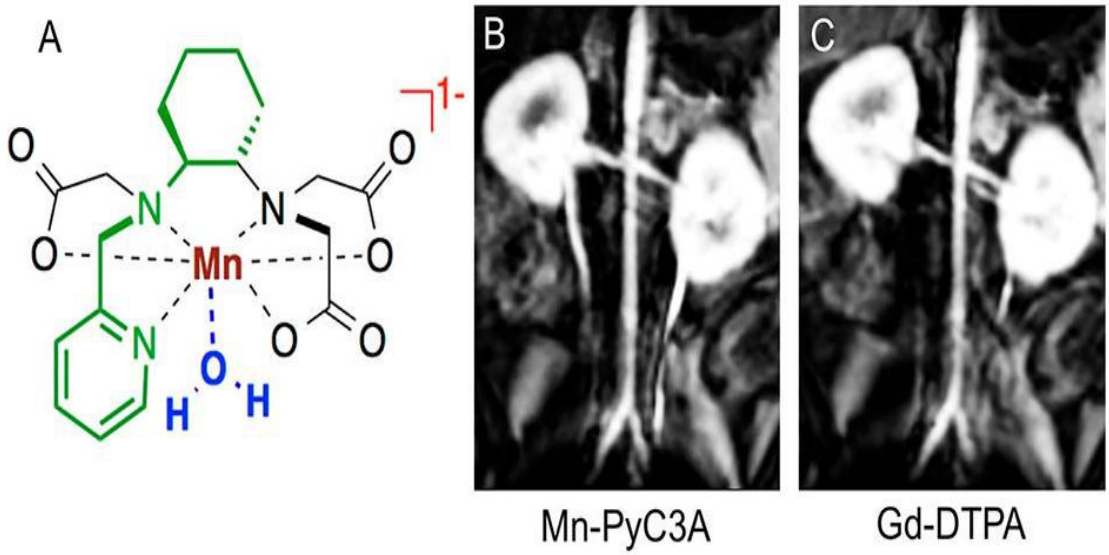

Abbildung 3: (A) Chemische Strukturformel des Mn-PyC3A; Gegenüberstellung der Kontrastierung der abdominellen Aorta nach (B)mangan- und (C) gadoliniumbasiertem Kontrastmittel (Gadolinium-Diethylentriaminpentaessigsäure) (Gale et al., 2018).

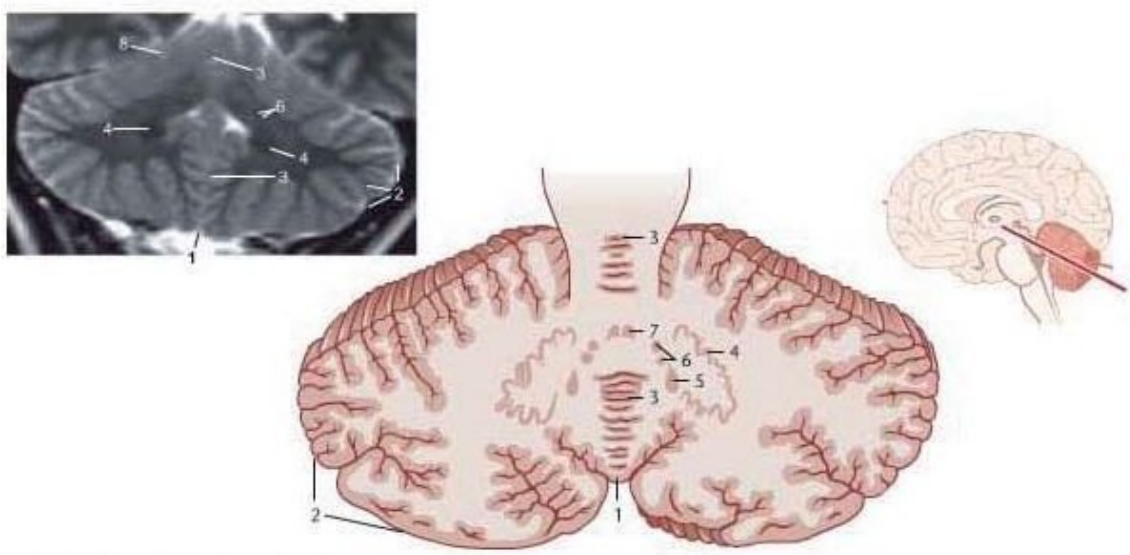

Abbildung 4: ***Querschnitt durch das Kleinhirn mit Abbildung der vier Kleinhirnkerne.*** ***1*** *Kleinhirnwurm,* ***2*** *Kleinhirnhemisphäre,* ***3*** *Anschnitt von Rindenanteilen des Wurms. Im Marklager befinden sich die vier Kleinhirnkerne:* ***4*** *Nucleus dentatus,* ***5*** *Nucleus emboliformis,* ***6*** *Nucleus globosus, ,* ***7*** *Nucleus fastigii,* ***8*** *Tentorium cerebelli* (Trepel, 2008, S. 175).

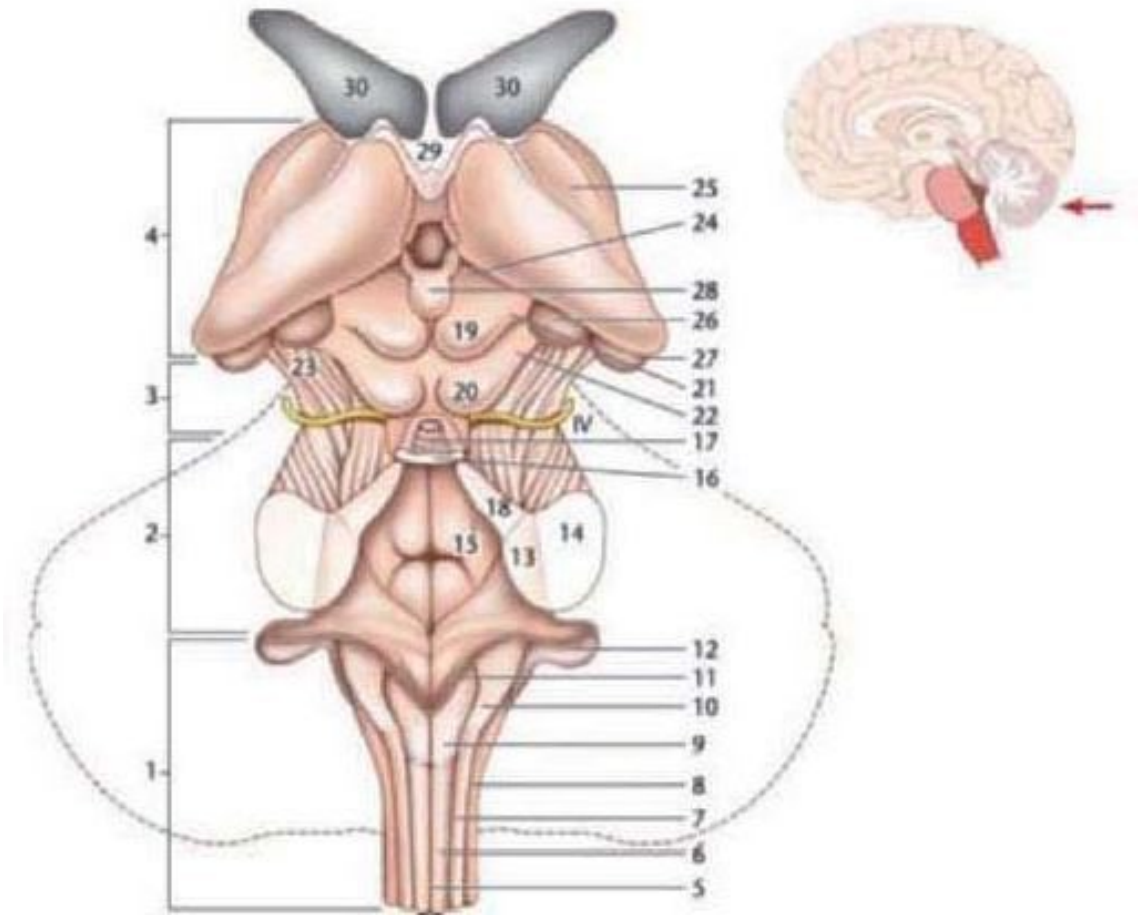

Abbildung 5: ***Anatomische Abbildung des Hirnstammes und Zwischenhirns von dorsokranial.*** *Das Kleinhirn in seinem Umriss gestrichelt darsgestellt.*
Von unten nach oben: ***1*** *Medulla oblongata,* ***2*** *Pons,* ***3*** *Mittelhirn,* ***4*** *Zwischenhirn.* ***Strukturen der Medulla oblongata: 5*** *Sulcus medianus posterior,* ***6*** *Fasciculus gracilis,* ***7*** *Fasciculus cuneatus,* ***8*** *Funiculus lateralis,* ***9*** *Tuberculum gracile,* ***10*** *Tuberculum cuneatum,* ***11*** *Velum medullare inferius,* ***12*** *Recessus lateralis ventriculi quarti,*
13 *Pedunculus cerebellaris inferior.*
Strukturen am Pons: 14 *Pedunculus cerebellaris medius,* ***15*** *Fossa rhomboidea.*
Strukturen am Mittelhirn: 16 *Velum medullare superius mit* ***17*** *Lingula cerebelli,*
18 *Pedunculus cerebellaris superior,* ***19-20*** *Vierhügelplatte mit* ***19*** *Colliculus superior und* ***20*** *Colliculus inferior, die über* ***21*** *Brachium colliculi superioris bzw.* ***22*** *Brachium colliculi inferioris mit dem Thalamus in Verbindung stehen.* ***23*** *Großhirnschenkel,*
24 *Area pretectalis, IV N. Trochlearis.*
Strukturen am Zwischenhirn: 25 *Thalamus mit* ***26*** *Corpus genuculatum mediale und* ***27*** *Corpus geniculatum laterale,* ***28*** *Glandula pinealis.*
Als Umriss dargestellt: ***29*** *Fornix,* ***30*** *Seitenventrikel des Großhirns (Trepel, 2008, S.127).*

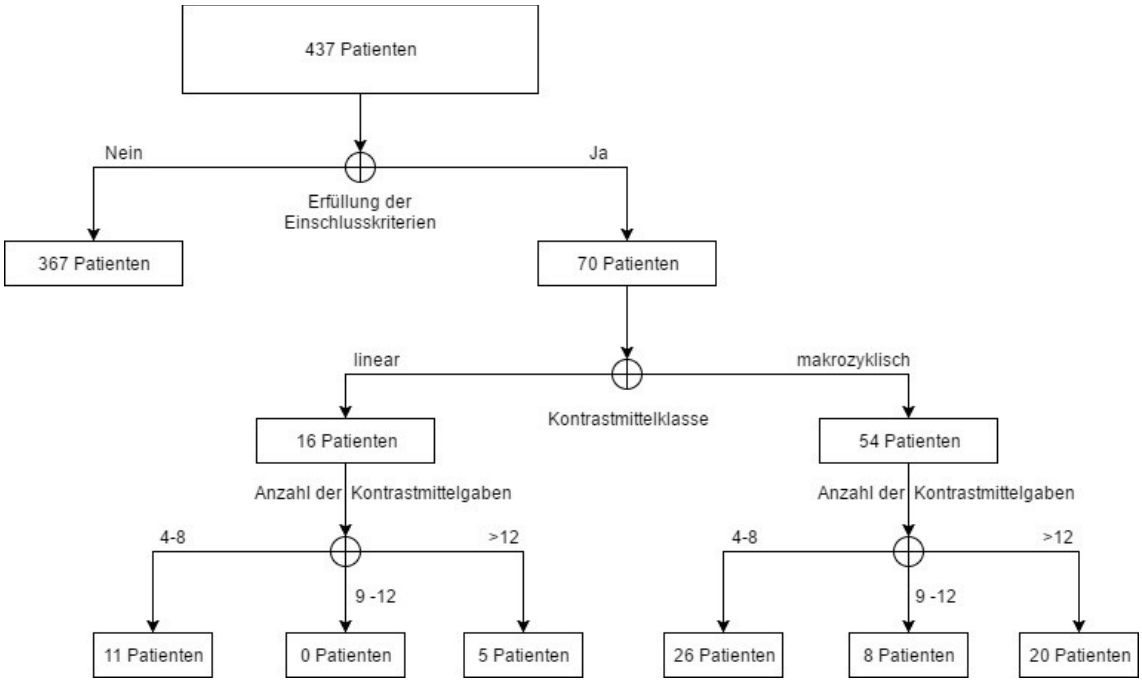

Abbildung 6: Flussdiagramm zur Übersicht der eingeschlossenen Studienpatienten sowie ihrer Charakteristika: Kontrastmittelklasse sowie Anzahl der Kontrastmittelgaben.

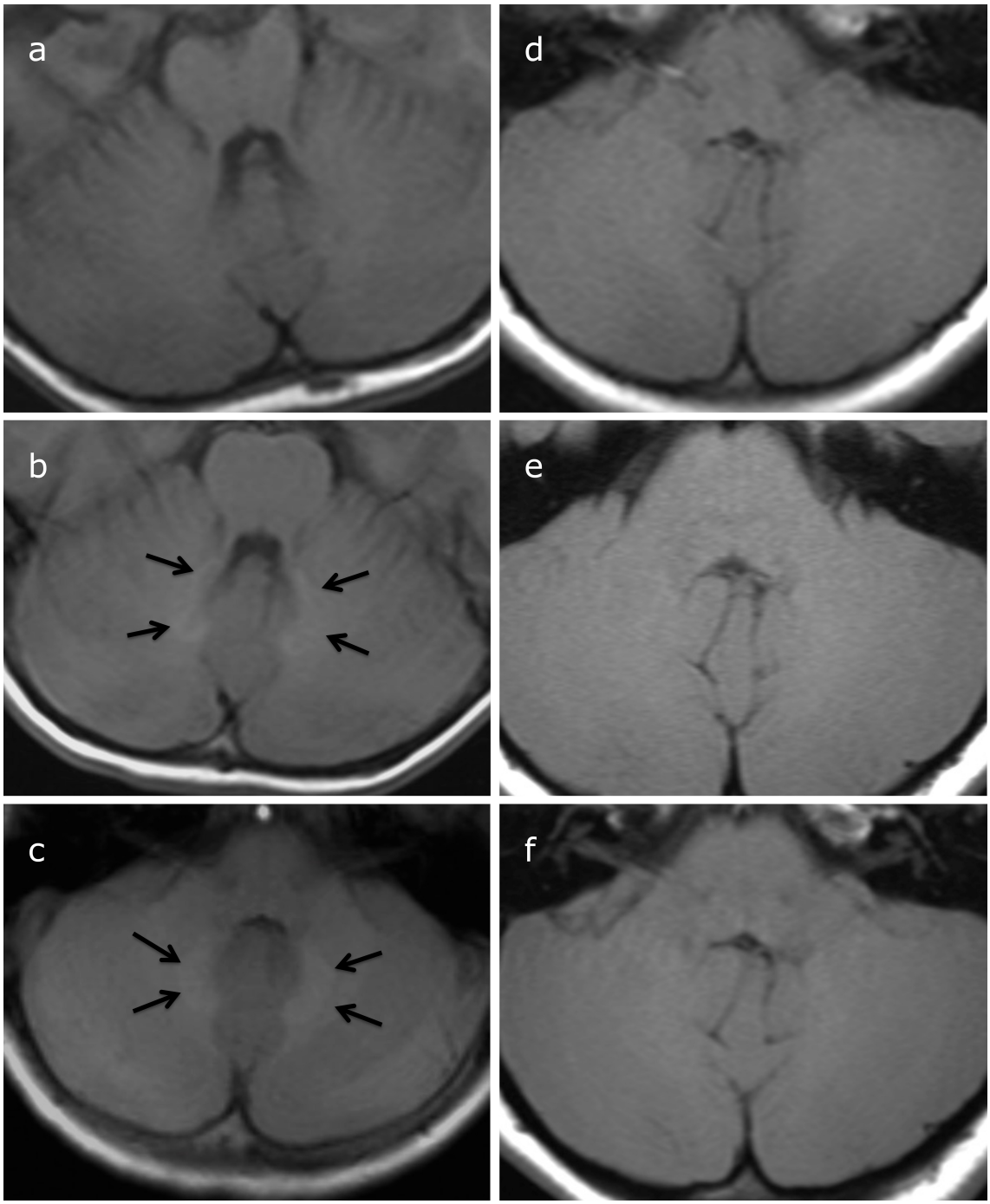

Abbildung 7: Native T1 gewichtete axiale MR Bilder (a-f) zweier 8 jähriger Jungen. Die Abbildungen a und d zeigen den ursprünglichen nativen Kontrast des ND vor Gabe eines Kontrastmittels. Nach 8 Injektionen der linearen (b) und makrozyklischen (e) Kontrastmittel zeigen die Pfeile einen Signalanstieg des ND nach linearer GBCA Applikation (b). Nach 14 Applikationen der linearen GBCA intensiviert sich die Hyperintensität des ND (c), während nach makrozyklischer GBCA Applikation der ND isointens bleibt (e, f).

7.4 Abkürzungsverzeichnis

CEST:	Chemical Exchange Saturation Transfer
CSF:	cerebrospinal fluid
DGE:	Dynamic Glucose Enhanced Imaging
DTPA:	Diethylentriaminpentaessigsäure
DWI:	diffusion weighted imaging
EMA:	European Medicines Agency
FDG:	Fluordesoxyglukose
FLAIR:	fluid attenuated inversion recovery
GBCA:	gadolinium based contrast agent; gadoliniumbasiertes Kontrastmittel
GLUT:	Glukosetransporter
GRE:	Gradientenecho
HPLC PCP MS:	high performance liquid chromatographie inductively coupled plasma mass spectrometry
ICP-MS:	inductively coupled plasma mass spectroscopy
ICP-AES:	inductively coupled plasma atomic emission spectroscopy
HSG:	hintere Schädelgrube
KM:	Kontrastmittel
MBCA:	Mangan based contrast agent; manganbasiertes Kontrastmittel
MP-RAGE:	magnetization prepared rapid acquired gradient echo =Turbo- Gradientenechosequenz
MR:	Magnetresonanz

MRT:	Magnetresonanztomographie; Kernspintomographie
MS:	Multiple Sklerose
ND:	Nucleus dentatus
NSF:	nephrogene systemische Fibrose
PACS:	picture archiving and communication system
PET:	Positronen-Emissions-Tomographie
PyC3A:	N-picolyl-N,N',N'-trans-1,2-cyclohexenediaminetriacetate
RIS:	radiology information system
ROI:	region of interest
SE:	Spinecho
SI:	Signalintensität, signal intensity
SNR:	signal to noise rate; Signal zu Rausch Verhältnis
SWI:	susceptibility weighted imaging
TE:	time to echo; Echozeit
TR:	time to repeat; Repetitionszeit
TSE:	Turbospinecho

8 Danksagung

Mein besonderer Dank gilt Frau Prof. Dr. Sonja Kinner, die mir die Möglichkeit gegeben hat, diese Arbeit unter Ihrer Leitung durchzuführen. Mit ihrem Fachwissen, ihrer Erfahrung, ihrer Geduld und ihrer Ruhe trug sie im besonderen Maße zum Gelingen dieser Arbeit bei. Auch für die mühevolle Aufgabe des Korrekturlesens möchte ich mich bei ihr bedanken.

Ein besonderer Dank gilt auch meinen Eltern, Marianne und Udo Kasper, die mich in meinem Lebensweg bestärkt, ermutigt und unterstützt haben. Eure Zuversicht, euer Vertrauen und eure Liebe haben meinen Weg mit getragen.

Weitere Worte des Dankes richte ich an meinen Lebensgefährten Sebastian Lüers für seine Hilfsbereitschaft, IT-Probleme zu beseitigen und meine Stimmung zu stabilisieren.

9 Lebenslauf

Der Lebenslauf ist in der Online- Version aus Gründen des Datenschutzes nicht enthalten.